

개 슬개골 탈구 교정술에 있어서 활차구 성형술의 평가

정언승 · 권오경 · 남치주

서울대학교 수의과대학
(1998년 9월 3일 접수)

Evaluation of trochleoplasty for correction of patellar luxation in dogs

Eon-seung Jeong, Oh-kyeong Kweon, Tchi-chou Nam

College of Veterinary Medicine, Seoul National University, Suwon, 441-744, Korea

(Received Sep 3, 1998)

Abstract : This study was performed to investigate the best surgical technique for normal stifle mobility by comparison with clinical signs and histopathological changes of articular cartilage after femoral trochleoplasty, trochlear chondroplasty and trochlear wedge recession. Twelve small mixed dogs who had grade I or II medial patellar luxation were used. The days that the dog had partial and full weight bearing were checked and histopathological changes 49 and 90 days after surgery were observed.

The dogs had partial weight bearing in 3~6 days postoperatively and full weight bearing in 20~24 days. After femoral trochleoplasty, the articular surface was irregular and rough, but smooth after trochlear chondroplasty and trochlear wedge recession. Histopathologic examination performed on the 49th and 90th days after femoral trochleoplasty revealed that articular surface was occupied by fibrocartilage but the hyaline cartilages are preserved after trochlear chondroplasty and trochlear wedge recession. In trochlear wedge recession, the wedges of all cases were firmly attached to underlying subchondral bone which were indicating complete healing. The results of this study suggested that the trochlear wedge recession was the best chondroplasty for correcting patellar luxation.

Key words : dog, trochlear wedge recession.

서 론

슬개골 탈구는 개의 무릎에 생기는 가장 일반적인 문제 중의 하나이다. 편측 혹은 양측으로 내측 혹은 외측 방향으로 일어날 수 있으며 내측탈구가 외측탈구보다 5배 이상 많고 성별, 크기, 견종에 따른 슬개골 탈구의 발생을 조사한 결과에서 암컷이 수컷에 비해 1.5배, 소형견이 대형견에 비해 12배 많이 발생한다고 하였으며, Pomernian, Yorkshire terrier, Chihuahua, Miniature와 Toy Poodle, Boston terrier에서 발생위험이 현저히 높다고 하였다¹. 고양이에서는 주로 내측 슬개골 탈구가 일어나지만 개에서 보다는 많지 않다고 하였다².

슬개골 탈구는 창상이나 선천적 이상에 의한 결과이다³. 선천적인 내측 슬개골 탈구의 원인은 여러가지 원인에 의한다고 밝혀져 있으며, Amoczky *et al*⁴은 내반고, 대퇴사두근 건의 내측 변위, 대퇴골의 외측 회전, 대퇴원위단의 내측 편향, 얇은 활차구, 근위 경골의 내측 회전과 내측 편향 등이 슬개골 탈구를 일으키는 원인이 된다고 하였다. Putnam⁵과 Singleton⁶은 슬개골 탈구를 임상증상에 따라 4단계로 구별하였다.

슬개골 탈구의 수술적 처치법으로 외측 대퇴슬개인대를 팽팽히 당기는 봉합^{7,8}, 내측근막 절개술^{9,10}, 활차구 성형술^{3,11-18}, 경골결절 이진^{8,19}, 슬개골 절제술²⁰ 및 대퇴골 혹은 경골 절단술²¹ 등이 있다. 그러나 추천되는 절대적인 수술법은 없으며, 슬개골 탈구의 정도에 따라 적절한 처치를 행하여야 한다고 하였다²². Alexander²³는 해부학적, 기능학적으로 끈고 정상적인 결과를 원하면 거의 모든 경우에 2가지 혹은 그 이상의 방법을 혼합하여 사용하여야 한다고 하였으며, Roush²⁴는 모든 내측 슬개골 탈구의 교정에는 적절한 한가지 수술법은 없다고 하였다. 슬개골 탈구 개에서 활차구가 얇은 경우나 활차구가 블록한 경우 반드시 사용해야 하는 방법은 대퇴활차구를 깊게 만드는 활차구 성형술이다. 활차구 성형술에는 세 가지 수술방법이 있다. 가장 고전적인 방법은 femoral trochleoplasty^{15,25}인데 이 방법은 rongeur나 줄로 활차구를 깊게 파내는 방법이다. 두 번째 방법은 초자연골 표면을 보존하면서 활차구를 깊게 하는 trochlear chondroplasty¹³로 활차의 관절연골을 flap을 만들어 위나 아래쪽에 걸어두고 연골하골을 제거해 활차구를 깊게 한 후 flap을 환납시키는 방법이다. 세 번째 방법은 trochlear wedge re-

cession¹⁶으로 V자형으로 활차구를 들어 내고 그 아래의 해면질골을 깊게 제거한 후 들어낸 V자형의 연골을 다시 환납시키는 방법이다.

Vaughan과 Robins²⁶는 femoral trochleoplasty 실시후 Boone *et al*¹¹과 Slocum *et al*¹⁷은 trochlear wedge recession 실시후의 활차구 병리조직변화를, Moore와 Banks¹⁵는 개에서 trochlear arthroplasty 실시후 대퇴활차구에서 연골결합의 치유를 보고한 바 있으나 현재 실시되고 있는 세 가지 활차구 성형술을 서로 비교 분석한 연구는 없다.

이에 본 연구에서는 슬개골 탈구 교정술의 하나인 활차구 성형술후의 관절의 정상활동에 가장 영향을 적게 끼치는 가장 좋은 방법을 알아보기 위해 세 가지 방법의 활차구 성형술을 실시하여 임상증상과 연골부분의 병리조직학적 변화를 비교 관찰하였다.

재료 및 방법

실험동물 : Grade I이나 II의 내측 슬개골 탈구 증상을 보이는 소형의 성숙 잠종견 12두를 암수 구별없이 실험군을, 활차구의 연골을 완전히 제거한 군을 I군(femoral trochleoplasty 실시군), 연골 flap을 만들고 연골하골을 제거한 군을 II군(trochlear chondroplasty 실시군), 연골을 삼각형의 wedge를 만들어 잘라낸 후, 연골하골을 제거하고 다시 위치시킨 군을 III군(trochlear wedge recession 실시군)으로 나누어 각 실험군당 4두씩 배치하였다.

수술방법 : 술전 12~24시간 절식시키고 술전처치는 통상적인 방법으로 행하고, atropine sulfate(황산아트로핀[®], 제일제약)으로 전마취후 ketamine (Ketalar[®], 유한양행) 10mg/kg과 fentanyl/azaperone/xylazine(Fentazine[®], Parnell Laboratories Ltd., New Zealand) 2.2mg/kg을 병용투여하여 마취하였다. 외측 슬개방 피부를 슬개골 위에서부터 경골조면 아래까지 절개하였다. 근막을 대퇴이두근에 평행하게 절개하였으며, 관절낭은 외측광근의 변연에서 슬개인대와 평행하게 절개하였다.

I 군은 슬개골을 내측으로 꺾히고, 내측과 외측 활차구의 관절연골에 평행한 절개를 각각 만든 후 절개선 사이의 연골을 제거하고 연골하골을 끝이나 고속드릴로 제거한 후 줄이나 큐렛으로 연골하골을 평활하게 한 후 슬개골을 환납시켜 봉합하였다^{15,25}. II 군은 슬개골을 내측으로 꺾히고 새로운 활차구의 한계를 수술칼로 정한

후 관절연골을 연골하골에서 조심스럽게 골막기자나 치즐로 들어올려 flap을 만들고, 만든 flap을 근위단이나 원위단에 걸어놓고 연골하골을 제거해 활차구를 충분히 깊게 한 후 flap을 덮고 슬개골을 환납시킨 후 봉합하였다¹⁵. Ⅲ군은 슬개골을 내측으로 젖힌 후 예리한 칼로 내측 및 외측연의 가장 높은 곳에서 시작하여 V자 형태로 절개하였다. 양편에서의 절개면이 연골하골에서 만나 연골과 연골하골이 썩기형으로 절단되면 그 아래의 해면질골을 ¼정도 더 제거하여 깊어진 활차에 썩기형으로 절단된 연골을 환납시킨 후 슬개골을 환납시키고 봉합하였다¹⁶. 대퇴슬개근막의 봉합은 각 군 모두 fascia lata overlap⁷으로 하였다.

술후관리 및 관찰 : 술후 5일간 ampicillin(비노탈[®], 바이엘코리아)을 하루 세 번, 피하주사(22mg/kg)하였다. 가벼운 붓대를 5일간 해주고, 제한되고 미끄러지지 않는 곳에서 2~3주간 사육하였으며, 3주후부터 점진적으로 활동을 증가시켰다. 발사는 술후 7일째 하였다.

부종과 정상적인 보행을 처음 보이는 날을 조사하기 위하여 술후 8일간은 매일 하루 3회 그후 3개월까지는 이를 간격으로 관찰하였다. 심한 통증을 호소하고 체중을 전혀 지지하지 못하는 상태를 +++, 가벼운 통증을 호소하거나 체중을 어느 정도 지지하는 것을 ++, 통증은 남아 있으나 체중을 지지하는 정도가 정상에 가까울 때를 +, 정상을 -로 구분하였다²⁷.

조직병리검사 : 수술후 각 군당 1마리는 49일째, 3마리는 90일째에 부검하여 활차구를 육안적으로 관찰하고, 조직학적 검사를 위하여 관절부위를 10% 중성 포르말린에 고정한 다음 탈회작업을 거쳐 파라핀 포매후 H&E 염색후 광학현미경으로 관찰하였다.

통계처리 : 술후 임상증상의 정도를 수치화하여 그 평균을 구하였으며, 수술방법들에 따른 이들의 차이를 student-t test로 유의성을 검정하였다.

결 과

개에서 femoral trochleoplasty, trochlear chondroplasty 그리고 trochlear wedge recession을 실시한 후의 임상증상 및 병리조직학적 소견 등은 다음과 같다.

임상증상 : 활차연골 성형술후 체중을 지지하는데 까지 소요된 기간은 Table 1과 같다. 제 I 군에서 수술후 첫 부중은 4.75 ± 0.96 일이었으며, 완전히 정상보행을 보인

것은 22.00 ± 1.63 일째였다. 제 II 군에서의 첫 부중은 술후 4.50 ± 0.58 일째였으며, 정상보행은 21.50 ± 1.91 일째였으며, 제 III 군에서는 각각 4.50 ± 1.29 일과 21.50 ± 1.00 일째였다. 그러나 각 군의 수술후의 첫 부중과 정상보행까지의 일수에 대한 유의적인 차이를 보이지 않았다.

육안 및 병리조직학적 소견 : 활차연골 성형술후 49일과 90일째 육안 및 병리조직소견은 다음과 같았다. I 군의 육안소견에서 활차구 표면이 거칠었으며(Fig 1A, B), 병리조직소견에서 결합성 섬유조직과 약간의 섬유성 연골을 관찰할 수 있었다(Fig 4, 5). II 군의 육안소견에서 활차구 표면은 매끄러웠고, 활차구는 충분히 깊었으며(Fig 2A, B), 병리조직소견에서 초자연골이 잘 보존되어 있었고, 연골 flap은 연골하골과 결합되어 있었으나 부분적으로 연골하골과 결합되지 않은 부분도 있었다(Fig 6 상). 내·외측 과(condyle) 주위의 연골절개부의 결손부위는 섬유연골성 조직으로 채워져 있었으며 섬유조직이 연골표면 일부를 덮고 있었다(Fig 7). III 군의 육안소견에서 활차구 표면은 매끄러웠으며, 활차구 역시 충분히 깊었고(Fig 3A, B), 병리조직학적 소견에서 썩기형의 연골편 부위에 초자연골이 잘 보존되어 있었고, 연골하골과 완전히 결합되어 있었다(Fig 8, 9). 내·외측 과 주위의 연골절개부의 결손부위 역시 섬유연골성 조직으로 채워져 있었으며, 섬유조직은 연골표면 일부를 덮고 있었다.

고 찰

Harrison¹⁵은 슬개골 탈구는 간단한 수술을 요하는 병이 아니라 골반과 다리의 전체적인 해부학적 이형성으로 나타나는 것이라고 하였다. DeAngelis²⁸도 슬개골 탈구가 골 기형과 관계가 있다고 했고, 만성화가 되면서 관절표면이나 활차구의 양측 과(condylar ridge) 연골의 미란이 나타난다고 하였다. 본 실험에 사용한 실험견들은 grade I~II 정도의 슬개골 탈구를 보이는 개들로서 특별한 골 기형과 연골부위의 미란 등은 관찰되지 않았다.

Roush²⁴는 슬개골 탈구의 올바른 처치는 슬개골을 대퇴활차위에 정위치시키는 힘의 균형을 잡는 것이라고 하였다. Ferguson²⁹은 적절한 처치방법을 선택하기 위해서는 고관절, 슬관절, 대퇴골, 경골과 연부조직의 정상해부학 및 기능 그리고 서로의 상관관계를 아는 것이 필요하다고 하였으며, 처치목적은 대퇴사두근 기능을 재조

Table 1. The state of weight bearing after trochleoplasty in dogs

Group	Dog No.	Days after operation																		
		1	2	3	4	5	6	7	8	10	12	14	16	18	20	22	24	26	~	90
I	①	+++	+++	+++	++	++	++	++	++	++	+	+	+	+	-	-	-	-	-	-
	②	+++	+++	+++	+++	++	++	++	++	++	+	+	+	+	+	-	-	-	-	-
	③	+++	+++	+++	+++	+++	++	++	++	++	++	+	+	+	-	-	-	-	-	-
	④	+++	+++	+++	++	++	++	++	++	++	++	++	++	+	+	+	-	-	-	-
II	①	+++	+++	+++	++	++	++	++	++	++	+	+	+	+	+	+	-	-	-	-
	②	+++	+++	+++	++	++	++	++	++	++	++	+	+	+	+	-	-	-	-	-
	③	+++	+++	+++	+++	++	++	++	++	+	+	+	+	+	+	-	-	-	-	-
	④	+++	+++	+++	+++	++	++	++	++	+	+	+	+	+	+	-	-	-	-	-
III	①	+++	+++	++	++	++	++	++	+	+	+	+	+	+	-	-	-	-	-	-
	②	+++	+++	+++	++	++	++	++	++	++	+	+	+	+	+	-	-	-	-	-
	③	+++	+++	+++	+++	++	++	++	++	+	+	+	+	+	+	-	-	-	-	-
	④	+++	+++	+++	+++	+++	++	++	++	++	+	+	+	+	+	-	-	-	-	-

+++ : severe pain and no weight bearing, ++ : slight pain and slight weight bearing, + : slight pain and normal weight bearing, - : no pain and normal weight bearing, * : euthanasia was performed at 49th day after surgery.
 I , femoral trochleoplasty; II , trochlear chondroplasty; III , trochlear wedge recession.

정하고 슬개골을 활차구내에 위치시키는 것이라고 하였다. 본 실험에서는 슬개골을 활차구내에 위치시키기 위하여 활차구 성형술을 실시하였고, 대퇴사두근 기능 재조정을 위하여 fascia lata overlap⁷을 사용하였다.

Boone *et al*¹¹은 술후 하루만에 발가락 끝을 약간 바닥에 닿을 수 있었고, 일주일만에 부분적인 부중을 술후 3주경에 완전한 체중부중을 보였다고 하였으나 본 실험에서는 빠른 경우 3일, 느린 경우 6일만에 부분적인 부중을 보였고, 완전한 체중부중은 빠른 경우 20일, 느린 경우 24일에 나타났다. Roush²⁴는 femoral trochleoplasty보다 trochlear wedge recession 실시후 기능회복이 더 빠르다고 하였고, Ferguson²⁹은 본 실험에서 실시한 세 가지 수술법에 약간의 임상적인 차이가 있다고 하였으나 오랫동안 살펴보았을 때 비록 다리의 기능은 거의 비슷한 결과를 보이지만 femoral trochleoplasty 수술후 퇴행성 관절질환이 더 많이 발생한다고 하였다. 본 실험에서도 각 수

술 후의 임상증상은 약간의 차이를 보이기는 했지만 개별 유의적인 차이는 없었다.

Riddle³⁰은 말에서 1개월에 연골 결손부가 육아조직으로 덮이고, 4개월 정도에 섬유연골로 변하였고, 6개월까지 불완전한 초자연골로 변한다고 하였다. DeAngelis⁷는 개에서 치유기간동안 새로 만든 활차구는 10일 이내에 섬유조직으로 덮여지고 더 시간이 경과하면 결손부는 완전히 섬유연골로 변한다고 하였다. Kinzl *et al*³¹은 chondro-malacia patella가 있는 사람에서, 손상받은 연골을 긁어내고 연골하골층에 몇개의 구멍을 뚫어 놓으면 결합조직에 의해 조직재생이 일어난다고 하였다. Boone *et al*¹²과 Slocum *et al*¹⁷은 잘라낸 초자연골은 재생되지 않는다고 하였으며, 표출된 뼈의 해면부위는 육아조직으로 덮여 섬유조직으로 되고 마지막에는 섬유연골로 변한다고 하였다. Meachim과 Osborne³², Vaughan *et al*²⁶도 잘라낸 초자연골부분은 섬유연골로 대체된다고 하였으

며, Gardner³³도 초자연골은 재생되지 않으며, 섬유성 연골로 대체된다고 하였다. 본 실험에서도 I군의 잘라낸 초자연골 부위에서 술후 5일째 섬유성 조직을 관찰할 수 있었고 49일과 90일째에 섬유조직과 섬유연골을 관찰할 수 있었다. 그러나 Moore와 Banks¹⁵는 견종에 따라 섬유조직과 섬유연골이 나타나는 기간의 차이가 있다고 하였다.

병리조직학적 소견에서 trochlear chondroplasty에서 만든 flap이 연골하골과 완전히 부착되지 않은 개체가 있었으며, 정상활차연골에 비해 연골의 두께도 얇았다. Trochlear chondroplasty는 주로 4개월령이하의 어린 개에서 실시되는 수술법으로 연골이 연골하골과 분리되기 쉽지만 자라는 동안 연골부위와 연골하골의 결합이 단단히 이루어진다고 하였다²⁴. 그러므로 본 실험에서처럼 성견에서 실시되었을 때 수술적인 어려움이 있을 뿐만 아니라 골 성장이 완전히 끝났으므로 flap이 연골하골과 완전히 결합되지 않은 경우도 있었으리라 생각된다.

Boone *et al*¹²은 섬유조직이 활차구 연골표면 일부를 덮고 있는 개체가 관찰되었다고 하였으며, 본 실험에서도 내·외측 과의 연골막으로부터 유래한 섬유조직에 둘러싸여 있는 개체도 있었다. 이는 아마도 슬개골이 활차구 위에서 제대로 관절연골에 압력을 가하지 못하고 유동성이 있거나 만든 flap이 너무 좁아서 슬개골과 활차구가 완전히 밀착되지 못하여 관절연골 윗부분과 슬개골 사이로 혈액이 누출되어 섬유조직이 연골 flap과 연골편 주위를 둘러싼 것으로 사료된다. Wedge recession 실시후 활차구의 양측 과 부위에서 섬유조직의 일부 과잉증식을 관찰하기도 하였으나 자른 연골편과 연골하골은 골절 치유반응을 통하여 단단히 결합되어 있었고, 관절연골이 생존가능했다고 하였다. 본 실험에서는 trochlear wedge recession 실시후 잘라낸 연골편은 연골하골과 골절치유결합을 통하여 완전히 결합되어 있었으나 섬유조직의 과잉증식은 관찰되지 않았다.

Jung *et al*³⁴은 사람에서 연골하골을 얼마나 깊게 파내야 하는지를 연구했는데 깊게 파는 것이 섬유연골의 재생에 더 좋다고 하였다. 그러나 일반적으로 개의 활차연골형성술에서는 슬개골 두께의 50%가 포함될 수 있을 정도의 깊이로 연골 및 연골하골을 파내야 한다고 하였다³⁵.

DeAngelis와 Hohn³⁶은 trochlear arthroplasty, 경골조면이식술 혹은 이 두 가지 방법을 혼합하는 것이 성공률이

90.1%에 이른다고 하였으며 슬관절 이상을 조심스럽게 관찰하여 개체별로 적절한 수술법을 적용해야 한다고 하였다. 그러나 DeAngelis와 Hohn이 실시한 trochlear arthroplasty는 femoral trochleoplasty로 만약 wedge recession과 경골조면이식술을 같이 행한다면 더 좋은 결과를 예상할 수 있을 것이다.

이상의 결과로 보아 현재 실시되고 있는 활차연골형성술중 femoral trochleoplasty는 초자연골이 보존되지 않는 방법으로 섬유성 연골이 그 기능을 대신하고 있기는 하지만 초자연골이 그대로 보존되는 trochlear chondroplasty와 trochlear wedge recession이 더 정상에 가까운 것으로 생각되며, 성견에서는 수술적인 어려움과 flap이 연골하골과 완전히 부착되지 않는 경우가 있는 trochlear chondroplasty보다 trochlear wedge recession이 더 좋은 방법으로 사료된다.

결 론

개에서 슬개골 탈구시 실시되는 활차연골형성술중 femoral trochleoplasty, trochlear chondroplasty 그리고 trochlear wedge recession을 각각 실시한 후 임상증상 및 병리조직학적 소견 등은 다음과 같다.

Femoral trochleoplasty 실시군에서 수술후 첫 부종은 4.75 ± 0.96 일 이었으며 완전히 정상보행을 보인 것은 22.00 ± 1.63 일째였다. Trochlear chondroplasty 실시군에서 첫 부종은 술후 4.50 ± 0.58 일째였으며, 정상보행은 21.50 ± 1.91 일째였으며, trochlear wedge recession 실시군에서 첫 부종은 4.50 ± 1.29 일째였으며, 정상보행을 보인 날은 21.50 ± 1.00 일째였다. 그러나 각 군간의 유의적인 차이는 보이지 않았다.

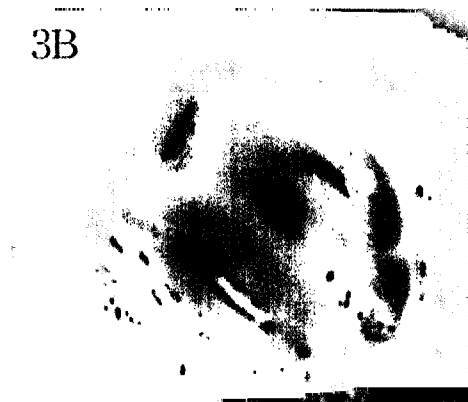
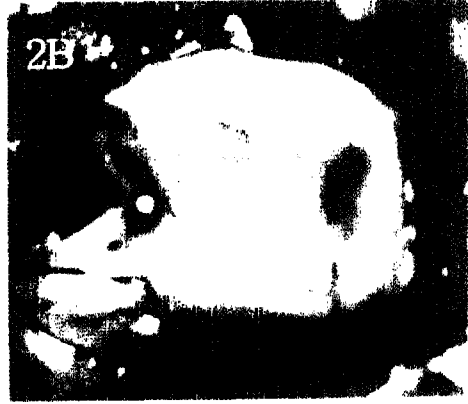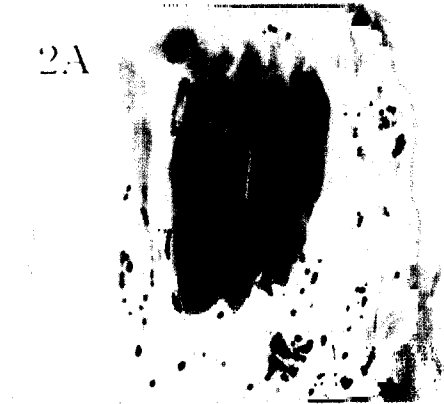
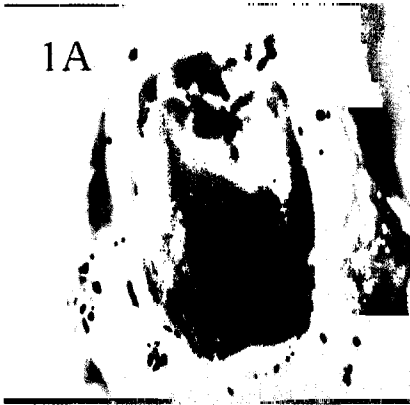Femoral trochleoplasty 실시군의 49일과 90일째 육안소견에서는 활차구 표면이 거친 것을 관찰하였고, 병리조직 소견에서는 섬유조직과 약간의 섬유연골을 관찰할 수 있었다. Trochlear chondroplasty 실시군의 49일과 90일째 육안소견에서는 매끈한 활차구의 모습과 충분한 활차구의 깊이를 관찰하였고, 병리조직학적 소견에서는 활차구 표면의 초자연골과 flap 양측의 잘라낸 결손부에서 섬유조직과 약간의 섬유연골을 관찰할 수 있었다. Trochlear wedge recession 실시군의 49일과 90일째 육안소견에서는 매끈한 활차구의 모습과 충분한 활차구 깊이를 관찰하였고, 병리조직학적 소견에서도 trochlear

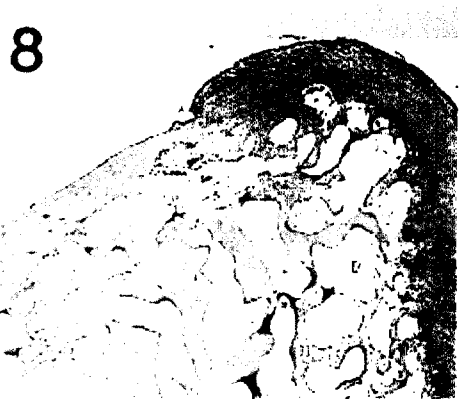
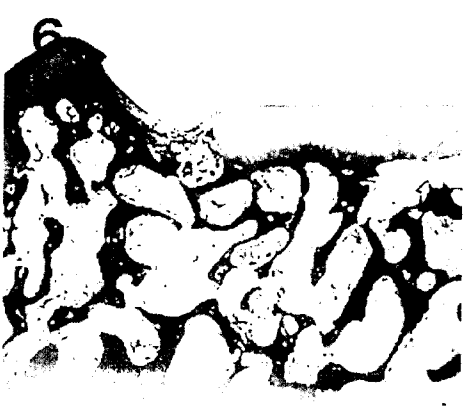chondroplasty 실시군에서와 같이 활차구의 초자연골을 관찰할 수 있었고, 연골편(wedge) 양측의 잘라낸 결손부에서도 섬유조직과 약간의 섬유성 연골을 관찰할 수 있었으나 활차구에 환납시킨 연골편은 연골하골 부위에서 골절치유반응을 통하여 완전히 결합되어 있었다.

이상의 결과로 보아 개의 슬개골 탈구시 실시되는 활차연골성형술중 초자연골을 보존하고 연골하골에서의 결합도 완전한 trochlear wedge recession법이 가장 좋은 것으로 사료된다.

Legends for figures

- Fig 1. Articular surface on the 49th(1A) and 90th days(1B) after femoral trochleoplasty. Articular surfaces are irregular and rough.
- Fig 2. Articular surface on the 49th(2A) and 90th days(2B) after trochlear chondroplasty. Articular surfaces are smooth and grooves are deep.
- Fig 3. Articular surface on 49th(3A) and 90th days(3B) after trochlear wedge recession. Articular surfaces are smooth and grooves are deep.
- Fig 4. Histopathologic examination on the 49th days after femoral trochleoplasty. There are many blood vessels and connective fibrous tissues, H&E, $\times 25$.
- Fig 5. Histopathologic examination on the 90th days after femoral trochleoplasty. There are connective fibrous tissues and fibrous cartilages, H&E, $\times 50$.
- Fig 6. Histopathologic examination on the 49th days after trochlear chondroplasty. Hyaline cartilages are preserved but cartilage flap is not attached to subchondral bone(\uparrow), H&E, $\times 25$.
- Fig 7. Histopathologic examination on the 90th days after trochlear chondroplasty. Hyaline cartilages are preserved, H&E, $\times 25$.
- Fig 8. Histopathologic examination on the 49th days after trochlear wedge recession. Hyaline cartilages are preserved and wedge is firmly attached to underlying subchondral bone, H&E, $\times 25$.
- Fig 9. Histopathologic examination on the 90th days after trochlear wedge recession. Hyaline cartilages are preserved and wedge is firmly attached to underlying subchondral bone, H&E, $\times 25$.





참 고 문 헌

1. Priester WA. Sex, size and breed as risk factors in canine patellar dislocation. *J Am Vet Med Assoc*, 160: 740-742, 1972.
2. Jonson ME. Feline patellar luxation: A retrospective case study. *J Am Anim Hosp Assoc*, 22:835-838, 1986.
3. Horne RD. Transplantation of the cranial head of the sartorius muscle for correction of medial patellar luxations. *J Am Anim Hosp Assoc*, 15:561-565, 1979.
4. Arnoczky SP, Tarvin GB. Surgery of the stifle-the patella(part II). *Comp Cont Educ Practicing Vet*, 2: 200-207, 1980.
5. Putnam RW. Patellar luxation in the dog. *Master's thesis*, University of Guelph, Ontario, Canada, 1968.
6. Singleton WB. The Surgical Corrections of Stifle Deformities in the Dog. *J Small Anim Pract*, 10:59-69, 1969.
7. Flo GF, Brinker WO. Fascia lata overlap procedure for surgical correction of recurrent medial luxation of the patella in the dog. *J Am Vet Med Assoc*, 156:595-599, 1970.
8. Swaim SF, Miller LN. A surgical technic for correction of lateral patellar luxation in the dog. *Vet Med Small Anim Clin*, 64:512-517, 1969.
9. Horne RD. Canine patellar luxation(a review). *Vet Med Small Anim Clin*, 66:211-218, 1971.
10. Trotter EJ. Medial Patellar Luxation in the Dog. *Comp Cont Educ Practicing Vet*, 2:58-66, 1980.
11. Boone EG, Hohn RB, Weisbrode SE. Trochlear recession wedge techniqe for patellar luxation : An experimental Study. *J Am Anim Hosp Assoc*, 19:735-742, 1983.
12. Brinker W, Piermattei D, Flo GL, 2nd ed. *Handbook of Small Animal Orthopedics and Fracture Treatment*. WB Saunders. Philadelphia:290-306, 1983.
13. Harrison JW, Bojrab MJ. 1st ed. *Current techniques in small animal surgery*. Lea & Febiger. Philadelphia: 479-484, 1975.
14. Leighton RL. A technic for repair of medial patellar luxation in the dog. *Vet Med Small Anim Clin*, 65: 365-368, 1970.
15. Moore JA, Banks WJ. Repair of full-thickness defects in the femoral trochlea of dogs after trochlear arthroplasty. *Am J Vet Res*, 50:1406-1413, 1989.
16. Slocum B, Devine T. Trochlear recessin for correction of luxating patella in the dog. *J Am Vet Med Assoc*, 186:365-370, 1985.
17. Slocum B, Slocum DB, Devine T, et al. Wedge recession for treatment of recurrent luxation of the patella. *Clin Orthop*, 164:48-53, 1982.
18. Vierheller RC. Grooving the femoral trochlea. *Proceedings An Anim Hosp Assoc*, 51:341-342, 1967.
19. Richard CD. Surgical correction of medial patellar luxation: Tibial crest transplantation and trochlear arthroplasty. *Vet Med Small Anim Clin*, 70:322-325, 1975.
20. Kaplan B. Surgical palliation of bilateral congenital medial patellar luxation in a dog. *Vet Med Small Anim Clin*, 571-573, 1971.
21. Hulse DA, Shires PK. The stifle joint. In Slatter DM, 1st ed. *Textbook of small Animal Surgery*. WB Saunders, Philadelphia: 2193-2235, 1985.
22. Arnoczky SP, Tarvin GB. Surgical Repair of Patellar Luxations and Fractures. In Bojrab MJ, 3rd ed. *Current techniques of small animal surgery*, Lea& Febiger. Philadelphia:714-721, 1990.
23. Alexander JW. *Leonard's Orthopedic Surgery of the Dog And Cat*, 3rd ed. WB Saunders. Philadelphia: 152-169, 1985.
24. Roush JK. Canine patellar luxation: In Stifle Surgery. *Vet Clin Nor Am Small Anim Pract*, 23:855-868, 1993.
25. Willauer CC, Vasseur PB. Clinical results of surgical correction of medial luxation of the patella in dogs. *Vet Surg*, 16:31-36, 1987.
26. Vaughan LG, Robins GM. Surgical remodeling of the femoral trochlea: An experimental Study. *Vet Rec*, 96: 447-450, 1975.
27. 박재현, 홍성혁, 이기창, 권오경, 남치주. 개에서 대퇴골두절단술이 보행에 미치는 영향. 한국임상수의학회지, 9:167-171, 1992.

28. DeAngelis M. Patellar luxations in dogs. *Vet Clin Nor Am* , 1:403-415, 1971.
29. Ferguson J. Patellar luxation in the dog and cat. *In Practice* , 174-184, 1997.
30. Riddle WE. Healing of Articular Cartilage in the Horse. *J Am Vet Med Assoc* , 157:1471-1479, 1970.
31. Kinzl L, von Mathei F, Burri C. Late results of different methods of surgical treatment of experimental retropatellar cartilage defects. *Helv Chir Acta(German)*, 45(1-2):153-155, 1978.
32. Meachim G, Osborne GV. Repair at the femoral articular surface in osteo-arthritis of the hip. *J Path* , 102:1-13, 1970.
33. Gardner DL. Problem and paradigms in joint pathology. *J Anat* , 184:465-476, 1994.
34. Jung M, Jakob RP. Shaving of the cartilage: how much is healthy? *Ther Umsch* , 53:787-789, 1996.
35. Slocum B, Slocum TD. Trochlear wedge recession for medial patellar luxation: In Stifle Surgery. *Vet Clin Nor Am* , *Small Anim Pract* , 23:869-875, 1993.
36. DeAngelis M, Hohn RB. Evaluation of surgical correction of canine patellar luxation in 142 cases. *J Am Vet Med Assoc* , 156:587-594, 1970.