

닭 태자의 십이지장에 대한 조직학적 및 면역조직화학적 연구

구세광 · 박기대 · 이재현 · 이형식*

경북대학교 수의과대학
경산대학교 자연과학대학 생물학과*
(1998년 8월 3일 접수)

Histological and immunohistochemical studies on the duodenum of the chicken embryos

Sae-kwang Ku, Ki-dae Park, Jae-hyun Lee, Hyeung-sik Lee*

*College of Veterinary Medicine, Kyungpook National University
Department Biology, College of Natural Science, Kyungsan University**

(Received Aug 3, 1998)

Abstract : With histological changes, ontogeny and relative frequencies of bovine Sp-1/ chromogranin(bCG)-, serotonin-, gastrin-, cholecystokinin-8(CCK-8)-, somatostatin-, S-100 protein-, polypeptide YY(PYY)- and glucagon-immunoreactive cells were investigated in the duodenum of the chicken embryos from 10 days of incubation to hatching. Histologically, pseudostratified columnar epithelium were observed from 10 days of incubation to 14 days of incubation, thereafter these epithelium were differentiated to simple columnar epithelium. Liberkuhn glands were observed from 18 days of incubation and goblet cells were detected from hatching.

In the duodenum, bCG-immunoreactive cells were detected from 14 days of incubation and increased to 18 days of incubation, thereafter decreased with ages. Serotonin-immunoreactive cells were detected from 14 days of incubation and increased with ages. Somatostatin-immunoreactive cells were detected from 14 days of incubation and CCK-immunoreactive cells were detected from 19 days of incubation.

No gastrin-, S-100 protein-, PYY-, glucagon-immunoreactive cells were detected in this study.

Key words : chicken embryos, duodenum, immunoreactive cells, ontogeny.

서 론

조류의 십이지장은 근육위에 연속되는 소화관으로 핵액과 담즙이 분비되는 등 매우 중요한 역할을 담당하고 있다. 성체에 있어서의 십이지장의 해부학적 및 조직학적 구조는 비교적 잘 알려져 있으나 태생기에 있어서 일령에 따른 조직학적 보고는 극히 드물다¹⁻³.

또한 면역조직화학적 방법에 의하여 닭⁴⁻⁹, 메추리¹⁰, 비둘기¹¹, 오리¹², 벌새¹³ 등의 십이지장에서는 somatostatin, polypeptide YY, gastrin, avian pancreatic polypeptide, glucagon, secretin, vasoactive intestinal peptide, substance-P, neurotensin, motilin, cholecystokinin, serotonin 등 여러종류의 면역반응세포가 존재한다고 보고되어 있으며, 이들 면역반응세포들은 실험동물의 종에 따라 다양한 분포 및 출현빈도를 나타낸다고 보고되어져 있으나 조류 태아의 십이지장에 있어서 일령에 따른 내분비세포들의 출현시기와 분포에 대해서는 닭^{14,15}, 오리¹⁶ 등에서 극소수의 보고가 있을 뿐이며, 이들 면역반응세포들의 출현시기 역시 동물의 종에 따라 많은 차이를 나타내고 있다.

본 연구에서는 부란 10일부터 부화직후까지의 닭 태자에 있어서의 일령에 따른 십이지장의 조직학적 변화와 bovine Sp-1/chromogranin, serotonin, gastrin, cholecystokinin-8, somatostatin, S-100 protein, polypeptide YY 및 glucagon 면역반응세포들의 출현시기, 분포 및 출현빈도를 관찰하고자 하였다.

재료 및 방법

닭 수정란(Harvard Co., USA)을 부화기(KE 300, EUN JO incubator Co., Korea)로 습도 70%, 온도 37.8℃의 조건 하에서 부화시켰으며, 부화일수는 20~21일이었다. 닭 태자는 Hamburger와 Hamilton¹⁷의 방법에 따라 부란 10일(stage 36), 11일(stage 37), 12일(stage 38), 13일(stage 39), 14일(stage 40), 15일(stage 41), 16일(stage 42), 17일(stage 43), 18일(stage 44), 19일(stage 45) 및 부화직후(stage 46)에서 각각 5마리씩 실험에 사용하였다.

부화제란에서 개체를 채취한 후 십이지장을 절취하였으며, 부화직후에는 방혈후 십이지장 부위를 절취하여, Bouin 액에 24시간 이상 고정하였다. 고정한 조직은 에탄올 계열에 탈수한 후 paraffin에 포매하였으며 3-4µm의 연속절편을 제작하였다. 각 조직절편은 hematoxylin-eosin (H-E) 염색을 실시하여 조직학적 구조를 확인하였다.

일령에 따른 면역반응세포를 관찰하기 위하여 peroxidase anti-peroxidase(PAP) 법¹⁸에 의한 면역조직화학적 염색을 실시하였다. 면역조직화학적 염색을 위하여 먼저 파라핀을 제거한 조직절편을 100% methanol과 0.1% 과산화수소(H₂O₂)에 각각 30분간 침적하여 조직내의 내인성 peroxidase를 억제시킨 후 phosphate buffered saline(PBS; 0.01M, pH 7.4)으로 30분간 3회 세척하였다. 이어 비특이적인 면역 globulin의 결합을 방지하기 위하여 normal goat serum으로 실온에서 1시간 전처리한 후 Table 1에서와 같

Table 1. Antisera used in this study

Antisera	Code	Source	Dilution
Bovine SP-1/chromogranin	517210	Incstar, Stillwater	1 : 500, ~1,000
Serotonin	BO68082C	BioGenex	1 : 20
Gastrin	PUO190796	BioGenex	1 : 20
Cholecystokinin-8	8652015	Immunonuclear Corp, Stillwater	1 : 500
Somatostatin	PUO421295	BioGenex	1 : 20
S-100 protein	PUO580695	BioGenex	1 : 25
Polypeptide YY	R 841303-2	Milab, Malmö, Sweden	1 : 1,000
Glucagon	PUO391095	BioGenex	1 : 20

* All antisera were raised in rabbits.

이 1차 항혈청을 회석하여 4℃ 냉장고 내에서 24시간 이상 반응시키고, PBS로 30분간 3회 세척하였다. 이후 2차 항혈청인 anti-rabbit IgG goat serum으로 실온에서 1시간 반응시킨 후 PBS로 30분간 3회 세척하였다. 이어 peroxidase anti-peroxidase complex(Sigma, USA)로 실온에서 1시간 반응시킨 후 PBS로 30분간 3회 세척하였다. 그후 DAB 용액(3,3'-diaminobenzidine tetrahydrochloride containing 0.01% H₂O₂ in Tris-HCl buffer(0.05M, pH 7.6))으로 발색시킨 후 Mayer's hematoxylin으로 가볍게 핵 염색을 실시하여 광학 현미경하에서 관찰하였다.

결 과

닭 태자의 십이지장의 상피는 부란 10일부터 부란 13일까지는 거짓층원주상피(pseudo stratified columnar epithelium)의 형태로 관찰되었으며, 부란 14일부터는 전형적인 단층원주상피(simple columnar epithelium)로 분화되었다. 또한 Liberkuhn 샘은 부란 18일부터 형성되기 시작하였으며 술잔세포(goblet cell)는 부화직후부터 관찰되었다. 부란 10일부터 점막(tunica mucosa), 점막밑조직(tunica submucosa), 근육(tunica muscularis) 및 장막(tunica serosa)은 뚜렷이 구별되어 관찰되었다(Fig 1a, b).

Bovine Sp-1/chromogranin(bCG) 면역반응세포는 부란 14일부터 관찰되기 시작하여 부란 18일까지 점차 증가하였고 그 이후 감소하였다. 이들 면역반응세포들은 부란 15일까지는 점막의 중간부위에서 주로 방추형 또는 원형, 타원형으로 관찰되었으며, 부란 16-18일에는 다수의 면역반응세포들이 타원형, 원형 또는 방추형의 형태로 점막 전체에 산재하여 관찰되었고, 부란 19일에서 부화직후까지는 주로 방추형의 세포들이 점막의 상부와 중간부에 걸쳐 관찰되었다(Fig 2a, b).

Serotonin 면역반응세포는 부란 14일부터 관찰되기 시작하였으며, 부란 15일에 극소수의 방추형 또는 타원형 세포들이 점막의 상부와 중간부에 걸쳐 관찰되었다. 이후 일령에 따라 점차 증가하여, 부란 16일부터 부화직후까지 점막 전체에 걸쳐 원형, 타원형 또는 방추형의 세포들이 다수 관찰되었다(Fig 3a-c).

Cholecystokinin-8(CCK-8) 면역반응세포는 부란 19일부터 원형의 면역반응세포가 극소수로 점막상부에서 관찰되기 시작하였고, 부화직후에는 방추형의 세포들이 점막 상부와 중간부에 걸쳐 소수 관찰되었다(Fig 4a, b).

Somatostatin 면역반응세포는 부란 14일부터 극소수의 세포들이 점막의 기저부에서 관찰되기 시작하였으며, 부란 15일부터 16일까지는 점막의 기저부에서 방추형의 세포들이 극소수로 관찰되었고, 부란 17일부터 부화직후까지는 원형, 방추형 또는 타원형의 세포들이 점막 전체에 산재되어 관찰되었다(Fig 5a, b).

한편 본 실험에서는 gastrin, S-100 protein, polypeptide YY, glucagon 면역반응세포들은 관찰되지 않았다.

고 찰

조류의 십이지장은 근육위에 연속되는 소화관으로 다른 소화관과서와 같이 점막(tunica mucosa), 점막밑조직(tunica submucosa), 근육(tunica muscularis) 및 장막(tunica serosa)으로 구성되어 있으며, 조직학적 구조는 포유류와 거의 유사하다¹⁻³. 본 실험에서 닭 태자의 십이지장은 부란 14일부터 전형적인 소화관 상피인 단층원주상피가 관찰되었고 부란 18일부터 성체와 유사한 샘의 분화가 일어나는 것으로 미루어보아 닭 태자의 십이지장은 태생 후기에 완전히 분화되는 것으로 생각되나 다른 조류에서 이와 유사한 보고를 찾아볼 수 없는 바 정확한 분화 시기는 알 수 없으며 다른 조류와 비교하기도 곤란하다.

Chromogranin은 다양한 내분비세포내에 존재하는 산성 단백질로 chromogranin A, B, secreto-granin II 및 C 등 여러종류가 존재하며, 대부분의 amine과 peptide 생산물질의 분비과립에 공존하고¹⁹⁻²², 내분비세포의 marker로서 유용하다고 알려져 있으며²³⁻²⁵, 본 실험의 결과 다수의 면역반응세포가 출현하여, 오리에서 다수의 chromogranin 면역반응세포가 위장관 전체에 산재하여 분포한다고 보고한 Castaldo와 Lucini¹⁶의 보고와 일치하였다. 한편 본 실험의 결과 이들 면역반응세포들은 부란 14일부터 관찰되기 시작하여 일령에 따라 증가하였고, 부란 19일부터 부화직후까지 다시 감소하였으나 다른 조류에서 이 부위에 있어서 출현시기에 대한 보고는 거의 찾아볼 수 없는 바 다른 조류와 비교하기는 곤란하므로 금후 다른 조류에서도 이와같은 연구를 수행해야 할 것으로 생각되며 또한 본 실험의 결과 수적으로 이들 면역반응세포들이 다른 면역반응세포에 비해 부란 18일까지는 다수 관찰되었으나 그 이후 일령에서는 다소 낮은 빈도로 관찰된 점으로 보아 십이지장에 존재하는 내분비세포를 전체적으로 관찰하기 위해서는 본 실험에서 사용

Table 2. Ontogeny, distribution and relative frequencies of immunoreactive cells in the duodenum of chicken embryos

	10*	11	12	13	14	15	16	17	18	19	Hatching
BCG**	-	-	-	-	±	+	++	+++	+++	++	+
Serotonin	-	-	-	-	±	±	+	++	++	++	+++
Gastrin	-	-	-	-	-	-	-	-	-	-	-
CCK	-	-	-	-	-	-	-	-	-	±	+
Som	-	-	-	-	±	±	±	+	+	+	+
S-100	-	-	-	-	-	-	-	-	-	-	-
PYY	-	-	-	-	-	-	-	-	-	-	-
Glucagon	-	-	-	-	-	-	-	-	-	-	-

*Days of incubation.

**BCG : bovine Sp-1/chromogranin, Ser : serotonin, Gas : gastrin, CCK : cholecystokinin-8, Som : somatostatin, S-100 protein, PYY : polypeptide YY, Glu : glucagon.

***Remarks ; - : not detected, ± : rare, + : a few, ++ : moderate, +++ : numerous.

된 bovine Sp-1/chromogranin 이외의 다른 종류의 chromogranin을 이용한 연구가 금후 더 많이 수행되어야 할 것으로 생각된다.

Serotonin 면역반응세포의 분포에 대해 Alimet *et al*⁶과 Yamanaka *et al*⁷는 닭의 전 위장관에 걸쳐 산재되어 분포한다고 하였으며, Richardson *et al*¹³은 벌새의 근육위와 위문부를 제외한 전 위장관에서 면역반응세포가 관찰되었다고 보고하였다. 또한 Saito와 Yamada¹¹는 비둘기에서 근육위를 제외한 전 위장관에서 이들 면역반응세포를 관찰하였다. 본 실험의 결과 다수의 면역반응세포들이 십이지장에서 관찰되어 이전의 보고들^{6,7,11,13}과 일치하였다. 한편 이들 세포의 출현시기에 대하여 Salvi와 Randa¹⁴는 닭 태자의 위장관에 있어서 부란 13일부터 다수의 면역반응세포가 관찰된다고 하였고, Castaldo와 Lucini¹⁶는 오리태자의 샘위와 소장에서 각각 부란 21일에 첫 출현한다고 보고하였으나 본 실험에서는 부란 14일부터 극소수의 면역반응세포가 출현하여 이후 수적으로 증가하는 경향을 나타내어 출현시기와 빈도면에서 다소 차이를 나타내었다. 이같은 차이는 동물의 종간의 차이 또는 사용한 항혈청의 차이로 생각되나 정확한 이유는 본 연구의 결과로는 알 수 없다.

닭^{8,9}, 메추리¹⁰, 벌새¹³, 오리¹², 비둘기¹¹의 십이지장에서 소수의 gastrin 면역반응세포가 관찰된다고 보고되어

져 있으나 CCK 면역반응세포는 닭⁹ 및 벌새¹³의 십이지장에서는 출현하지 않는다고 보고되어 있다. 한편 이들 세포의 십이지장내에서의 출현시기에 대해 Salvi와 Randa¹⁴는 닭 태자에서 부란 11일부터 관찰되기 시작한다고 보고하여, 태생기 후반인 부란 19일부터 CCK 면역반응세포가 관찰되기 시작한 본 실험의 결과와 다소 상이하였으나 오리 태자의 십이지장에서 부란 21일부터 gastrin/CCK 면역반응세포들이 관찰된다는 Castaldo와 Lucini¹⁶의 보고와는 유사한 결과를 나타내었다. 그러나 본 실험의 결과 gastrin 면역반응세포가 실험 전일령에 걸쳐 관찰되지 않아 이전의 보고들^{8-11,13}과는 상이한 결과를 나타내었으나 이들 면역반응세포들의 출현시기에 대한 보고는 찾아 볼 수 없는 바 다른 조류와 비교하기 곤란하고, 닭에서는 부화이후 비교적 늦게 출현할 것으로 생각된다.

Somatostatin 면역반응세포는 닭^{4,7,9}, 벌새¹³, 비둘기¹¹의 십이지장에서 소수 또는 극소수로 출현한다고 보고되어 있으며 특히 Salvi와 Randa¹⁴는 닭 태자 십이지장에서 부란 11일부터 관찰되며 성체에서는 점막의 상부에서 소수 출현한다고 하였고, Castaldo와 Lucini¹⁶는 오리 태자의 십이지장에서 부란 9일부터 관찰된다고 하였다. 본 실험에서는 부란 14일부터 관찰되기 시작하여 같은 종내에서도 개체차이가 인정되는 것으로 관찰되었다.

S-100 protein 면역반응세포는 척추동물의 뇌에서 특이

단백으로 처음 동정되었으며²⁶ 근래에 와서는 심장, 횡문근, 신장, 고환, 부갑상선, 췌장 등의 비신경계 조직에서도 발견되어진다고 하며²⁷ 특히 림프절이나 비장같은 면역계에도 출현하므로²⁸ 면역체계와도 관계가 있는 것으로 생각된다. 닭에서는 뇌하수체, 췌장섬, 신장에서 S-100 양성반응세포가 관찰된다고 보고된 바 있다²⁹. 그러나 본 실험의 결과, 전일령에서 S-100 protein 면역반응세포는 관찰되지 않아 적어도 닭 태자 십이지장에는 이들 면역반응세포가 존재하지 않는 것으로 생각된다.

PYY 면역반응세포는 위장관의 작용을 조절하는 neuropeptide로서³⁰ 장관의 혈관 수축기능과 연동운동을 억제하는 기능을 하며, 동맥혈압을 상승시키는 등 심혈관 기능도 담당한다³¹. 포유류의 경우 소장 원위부와 대장에서 주로 관찰되는 반면 조류에 있어서는 소장 상부에서만 관찰된다^{5,31}. 한편 닭 성체에서는 소수의 면역반응세포들이 관찰되는 것으로 보고되어 있으나⁵ 본 실험에서는 실험 전기간을 통해 관찰되지 않아 닭 태자의 십이지장에서는 태생기 동안 출현하지 않고 부화 이후부터 관찰되는 것으로 생각된다. Glucagon 면역반응세포의 조류 십이지장내에서의 분포에 대해 Alimet *et al*⁶은 닭에서 소수의 entero-glucagon 면역반응세포가 관찰된다고 하였고, Rawdon과 Andrew⁹는 닭에서 소수의 pancreatic glucagon 면역반응세포가 관찰된다고 한 반면, Yamanaka *et al*⁷은 닭 십이지장에서는 pancreatic glucagon 면역반응세포가 관찰되지 않고 극소수의 entero-glucagon이 관찰되었다고 보고하였다. 또한 벌새¹³의 십이지장에서는 소수의 enteroglucagon이 관찰되나 비둘기¹¹에서는 glucagon 면역반응세포가 관찰되지 않는다고 보고되었다. 이러한

차이는 식이습성에 따른 종간의 차이 뿐만 아니라 동일종 내에서의 개체차이 역시 인정되는 것으로 생각된다. 한편 Alison⁸은 닭 십이지장에서 부란 13일부터 glucagon 면역반응세포의 출현을 보고하였으나 본 실험에서는 실험 전일령에 걸쳐서 glucagon 면역반응세포가 관찰되지 않아 다소 상이한 결과를 나타내었다.

결론

부란중인 닭 태자 십이지장의 일령에 따른 조직학적 변화와 bovine Sp-1/chromogranin(bCG), serotonin, gastrin, cholecystokinin-8(CCK-8), somatostatin, S-100 protein, polypeptide YY(PYY) 및 glucagon 면역반응세포의 출현시기, 분포 및 출현빈도를 관찰하였던 바, 점막상피는 부란 10일부터 14일까지 거짓층층원주상피(pseudostratified columnar epithelium)로 관찰되었으며, 이후 소화관의 전형적인 상피인 단층원주상피(simple columnar epithelium)로 분화되었다. Liberkühn 샘은 부란 18일부터 점막부위에서 관찰되기 시작하였으며 술잔세포(goblet cell)는 부화 직후부터 관찰되었다.

BCG 면역반응세포는 부란 14일부터 관찰되었으며, 부란 18일까지 증가하다가 점차 감소하는 경향을 보였고, serotonin 면역반응세포는 부란 14일부터 관찰되었으며 일령에 따라 증가하였다. CCK 면역반응세포는 부란 19일부터, somatostatin 면역반응세포는 부란 14일부터 극소수의 면역반응세포가 관찰되었다. Gastrin, S-100 protein, PYY 및 glucagon 면역반응세포들은 본 실험에서 관찰되지 않았다.

Legends for figures

Fig 1. Histological profiles of duodenum of the chicken.

a. 10 days of incubation, b. at hatching. a : $\times 240$, b : $\times 120$. H-E stains

Fig 2. BCG-immunoreactive cells in the duodenum of the chicken.

a. 14 days of incubation. b. 18 days of incubation. a : $\times 480$, b : $\times 240$.

Fig 3. 5-HT-immunoreactive cells in the duodenum of the chicken.

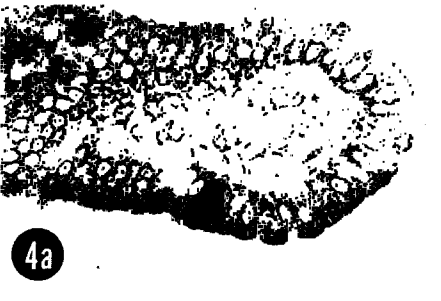




a. 14 days of incubation. b. at hatching. a : $\times 480$, b : $\times 240$.

Fig 4. CCK-immunoreactive cells in the duodenum of the chicken.

a. 19 days of incubation. b. at hatching. a, b : $\times 480$.

Fig 5. Somatostatin-immunoreactive cells in the duodenum of the chicken.

a. 16 days of incubation. b. at hatching. a, b : $\times 480$.



참 고 문 헌

1. Nickel R, Schummer A, Seiferle E. Anatomy of the Domestic birds. Verlag Paul Parey, Berlin and Hamburg, 41-61, 1973.
2. Bank, William J. Applied veterinary histology, 2nd ed, William & Wilkins, Baltimore, 412-415, 1986.
3. Kent GC. Comparative anatomy of vertebrates. 5th ed, Mosby, St Louis, 325-329, 1983.
4. Alumets J, Sundler F, Hakanson R. Distribution, ontogeny and ultrastructure of somatostatin immunoreactive cells in the pancreas and gut. *Cell Tiss Res*, 185:465-479, 1977.
5. El-Salhy M, Wilander E, Grimelius L, et al. The distribution of polypeptide YY(PYY) -and pancreatic polypeptide(PP)-immunoreactive cells in the domestic fowl. *Histochemistry*, 75:25-30, 1982.
6. Alumet J, Hakanson R, Sundler F, et al. Distribution, ontogeny and ultrastructure of pancreatic polypeptide (PP) cells in the pancreas and gut of the chicken. *Cell Tiss Res*, 194:377-386, 1978.
7. Yamanaka Y, Yamada J, Kitamura N, et al. An immunohistochemical study on the distribution of endocrine cells in the chicken gastrointestinal tract. *Z Mikrosk Anat Forsch*, 1033:437-446, 1989.
8. Alison BC. The ontogeny and distribution of glucagon and pancreatic polypeptide-immunoreactive cells in the gastrointestinal tract of the chicken. *Anat Embryol*, 182:605-610, 1990.
9. Rawdon BB, Andrew A. An immunocytochemical survey of endocrine cells in the gastrointestinal tract of chicks at hatching. *Cell Tissue Res*, 220:279-292, 1981.
10. Yamada J, Yoshino M, Yamashita T, et al. Distribution and frequency of gastrin cells in the digestive tract of the Japanese Quail. *Arch Histol Jap*, 42: 33-39, 1979.
11. Saito T, Yamada J, Kitamura N, et al. An immunohistochemical study on the distribution of endocrine cells in the gastrointestinal tract of domestic pigeon(*Columba livia var domestica*). *Z Mikrosk Anat Forsch*, 1032:237-246, 1989.
12. Okamoto T, Yamada J, Iwanaga T. Distribution and ultrastructure of gastrin cells in the duck digestive tract. *Jpn J Vet Sci*, 42:643-649, 1980.
13. Richardson KC, Yamada J, Wooller RD. An immunohistochemical study of the gastrointestinal endocrine cells of the New Holland Honeyeater, *Phylidonyris Novaehollandiae*. *Aust J Zool*, 36:483-496, 1988.
14. Salvi E, Renda T. Immunohistochemical studies on the ontogenesis of some endocrine cells in the chicken antrum and duodenum. *Basic Appl Histochem*, 30:307-316, 1986.
15. Salvi E, Buffa R, Renda TG. Ontogeny, distribution and amine/peptide content of chromogranin A- and B-immunoreactive endocrine cells in the small and large intestine of the chicken. *Anat Embryol Berl*, 194:89-98, 1996.
16. Castaldo L, Lucini C. Ontogenesis of some endocrine cells in the duck gastrointestinal tract. *Eur J Histochem*, 38:319-326, 1994.
17. Hamburger V, Hamilton HL. A series of normal stages in development of duck embryo. *J Morphol*, 88:49-92, 1951.
18. Sternberger LA. Immunocytochemistry. 2nd ed, John Wiley & Sons, New York, 1979.
19. Cetin Y, Grube D. Immunoreactives for chromogranin A and B, secretogranin II in the guinea pig endocrine pancreas. *Histochemistry*, 94:479-484, 1990.
20. Benedum UM, Baeuerle PA, Konecki DS, et al. The primary structure of bovine chromogranin A : a representative of a class of acidic secretory proteins common to a variety of peptidergic cells. *EMBO J*, 5: 1495-1502, 1986.
21. Buffa R, Gini A, Pelagi M, et al. Immunoreactivity of hormonally characterized human endocrine cells against three novel anti-human chromogranin B(B11 and B13) and chromogranin A(A11) monoclonal antibodies. *Arch Histol Cytol*, 52:99-105, 1989.
22. Fischer-Colbrie R, Lassmann H, Hogn C, et al. Im-

- munological studies on the distribution of chromogranin A and B in the endocrine and nervous tissues. *Neuroscience*, 16:547-555, 1985.
23. Lloyd RV, Cano M, Rosa P, *et al.* Distribution of chromogranin A and secretogranin I (chromogranin B) in neuroendocrine cells and tumors. *Am J Pathol*, 130:296-304, 1988.
 24. Wakinson A, Tonsson AC, Davison M, *et al.* Heterogeneity of chromogranin A-derived peptides in bovine gut, pancreas and adrenal medulla. *Biochem J*, 1: 471-479, 1991.
 25. Lundquist M, Arngerg H, Candell J, *et al.* Silver stains for identification of neuroendocrine cells. A study of the chemical background. *Histochem J*, 22: 615-623, 1990.
 26. Moore BWA. soluble protein characteristic of the nervous system. *Biochem Biophys Res Comm*, 19:739-744, 1965.
 27. Atoji Y, Kato A, Masegi T, *et al.* S-100 immunoreactive cells in the spleen and bursa of fabricius of fabricius chickens. *J Comp Path*, 104:281-288, 1991.
 28. Cocchia K, Tiberio G, Santarelli R, *et al.* S-100 protein in "follicular dendritic" cells of rat lymphoid organs. *Cell Tiss Res*, 230:95-103, 1983.
 29. Atoji Y, Shirogane D, Kurono T, *et al.* Immunohistochemical demonstration of S-100 protein in the chicken non-nervous tissues. *Zool Sci*, 7:747-753.
 30. Iesaki K, Sakai T, Satoh M, *et al.* Distribution of enteric neural peptide YY in the dog gastrointestinal tract. *Peptides*, 16:1395-1402, 1995.
 31. Lundberg JM, Tatemoto K, Terenius L, *et al.* Localization of peptide YY(PYY) in gastrointestinal endocrine cells and effects on intestinal blood flow and motility. *Proc Natl Acad Sci USA*, 79:4471-4475, 1982.
-