

# 닭 태자의 직결장에 대한 조직학적 및 면역조직화학적 연구

이재현 · 구세광 · 이형식\* · 박기대

경북대학교 수의과대학  
경산대학교 자연과학대학 생물학과\*  
(1998년 7월 8일 접수)

## Histological and immunohistochemical studies on the colo-rectum of the chicken embryos

Jae-hyun Lee, Sae-kwang Ku, Hyeung-sik Lee\* , Ki-dae Park

College of Veterinary Medicine, Kyungpook National university  
Department Biology, College of Natural Science, Kyungsan University\*

(Received July 8, 1998)

**Abstract** : Histological changes and ontogeny, distribution and relative frequency of bovine SP-1/chromogranin(BCG)-, serotonin-, human pancreatic polypeptide(HPP)- and glucagon-immunoreactive cells were investigated in the colo-rectum of the chicken embryos. The pseudostratified columnar-like epithelium was observed in 10 days of incubation to 15 days of incubation, thereafter these epithelium were differentiated to simple columnar epithelium and goblet cells were detected for the first time on 19 days of incubation. BCG and serotonin-immunoreactive cells were observed for the first time on 15 days of incubation respectively, thereafter these cells were increased with ages. However no HPP and glucagon-immunoreactive cells were found in this study.

**Key words** : chicken, embryos, immunoreactive cells, colo-rectum.

### 서 론

조류의 대장은 포유류와 달리 한 쌍의 맹장과 회장에 연속되는 직결장(colo-rectum)으로 구성되어 있고, 소화관의 끝 부위에는 총배설장(cloaca)이라 불리는 조류 특

이기관이 존재한다고 알려져 있으며, 그 조직학적 구조는 이미 비교적 잘 밝혀져 있다<sup>1,2</sup>.

한편 근래에 들어 특이항체를 사용한 면역조직화학적 방법에 의하여 벌새<sup>3</sup>, 닭<sup>4-6</sup>, 비둘기<sup>7</sup> 및 오리<sup>8,9</sup> 등 여러 조류의 대장 부위에서 serotonin, somatostatin, enteroglucagon, pancreatic glucagon, neurotensin, chromogranin, sub-

Address reprint requests to Dr. Jae-hyun Lee, College of Veterinary Medicine, Kyungpook National University, Taegu 702-701, Republic of Korea.

stance P, cholecystokinin 등 많은 종류의 면역반응세포가 존재한다고 보고되어 왔으며, 이들 면역반응세포는 실험동물의 종과 실험방법에 따라 매우 다양한 분포 및 빈도의 차이를 나타내고 있다. 그러나 조류 태자의 직결장에서 이들 내분비세포의 출현시기와 분포에 대한 보고는 닭<sup>5,6</sup>과 오리<sup>8</sup>에서 소수 보고되어 있을 뿐 매우 드물며, 출현시기 역시 사용한 항혈청, 실험방법 및 실험동물에 따라 매우 다양한 차이를 나타내고 있다.

본 실험에서는 닭에서 부란 10일부터 부화직후까지 각 일령의 직결장에 대한 조직학적 변화와 bovine SP-1/chromogranin, serotonin, human pancreatic polypeptide 및 glucagon 면역반응세포의 출현시기, 분포 및 빈도를 관찰하고자 하였다.

## 재료 및 방법

닭 수정란(Harvard Co., USA)을 부화기(KE 300, EUN JO incubator co., Korea)로 습도 70%, 온도 37.8℃의 조건 하에서 부화시켰으며, 부화일수는 20~21일이었다. 닭 태자는 Hamburger와 Hamilton<sup>10</sup>의 방법에 따라 부란 10일(Stage 36), 11일(Stage 37), 12일(Stage 38), 13일(Stage 39), 14일(Stage 40), 15일(Stage 41), 16일(Stage 42), 17일(Stage 43), 18일(Stage 44), 19일(stage 45) 및 부화직후(Stage 46)에서 각각 5마리씩 실험에 사용하였다.

부화달걀을 깨어 개체를 채취한 후 직결장 부위를 절취하였으며, 부화직후에서는 방혈후 직결장 부위를 절취하여, Bouin 액에 24시간 이상 고정하였다. 고정된 조직은 에탄올 계열에 탈수한 후 Paraffin에 포매하였으며 3~4µm의 연속절편을 제작하였다. 각 조직절편은 hematoxylin-eosin(H-E) 염색을 실시하여 조직학적 구조를 확인하였다.

일령에 따른 면역반응세포를 관찰하기 위하여 perox-

idase anti peroxidase(PAP) 법<sup>11</sup>을 이용하여 면역조직화학적 염색을 실시하였다. 면역조직화학적 염색을 위하여 먼저 파라핀을 제거한 조직절편을 100% methanol과 0.1% 과산화수소(H<sub>2</sub>O<sub>2</sub>)에 각각 30분간 침적하여 조직내의 내인성 peroxidase를 억제시킨 후, phosphate buffered saline(PBS; 0.01M, pH 7.4)으로 30분간 3회 세척하였다. 이어 비특이적인 면역 globulin의 결합을 방지하기 위하여 normal goat serum으로 실온에서 1시간 전처리한 후 Table 1에서와 같이 1차 항혈청을 희석하여 4℃ 냉장고하에서 24시간 이상 반응시키고, PBS로 30분간 3회 세척하였다. 이후 2차 항혈청인 Anti-Rabbit IgG goat serum으로 실온에서 1시간 반응시킨 후 PBS로 30분간 3회 세척하였다. 이어 Peroxidase anti peroxidase complex(Sigma, USA)로 실온에서 1시간 반응시킨 후 PBS로 30분간 3회 세척하였다. DAB 용액(3,3'-diaminobenzidine tetrahydro-chloride containing 0.01% H<sub>2</sub>O<sub>2</sub> in Tris-HCl buffer(0.05M, pH 7.6)으로 발색시킨 후 Mayer's hematoxylin으로 가볍게 핵염색을 실시하여 광학현미경하에서 관찰하였다.

## 결 과

닭 태자 직결장의 상피는 부란 10일부터 15일까지 거짓층원주상피(pseudostratified columnar epithelium) 모양으로 관찰되었으며, 부란 16일에 단층원주상피(simple columnar epithelium)로 분화되었다. 술잔세포(goblet cell)는 부란 19일에 최초로 관찰되기 시작하였고 부화시에 증가되었다. 한편 부란 10일부터 전 일령에 걸쳐 점막층(tunica mucosa), 점막아래조직(tunica submucosa), 근육층(tunica muscularis) 및 장막층(tunica serosa)이 뚜렷이 구별되어 관찰되었으나 부화직전까지 미성숙 결합조직이 점막아래조직에서 관찰되었다(Fig 1a, b).

Bovine SP-1/chromogranin(BCG) 면역반응세포는 부란

Table 1. Antisera used in this study

Antisera	Code	Source	Dilution
Bovine SP-1/chromogranin	517210	Incstar, Stillwater	1 : 500~1,000
Serotonin	BO68082C	BioGenex	1 : 20
Human pancreatic polypeptide	PUO660495	BioGenex	1 : 26
Glucagon	PUO391095	BioGenex	1 : 20

\*All antisera were raised in rabbits.

Table 2. The distributions and relative frequencies of the endocrine cells in the colo-rectum of the chicken embryos with incubation periods

	BCG	Serotonin	HPP	Glucagon
10 days of incubation	-	-	-	-
11 days of incubation	-	-	-	-
12 days of incubation	-	-	-	-
13 days of incubation	-	-	-	-
14 days of incubation	-	-	-	-
15 days of incubation	±	+	-	-
16 days of incubation	+	++	-	-
17 days of incubation	+	++	-	-
18 days of incubation	++	+++	-	-
19 days of incubation	++	+++	-	-
Hatching	+++	+++	-	-

\*- : not detected, ± : rare, + : a few, ++ : moderate, +++ : numerous.

15일에서 최초로 관찰되었으며, 일령에 따라 증가되었다(Table 2). 이들 세포들은 부란 15일에서 점막 바닥부분에서 원형으로 관찰되었고 이후 일령에서는 원형, 방추형 및 다각형의 형태로 점막 전체에 산재되어 관찰되었다(Fig 2a-e).

Serotonin 면역반응세포는 부란 15일부터 관찰되어 일령에 따라 증가되었다(Table 2). 이들 세포들의 형태는 방추형, 원형 또는 타원형으로 관찰되었고, 부란 초기에는 점막의 바닥부분에서 관찰되기 시작하여 이후 점막 전체에 산재되어 관찰되었고, 특히 부란 16일과 17일에는 점막의 바닥부분에서 2-4개의 면역반응세포들이 무리지어 관찰되었다(Fig 3a-e).

한편 Human pancreatic polypeptide(HPP)와 glucagon 면역반응세포는 실험 전일령에 걸쳐 관찰되지 않았다(Table 2).

## 고 찰

조류의 직결은 회장에 연속되는 부위로 소장과 유사하게 점막층, 점막아래조직, 근육층 및 장막층으로 구성되어 있으며, 점막은 단층원주상피로 덮혀 있고 다수의 술잔세포들이 존재한다<sup>12</sup>. 본 실험의 결과 닭 태자 직결장의 상피는 부란 16일부터 단층원주상피로 분화되었으며, 부란 19일부터 술잔세포들이 관찰되기 시작하였다.

이 같은 결과로 미루어 보아 닭 태자 직결장 부위의 분화는 비교적 늦은 시기인 부화 직전에 일어나는 것으로 생각되나 닭에서 이와 유사한 보고를 찾아볼 수 없는바 정확한 분화시기는 알 수 없고, 다른 조류에서의 보고 역시 찾아볼 수 없는바 비교할 수 없다.

Chromogranin(CG)은 신경조직과 같은 대부분의 amine, peptide 생산 내분비세포의 분비과립에 공존하며, 내분비세포의 marker로 유용하다고 알려져 있다<sup>12-14</sup>. 또한 Salvi *et al*<sup>6</sup>은 닭 소화관에서 chromogranin A(CGA)와 chromogranin B(CGB)가 거의 대부분의 serotonin 면역반응세포와 공존한다고 한다. 본 실험에서는 닭 태자 직결장 부위에서 BCG 면역반응세포는 부란 15일부터 관찰되기 시작하였으며, 점막 전체에 산재되어 관찰되었으나 serotonin 면역반응세포 보다 비교적 낮은 빈도로 관찰되었다. 그러나 본 실험에서는 SP-1 즉, CGA만을 사용하였으므로 공존여부를 확인하기 위해서는 금후 CGB 등의 항체를 사용한 상세한 연구가 수행되어야 할 것으로 생각된다. 또한 BCG와 serotonin 면역반응세포의 분포가 다소 차이가 난점으로 보아 이들 면역반응세포 이외의 세포들이 존재할 것으로 생각된다. 한편 조류의 소화관에 있어서 CG 면역반응세포의 출현시기에 대한 보고는 극히 드물나 Salvi *et al*<sup>6</sup>은 닭의 대장에서 부란 16일에 최초로 관찰된다고 하였고, 근육위와 유문부<sup>15</sup>에서는 부란

12일부터 관찰되기 시작한다고 보고하였으나 본 실험에서는 부란 15일부터 관찰되기 시작하였으며 이 같은 차이는 사용한 항혈청 및 동물종의 차이에서 기인된 것으로 생각된다.

Serotonin은 신경계, 위장관 및 기타 내장기관의 내분비세포에 광범위하게 분포하고 특히 소화관에서 평활근 연동운동에 관여한다고 알려져 있으며<sup>16,17</sup>, 조류의 대장에서도 serotonin 면역반응세포가 다수 분포한다고 알려져 있다<sup>3,4,7-9</sup>. 본 실험에서 닭 태자 직결장에서는 부란 15일부터 관찰되기 시작하여 일령에 따라 증가하였다. 이 같은 결과는 오리에서 부란 23일경에 이들 면역반응세포가 관찰되기 시작하였다는 Castaldo와 Lucini<sup>8</sup>의 보고와는 다소 상이한 결과를 나타내었다. 이 같은 차이는 여러가지 조류의 생위에서 내분비세포의 분포를 관찰한 Yamada *et al*<sup>18,19</sup>이 종과 식이습성에 따라 다소 차이를 나타낸다는 보고로 미루어 보아 오리와 닭의 소화 생리 및 식이습성의 차이에서 기인된 것으로 생각된다. 또한 본 실험에서는 부란 15일부터 관찰되기 시작하여 부란 16일과 17일에는 점막 바닥부분에서 2~4개의 세포들이 무리지어 관찰된 바 이들 면역반응세포들이 일정기간동안 분열한 후 장관의 발달에 따라 점막 전체에 산재되어 출현하는 것으로 생각되나 정확한 기전은 본 실험의 결과로서는 알 수 없다.

한편 PP는 현재까지 정확한 기능은 밝혀지지 않았으나 조류에서는 위산 분비와 간에서 당원분해를 자극한다고 알려져 있고<sup>20,21</sup>, glucagon은 췌장의 A세포에서 산

생되며 혈당상승작용, 당원분해 등 당대사에 관여하는 호르몬으로 소화관에서는 위 수축운동이나 위산 분비를 억제하는 작용이 있다고 한다<sup>17,22</sup>. 또한 조류 성체의 대장에서도 이들 면역반응세포의 존재가 빌새<sup>3</sup>, 비둘기<sup>7</sup> 및 오리<sup>9</sup> 등에서 보고된 바 있다. 그러나 닭<sup>4,23</sup>의 대장에서는 이들 내분비세포가 관찰되지 않는다고 하며, Alison<sup>5</sup>은 닭 태자에서도 이들 내분비세포가 전혀 관찰되지 않는다고 하였다. 본 실험에서도 전일령에 걸쳐 PP 및 glucagon 면역반응세포가 관찰되지 않아 이들 보고<sup>4,5,23</sup>와 일치하였다.

## 결론

부란중인 닭 태자 직결장의 조직학적 변화와 bovine SP-1/chromogranin(BCG), serotonin, human pancreatic polypeptide(HPP) 및 glucagon 면역반응세포의 출현시기, 분포 및 빈도를 관찰하였던 바, 점막상피는 부란 10일부터 15일까지 거짓중층원주상피(pseudostratified columnar epithelium) 모양으로 관찰되었으며, 부란 16일에 단층원주상피(simple columnar epithelium)로 분화되었다. 술잔세포(goblet cell)는 부란 19일에 최초로 관찰되었다. BCG 면역반응세포는 부란 15일에서 최초로 관찰된 후 일령에 따라 증가되었고, serotonin 면역반응세포는 부란 15일부터 관찰되기 시작하여 이후 일령에 따라 증가되었다. 그러나 HPP 및 glucagon 면역반응세포는 실험 전 일령에서 관찰되지 않았다.

## Legends for figures

Fig 1. Histological profiles of the colo-rectum of the chicken embryos.

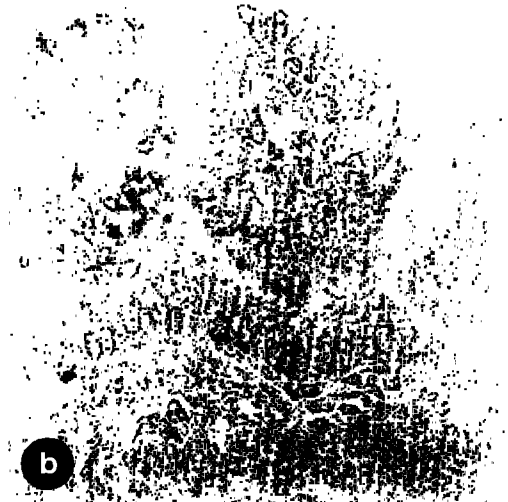


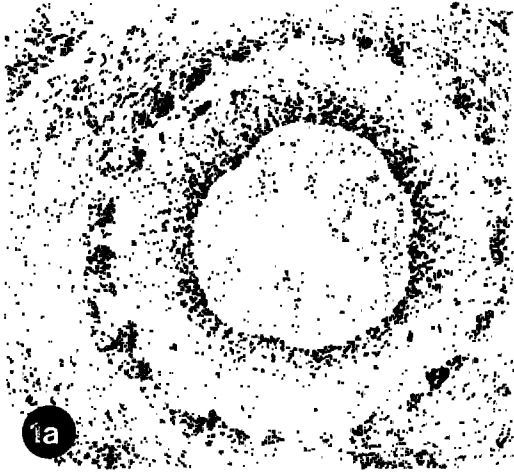
- a. 10 days of incubation    b. Hatching  
a, b : × 120, H-E stain.

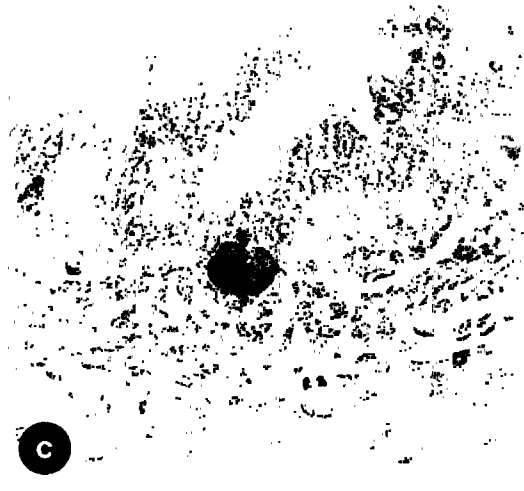


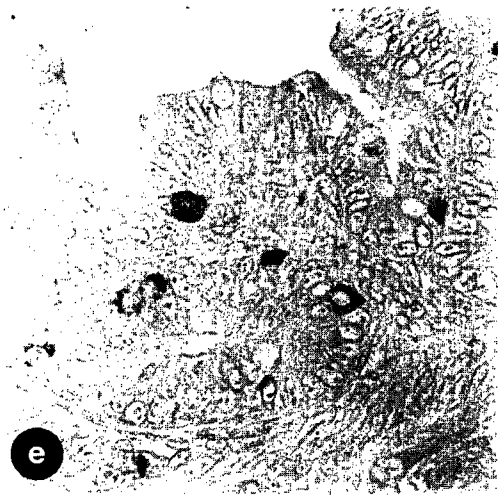
Fig 2. BCG-immunoreactive cells in the colo-rectum of the chicken embryos.

- a. 15 days of incubation    b. 16 days of incubation  
c. 17 days of incubation    d. 19 days of incubation  
e. Hatching  
a-e : × 480, PAP method.

Fig 3. Serotonin-immunoreactive cells in the colo-rectum of the chicken embryos.

- a. 15 days of incubation    b. 16 days of incubation  
c. 17 days of incubation    d. 19 days of incubation  
e. Hatching  
a-d : × 480, e : × 240, PAP method.





## 참 고 문 헌

1. Nickel R, Schummer A, Seiferle E. Anatomy of domestic birds. Springer-Verlage, New York, Heidelberg, Berlin, 52-56, 1977.
2. Hodges RD. The histology of the fowl. Academic Press, London, 64-88, 1974.
3. Richardson KC, Yamada J, Wooller RD. An immunohistochemical study of the gastrointestinal endocrine cells of the new Holland honeyeater, *Phylidonyris novaehollandiae*. *Aust J Zool*, 36:483-496, 1988.
4. Yamanaka Y, Yamada J, Kitamura N, et al. An immunohistochemical study on the distribution of endocrine cells in the chicken gastrointestinal tract, *Z mikrosk-anat Forsch Leipzig*, 103:437-446, 1989.
5. Alison BC. The ontogeny and distribution of glucagon- and pancreatic polypeptide- immunoreactive cells in the gastrointestinal tract of the chicken, *Anat Embryol*, 182:605-610, 1990.
6. Salvi E, Buffa R, Renda TG. Ontogeny, distribution and amine/peptide content of chromogranin A- and B-immunoreactive cells in the small and large intestine of the chicken. *Anat Embryol Berl*, 194:89-98, 1996.
7. Saito T, Yamada J, Kitamura N, et al. An immunohistochemical study on the distribution of endocrine cells in the gastrointestinal tract of domestic pigeon(*Columba livia* var *domestica*), *Z mikrosk-anat Forsch Leipzig*, 103:237-246, 1989.
8. Castaldo L, Lucini C. Ontogenesis of some endocrine cells in the duck gastrointestinal tract. *Eur J Histochem*, 38:319-326, 1994.
9. Castaldo L, Lucini C. An immunohistochemical study on the endocrine cells in the gastrointestinal tract of domestic duck. *Eur J Basic Appl Histochem*, 35:131-143, 1991.
10. Hamburger V, Hamilton HL. A series of normal stages in development of duck embryo. *J Morphol*, 88:49-92, 1951.
11. Sternberger LA. Immunocytochemistry, 2nd ed, John Wiley & Sons, 104-149, 1979.
12. Benedum UM, Baeuerle PA, Konecki DS, et al. The primary structure of bovine chromogranin A : a representative of a class of acidic secretory protein common to a variety of peptidergic cells, *EMBO J*, 5:1495-1502, 1986.
13. Buffa R, Gini A, Pelagi M, et al. Immunoreactivity of hormonally characterized human endocrine cells against three novel anti-human chromogranin B(B11 and B13) and chromogranin A(A11) monoclonal antibodies, *Arch Histo Cytol*, 52:99-105, 1989.
14. Lloyd RV, Cano M, Rosa P, et al. Distribution of chromogranin A and secretogranin I (chromogranin B) in neuroendocrine cells and tumors, *Amer J Pathol*, 130:296-304, 1988.
15. Salvi E, Buffa R, Renda TG. Ontogeny, distribution and amine/peptide colocalization of chromogranin A- and B-immunoreactive cells in the chicken gizzard and antrum, *Anat Embryol Berl*, 192:547-555, 1995.
16. Pearse AGE, Polak JM, Bloom SR. The newer gut hormones. cellular sources, physiology, pathology and clinical aspect. *Gastroenterology*, 72:746-761, 1977.
17. Guyton AC. Secretory function of the alimentary tract : Textbook of medical physiology, 8th ed., WB Saunders Co, Philadelphia, 801-815, 1988.
18. Yamada J, Kitamura N, Yamashita T. The relative frequency and topographical distribution of somatostatin-, GRP-, APP-, glucagon-, 5-HT-, and neurotensin-immunoreactive cells in the proventriculus of seven species of birds. *Arch Histol Jap*, 48:305-314, 1985.
19. Yamada J, Iwanaga T, Yamashita T, et al. Distribution and frequency of occurrence of endocrine cells in the proventriculus of birds. *Jap J Zootech Sci*, 50:653-659, 1979.
20. Yamada J, Kitamura N, Yamashita T. Avian endocrinology : avian gastrointestinal endocrine cells, ed, Mikami S, Japan Sci Soc Press, Tokyo, 67-79, 1983.
21. Polak JM, Adrian TE, Bryant MG, et al. Pancreatic polypeptide in insulinomas, gastrinomas and glucagonomas, *Lancet*, 1:328-330, 1976.
22. Ito S, Fujita T, Kobayashi S, et al. 消化管 ホルモン,

第 1 版, 講談社, 東京, 211-249, 1980.

23. El-Shally M, Wilander E, Grimelius L, *et al*. The distribution of polypeptide YY(PYY)- and pancreatic poly-

peptide(PP)-immunoreactive cells in the domestic fowl. *Histochemistry*, 75:25-30, 1982.