

갑상선 유두암환자에서 방사성 옥소 치료와 고식적 방사선 치료 후 발생한 급성 골수성 백혈병

한일병원 내과, 핵의학과¹

고태영 · 광재식 · 오경숙 · 이승배 · 정병선 · 김은실¹ · 김종순

Acute Myelogenous Leukemia Developed after Radioactive Iodine Therapy and Palliative Radiation Therapy in Metastatic Papillary Thyroid Cancer

Tae Young Ko, M.D., Jae Sik Kwag, M.D., Kyung Suk Oh, M.D., Seung Bai Lee, M.D., Byung Sun Chung, M.D., Eun Sil Kim, M.D.¹ and Chong Soon Kim, M.D.

Departments of Internal Medicine and Nuclear Medicine¹, Hanil Hospital, Seoul, Korea

Abstract

Radioactive iodine treatment has been widely used for nearly 50 years in the treatment of thyroid cancer to ablate residual thyroid tissue after thyroidectomy and to treat metastatic disease. Leukemia is a rare complication associated with the radioactive iodine therapy. The occurrence of leukemia is known to be related to the cumulative dosage of I-131 more than 37 GBq (1 Ci) and also associated with the intervals of less than 12 months between the repeated doses. We report a case of a 52 year-old female patient with papillary cancer of thyroid who developed acute myelogenous leukemia after the total 20.4 GBq (550 mCi) of I-131 therapy over 3.2 years and palliative radiation therapy (3000 cGy) due to multiple bone metastasis of papillary cancer. (Korean J Nucl Med 1998;32:436-42)

Key Words: Acute myelogenous leukemia, Thyroid carcinoma, Radioactive iodine therapy

서 론

분화된 갑상선암 환자에서 방사성옥소(I-131) 치료법은 갑상선 절제술 후 잔존해 있는 갑상선 조직의 제거와 전이된 종양을 치료하기 위하여 사용되어 왔다. 방사성옥소 치료 후의 합병증으로 37 GBq (1 Ci) 이상의 축적된 방사성옥소 치료를 받은 환자에

서 0.1~2%의 빈도로 백혈병이 발생한다고 알려져 있다.¹⁻⁴⁾ 외국에서는 현재까지 23예의 보고가 있었으나 국내에서는 보고한 예가 없었던 경우로 문헌 고찰과 함께 보고하는 바이다.

증 례

환자는 52세 여자로, 92년 7월 갑상선 유두암으로 좌측 갑상선 절제술을 시행 받았다. 수술 후 I-131 전신스캔상 좌측 견갑부위와 우측 늑골들에 골전이 소견 보여 94년 9월 7.4 GBq (200 mCi)의 방사성옥소를 투여하였다. 추적 관찰하던 중 갑상선 글로불린 수치가 320 ng/ml 이상으로 증가되어 1.1

Received Jun. 5, 1998; revision accepted Oct. 13, 1998
Corresponding Author: Chong Soon Kim, M.D., Department of Internal Medicine, Hanil General Hospital, 388-1 Ssangmoon-dong, Dobong-ku, Seoul 132-033, Korea
Tel: (02) 901-3018, Fax: (02) 901-3328
E-mail: kjssoon@dava.kepco.co.kr

GBq (30 mCi)의 방사성옥소 치료를 95년 5월과 95년 12월에 시행하였다.

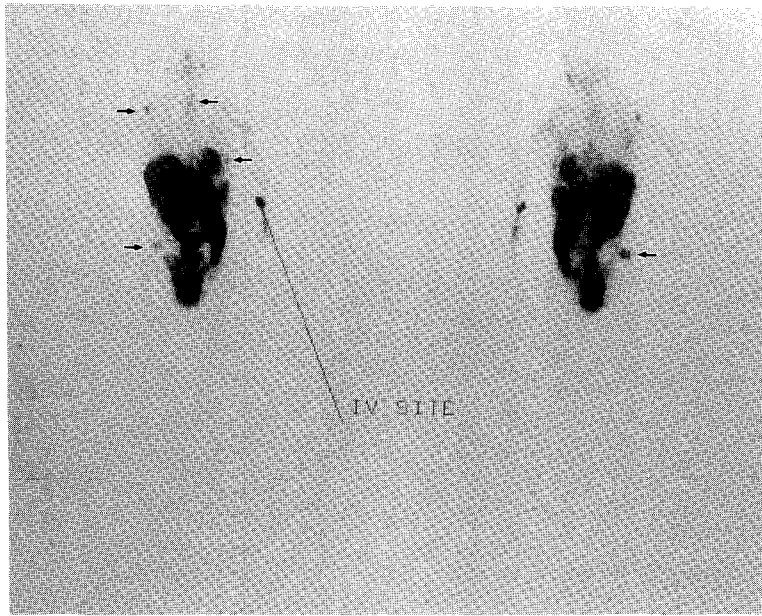


Fig. 1. Tc-99m MIBI tumor scan shows multiple increased uptakes (arrows) at right shoulder, anterior neck, right iliac wing, left lateral thorax.

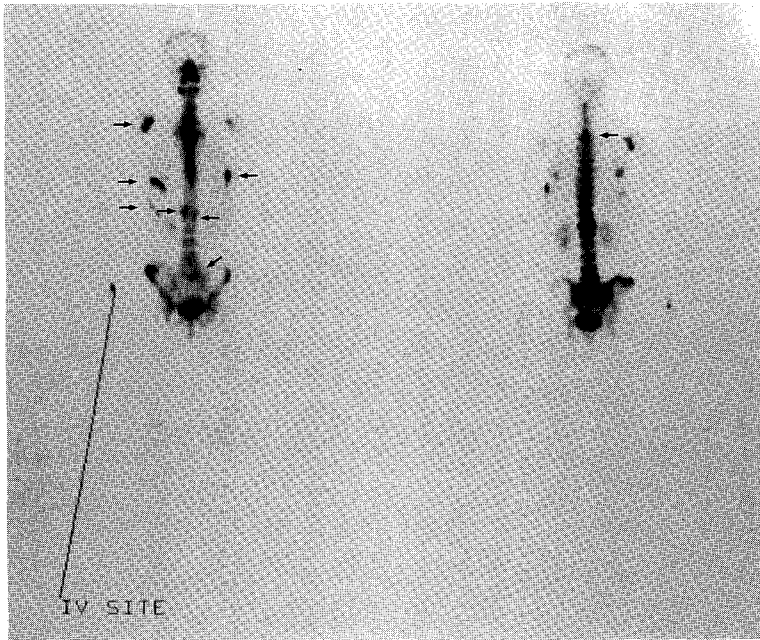


Fig. 2. Tc-99m MDP bone scan shows multiple increased uptakes (arrows) at right shoulder, both 6th ribs, right 8th rib, upper thoracic spine, 12th thoracic vertebra, 1st lumbar vertebra and upper sacrum.

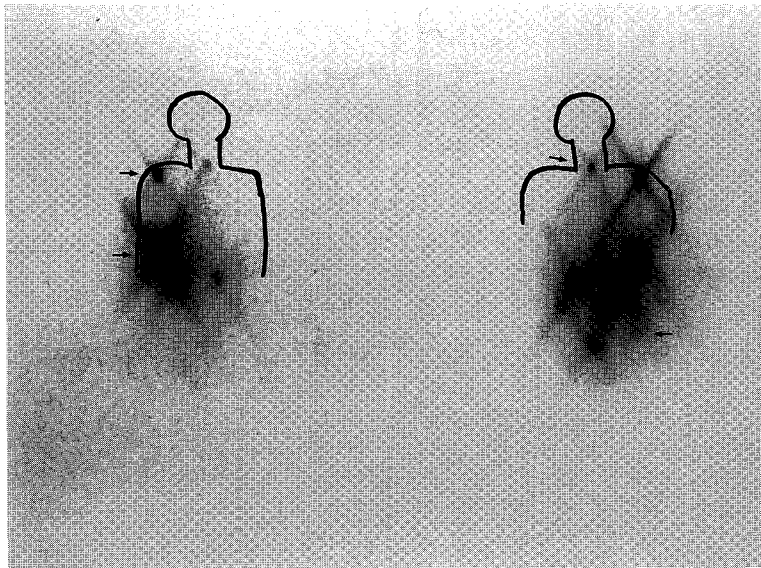


Fig. 3. I-131 Whole body scan shows multiple abnormal uptakes (arrow) at neck, right shoulder, right lower lung and right iliac wing.

96년 10월부터 좌측 둔부 통증을 호소하였고 97년 4월 시행한 척추 자기공명영상 촬영상 열 두번째 흉추, 첫번째 요추 및 첫 번째 미골 부위에 전이소견이 보였다. 97년 5월 방사성옥소 치료를 받기 전에 시행한 말초 혈액 검사에서 백혈구가 $8,100/mm^3$ (분엽 호중구 43%, 림프구 50%, 단핵구 5%) 이었다. 단순 흉부 촬영상 다양한 크기의 주위와 경계가 잘 그려지는 다발성 소 결절들이 양측 폐 전반에 걸쳐 보였고, 단순 복부 촬영상 많은 양의 대변과 함께 장 내강이 늘어난 소견을 보였다. Tc-99m MIBI 스캔에서는 우측 견갑부와 전경부, 상부 흉추, 우측 장골능, 좌측 늑골 부위에 섭취가 증가되었다(Fig. 1). Tc-99m MDP를 이용한 골스캔에서는 다발성으로 우측 견갑부와 양측 6번 늑골, 우측 8번 늑골, 상부 및 12번 흉추, 1번 요추, 1번 미골과 우측 장골에 섭취가 증가된 다발성 골전이 소견을 보였다(Fig. 2).

97년 5월 7.4 GBq (200 mCi)의 방사성옥소를 투여하였다. 방사성옥소 투여 후 6일에 얻은 I-131 전신스캔상 경부와 우측 견갑부, 우측 폐허부, 우측 장골능에 섭취가 증가되어 다발성 기능성 전이에 합당한 소견을 보였다(Fig. 3).

10일 후부터 좌측 둔부 통증 완화를 위하여 11번

흉추부터 2번 천골까지 3,000 cGy의 국소 방사선 치료를 하였다. 10회 분할조사 예정으로 치료 중 7번째 방사선 분할조사 후 시행한 말초 혈액 검사에서 백혈구 $1,900/mm^3$ (분엽 호중구 66%, 림프구 27%), 혈색소 10.1 g/dL, 혈소판 $120,000/mm^3$ 으로 범혈구감소증 소견이 보여 8일간 치료중단 후에 나머지 세 차례의 분할 조사를 마쳤다. 방사선 치료에 의한 골수억제로 일시적 범혈구감소증이 생긴 것으로 보고 추적관찰 하였다.

97년 11월 외래에서 실시한 말초 혈액 검사상 백혈구가 $9,200/mm^3$ (골수세포 2%, 미성숙 백혈구 48%, 분엽 호중구 14%, 림프구 18%)이었고 아우에르(Auer) 소체가 보였으며, 혈색소 7.2 g/dL, 적혈구 농축비 24%, 혈소판 $14,000/mm^3$ 으로 검사실 소견이 악화되고 복통과 구토가 심하여 환자는 입원하였다. 갑상선 글로불린은 500 ng/ml 이상으로 더욱 증가하였고 갑상선 글로블린항체는 0.3 u/ml 이하로 음성이었다. 확진을 위하여 우측 장골능에서 골수생검을 시행하였다. 골수소견상 대부분의 조혈 세포들은 골수아세포로 대체되어 있었고 전골수세포는 거의 보이지 않았으며 세포 충실성은 증가되어 있었다. 특수염색인 PAS 염색에 음성, Sudan-Black B

Table 1. Summary of Reported Leukemia after Radioactive Iodine Therapy of Thyroid Cancer

Author	Age	Sex	I-131 (mCi)	Interval between I-131 tx	Leukemia after 1st tx	Leukemia
Edmond	67	F	1,430		3.2 yr	AML
	56	F	1,130	2-6 m	2.8 yr	ALL
	54	F	1,750		4.6 yr	ALL
Keldsen	60	M	1,300	months to yrs	9 yr	Preleukemia
Yoosufani	67	F	820	4-9 m	2.6 yr	Preleukemia
						Acute leukemia
Bundi	42	M	850	6 m to 8 yr	11 yr	CML
Beierwaltes	NA	M	100	1 dose	1 yr	AML
Walgraeve	37	M	30	1 dose	5 yr	CML
Advani	middle-aged	F	100	1 dose	7 yr	CML
Siemen	19	F	230	NA	2 yr	AML
Brown	56	M	680	3-4 m	3 yr	Preleukemia
Blom	52	F	260	2-4 m	1 yr	AML
Hall	NA	NA	NA	NA	NA	4 CLL, 2 ALL

NA, not available; AML, acute myelogenous leukemia; ALL, acute lymphocytic leukemia; CML, chronic myelogenous leukemia.

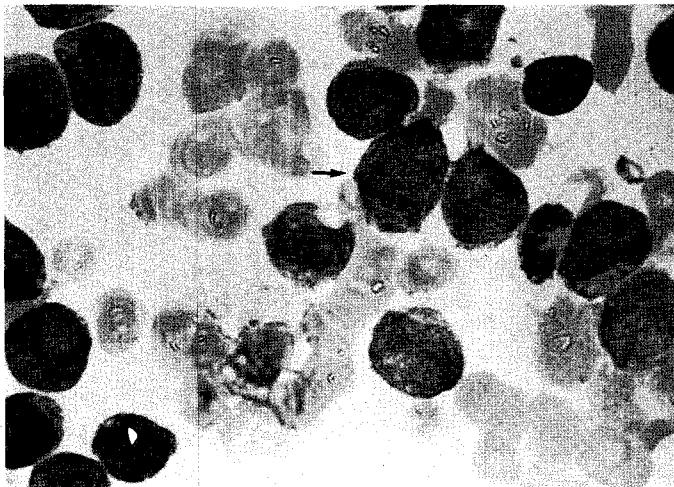


Fig. 4. Bone Marrow Aspiration Findings (Wright $\times 1,000$) shows leukemic cells with fine nuclear chromatin with prominent nucleoli (arrow).

염색에 양성 소견을 보여 FAB 분류상 M1으로 분류하였다(Fig 4).

환자에게 썬지로이드 200 μg 을 매일 투여하고 요로 감염에 대한 항생제 주사 및 충전 적혈구 수혈 등

보존적인 치료를 하고 있는 상태에서 복합화학요법을 실시할 예정이었으나 환자는 사망하였다.

고 찰

방사성옥소(I-131)는 갑상선 세포에 섭취되고 베타선과 감마선을 내므로 갑상선 질환의 진단과 치료에 유용하게 사용되고 있다. 특히 분화된 갑상선암의 치료에 있어서 방사성옥소의 사용은 잔존해 있는 갑상선 조직과 전이된 조직을 제거하기 위해 과거 50년동안 사용하였으며 현재 표준적인 치료법으로 정착되었다.^{1-3,5,6)}

방사성옥소를 다량 투여할 때는 여러가지 합병증이 생길 수 있다. 조기에 일과성으로 오심, 구토, 타액선염, 방사선 위염, 갑상선 중독위기, 일과성 골수 기능 억제 등이 나타날 수 있으며, 장시간 후에 백혈병, 폐섬유증, 무정자증 등이 나타날 수 있다. Stanbury 등⁷⁾은 방사성옥소 치료 중인 갑상선암 환자에서 혈중 방사성옥소 농도는 이상성(Diphasic) 경과를 보인다고 하였다. 처음 24~48시간 동안에 신장과 기능성 암조직 및 잔존해 있는 갑상선조직에서 빠르게 제거되어 혈중 무기성 방사성옥소 농도는 감소하고, 2~10일 사이에 전에 흡수되었던 조직으로부터 방출되어 단백질합 방사성옥소가 혈중 최고치를 이루어 강력하게 조혈기관 손상을 일으킨다고 하였다. Pochin¹⁾이 1967년 방사성옥소 치료 후에 백혈병이 발생한 것을 보고한 이래 백혈병은 방사성옥소 치료 후 0.1~2%에서 나타나는 매우 드문 합병증으로 총 투여량이 37 GBq (1 Ci) 이상의 고용량이 투여될 때 주로 발생되며, 갑상선 기능항진증 치료에 사용하는 적은 양으로는 발병하지 않고, 방사성옥소 치료 후 억제된 골수가 회복하는 데 적어도 1년의 휴식기가 필요하고 보고되고 있다.¹⁻⁴⁾

백혈병이 발생하였던 예들을 보면¹⁰⁻²¹⁾ 대부분의 경우 50세 이상에서 발생하였고, 치료간격이 12개월 미만인 경우가 많았으며, 만성 골수성 백혈병이 발생한 3예를 제외하면 대부분이 급성 골수성 백혈병이었다(Table 1). 그러나 Weinberg 등⁸⁾은 방사성옥소는 어떤 용량에 의해서라도 골수에 치명적인 손상을 일으켜 염색체 변이, 암유전자의 활성화, 암으로의 전환을 가져올 수 있다고 하였다. 실제로 Bitton 등⁹⁾은 방사성옥소를 1.1 GBq (30 mCi)부터 51.8

GBq (1,400 mCi)까지 투여했던 환자들에서 발생한 백혈병을 열거하고 저용량의 방사성옥소 투여 후에도 백혈병이 발생했음을 언급하였다. 이상의 종래 보고를 종합하면 방사성 옥소 치료시 어떠한 환자군이 백혈병이 더 자주 발생한다는 결론은 내리기 어려우며, 본 환자는 52세로 축적 방사성옥소 투여량은 20.4 GBq (550 mCi), 치료간격은 5개월에서 1년 6개월, 방사선 치료시 총 흡수선량은 3,000 cGy로, 방사성옥소를 초회 투여한 지 3년 2개월 만에, 급성 골수성 백혈병이 발생하여서 종래의 보고된 백혈병이 발생하였던 환자의 치료 병력과 다른 점은 없었다.

중복암이란 악성의 확증이 있어야 하고, 조직학적으로 상이해야 하며, 상호전이암의 가능성이 배제되어야 하는 것으로 제 1종양이 진단된 후부터 제 2종양이 진단되기까지 기간이 6개월 이내이면 동시성(Synchronous)이라고 하며 그 이상의 경우를 속발성(Metachronous)이라고 한다. 다발성 악성종양의 발생에 대하여 제시된 여러가지 요인들을 보면 첫째로 Burke²¹⁾는 다발성 원발성 악성종양 환자의 30.4%에서 암의 가족력이 있다고 보고하였고 둘째로 암에 대한 치료가 다양해지면서 제 1악성종양의 치료방법이 제 2악성종양의 발생을 높일수 있다는 즉, 의인성(Iatrogenic)에 의한 제 2악성종양의 발생에 대한 보고를 들 수 있다.²³⁻²⁶⁾ 일반적으로 방사선 치료 후 발생하는 제 2종양은 방사선 조사량에 비례하고 국소 방사선치료시 적게 발생하며 치료 후 10년 후에 많이 발생된다고 알려져있다. Kaldor²³⁾는 자궁 경부암 환자에서 10 Gy의 방사선 치료시 백혈병이 생기는 비교 위험도는 4이고 방사선 치료 후 생기는 고형암(Solid tumor)들이 수십년 후 까지 증가하는 반면에 백혈병은 10년내에 발생의 정점을 이루어 그 이후로 유지(Plateau)된다고 하였으며, Hudson 등²⁴⁾은 Hodgkin씨 병에서 방사선 치료와 항암요법을 병행시 제 2종양이 발생할 위험성은 5년에 1.5%이고 15년에 7.7%라고 했다. 본 증례는 고식적 방사선 치료도 같이 시행하였으나 시행 6개월에 백혈병이 발생하여 아마도 고식적 방사선 치료와의 관련은 적을 것으로 생각되었다.

중복암의 다른 이유로 Moertel 등²⁷⁾이 주장한 암

성향을 가진 환자에서 암에 대한 높은 감수성과 면역학적 결함을 들 수 있는데 Mendelsohn²⁸⁾은 신이식 후 면역억제제를 사용하는 집단에서의 다발성 원발성 악성종양의 발생률에 대해 연구하였으나 확실한 결론은 내리지 못하였다.

갑상선암과 병발했던 원발성 악성종양을 보면 유방암이 가장 흔하고 위장관암, 두경부암, 생식기암, 피부암, 폐암 등 여러 기관에서 다양하게 발생한다는 보고가 있다.^{28,29)} 백혈병의 경우, 처음부터 갑상선암과 동시에 발견된 경우보다는 갑상선암에 대한 다양한 용량(30-1,730 mCi)의 방사성 옥소 치료와 관련되어 수년내에 발병한 경우가 대부분이었다.^{9,29)} 본 증례에서 위에서 열거한 여러 원인 중 어떤 원인에 의한 것을 추론하기는 불가능하겠으나 환자가 악성 종양의 가족력이 없고, 고식적 방사선 치료 후 6개월 만에 백혈병이 발생하였고, 면역억제제를 투여 받았거나 다른 질환이 없는 점으로 미루어 방사성 옥소치료와 관련되었을 가능성을 시사할 수는 있을 것이다.

방사성옥소는 경구로 복용하고 방사성동위원소가 어떤 부위에도 불구하고 모든 기능을 하는 전이장소에 가서 작용을 한다는 점에서 전통적인 방사선 치료나 화학요법과는 다르므로 암의 치료방법 중 가장 양성적인 형태이다. 그러나 전이성 갑상선암보다 나쁜 예후를 갖는 백혈병의 발생에 대한 인식이 필요하며, 향후 방사성옥소 치료의 투여 용량, 치료 간격 등 발생률이 높아지는 환자군에 대한 연구가 보다 많은 증례를 통하여 연구되어야 할 것이다.

참 고 문 헌

- 1) Pochin EE. Prospects from the treatment of thyroid carcinoma with radioiodine. *Clin Radiol* 1967;8:113-35.
- 2) 임상무, 홍성운. 방사성의약품 치료 핵의학 1997; 767-98.
- 3) Maxon HR, Thomas SR, Chen IW. The role of Nuclear Medicine in the treatment of hyperthyroidism and well-differentiated thyroid adenocarcinoma. *Clin Nucl Med* 1981;6:87-97.
- 4) Hoffman DA, McConabey WM, Fraumeni JF, Jr. Cancer incidence following treatment of hyperthyroidism. *Int J Epidemiol* 1982;11:218-24.
- 5) Lim SM. Radionuclides therapy in oncology. *Korean J Nucl Med* 1993;27:11-7.
- 6) Hundeshagen H. Post-operative diagnosis and therapy of thyroid carcinoma by nuclear medicine. *Eur J Nucl Med* 1983;8:541-5.
- 7) Stanbury JB, Brownell GL, Barzelatto J, Correa J, Maisterrena J, Cortazar J, et al. The metabolic fate of I-131 after large therapeutic doses in patient with metastatic carcinoma of thyroid. *J Clin Endocrinol* 1952;12:1480-94.
- 8) Weinberg RA. The action of oncogenes in the cytoplasm and nucleus. *Science* 1985;230:770-6.
- 9) Bitton R, Sachmechi I, Benegalrao Y, Schneider BS. Leukemia after a small dose of Radioiodine for metastatic thyroid cancer. *J Clin Endocrinol Metab* 1993;77:1423-6.
- 10) Brown AP, Greening WP, McCready UR, Shaw HJ, Harmer CL. Radioiodine treatment of metastatic thyroid carcinoma; the Royal Marsden Hospital Experience. *Br J Radiol* 1984;57:323-7.
- 11) Edmonds CJ, Smith T. The long-term hazards of treatment of thyroid cancer with radioiodine. *Br J Radiol* 1986;59:45-51.
- 12) Keldsen N, Mortensen BT, Hansen HS. Haematologic effects from radioiodine treatment of thyroid carcinoma. *Acta Oncol* 1990;29:1035-9.
- 13) Yossufani Z, Slavin JD, Hellman RM, Setti SS, Spencer RP. Preleukemia following large dose Radioiodine therapy for metastatic thyroid carcinoma. *J Nucl Med* 1990;28:1348-50.
- 14) Bundi RS, Scott JS, Halnan KE. Chronic Myeloid Leukemia following Radioiodine therapy for carcinoma thyroid. *Br J Radiol* 1975;50:61-4.
- 15) Blom PS, Querido A, Leeksa CHW. Acute leukemia following X-ray and Radioiodine treatment of thyroid carcinoma. *Br J Radiol* 1955;327: 165-6.
- 16) Beierwaltes WH. New horizons for therapeutic nuclear medicine. *J Nucl Med* 1981;22:549-54.
- 17) Walgraevae D, Verhoef G, Stul M, Cassiman JJ, Mecucci C, Boogaert M, et al. Chronic Myelogenous Leukemia after treatment with I-131 for thyroid carcinoma; Report of a case and review of literature. *Cancer Genet cytogenet* 1991;55:217-24.
- 18) Advani SH, Hege UP. Leukemia after I-131 treatment of thyroid cancer-comments on the article Second cancer following chemotherapy and radio-

- therapy-an epidemiological perspective by J. Kaldor. *Acta oncol* 1992;31:65.
- 19) Siemsen JK. Leukemia following cancericidal doses of Radioiodine(Abstract). *J Nucl Med* 1970; 11:400.
- 20) Hall P, Boice JD, Burg G, Bjelkengren G, Wiklund K, Holm LE, et al. Leukaemia incidence after iodine-131 exposure. *Lancet* 1992;340:1-4.
- 21) Burke M. Multiple primary cancer. *Am J Cancer* 1936;27:316-22.
- 22) Kaldor J. Second cancer following chemotherapy and radiotherapy. *Acta Oncol* 1990;29:647-55.
- 23) Hudson MM, Greenwald C, Luo X, Fang L, Williams JA, Thamson EI, et al. Subsequent malignancies in children and adolescents after treatment for Hodgkin's disease. *J Clin Oncol* 1995;13:603-9.
- 24) Arseneau JC. Risk of new cancers in with Hodgkin's disease. *Cancer* 1977;40:1912-6.
- 25) Brody RS. multiple primary cancer risk after therapy for Hodgkin's disease. *Cancer* 1977;40: 1917-26.
- 26) Moertel CG, Dokerty MB, Baggenstoss AH. Multiple primary malignant neoplasms. *Cancer* 1961; 14:221-48.
- 27) Mendelsohn G. Multiple tumors in a renal transplant recipient. *Johns Hopkin's Med J* 1976;139: 253-62.
- 28) Song YJ, Ko JH, Moon C, Park YH, Kim ST. Multiple primary malignant tumor. *Kor J Sur* 1979;21:63-6.
- 29) Shimaoka K, Takeuchi S, Pickren JW. Carcinoma of thyroid associated with other primary malignant tumors. *Cancer* 1967;20:1000-5.
-