

과대비성을 동반한 점막하 구개열 환자에 대한 Double Opposing Z-plasty 3례

연세대학교 의과대학 이비인후과학교실, 음성언어의학연구소
최홍식 · 이승수 · 김성국 · 김태만 · 김현준

= Abstract =

Three Cases of Submucous Cleft Palate with Hypernasality Treated with Double Opposing Z-plasty

Hong-Shik Choi, M.D., Seung-Soo Lee, M.D., Seong-Gook Kim, M.D.,
Tae-Man Kim, M.D., Hyun Joon Kim M.D.

*Department of Otorhinolaryngology, The Institute of Logopedics and Phoniatrics,
Yonsei University College of Medicine, Seoul, Korea*

Several kinds of surgical methods have been used to treat the submucous cleft palate with hypernasality. The purpose of this study was to evaluate the double opposing Z-plasty which is one of the newly established surgical methods by Dr. Furlow in three cases of submucous cleft palate with hypernasality operated in this department. There were a number of advantage of double opposing Z-plasty. The surgery is adaptable for use in early patient. Midfacial growth retardation and complication were not seen in all cases. Hypernasality was improved subjectively. Using the nasometer, the nasalance score of the postoperative period was compared with that of before surgery, much improvement were noted in 'Ah', 'PaPa'. And fiberoptic endoscope was used to evaluate the velopharyngeal closure pattern. Velopharyngeal closure pattern with velum was improved dramatically. Double opposing Z-plasty seem to be a good procedure for the treatment of submucous cleft palate with hypernasality.

KEY WORDS : Double opposing Z-plasty · Submucous cleft palate · Hypernasality · Nasometer.

서 론

점막하 구개열(submucous cleft palate)은 특징적인 임상적 해부학적 기형을 나타내는데 이분 구개수(bifid uvula), 근육의 분리(muscular diastasis), 경구개 후연의 절흔(frunk notching of the posterior

hard palate)등이다¹⁾. 그러나 아직도 구개열의 수술 방법과 수술 시기는 전문가들 사이에서도 일정하지 않고 다양하다. 그렇기 때문에 구개 성형술 후 궁극적으로 기대되는 과대비성(hypernasality)의 호전 정도를 정확히 판정하는 무작위 표본 연구가 거의 없다.

그동안 소개되어온 기본적인 수술 방법으로 Schwendiek방법(primary veloplasty), V-Y후위법(V-Y pu-

sh back). Von Langenbeck법 등이 있다. Schweckendiek법은 파열된 연구개재건을 먼저 시행하고, 경구개수술을 지연하여 시행하는 것으로 연구개 근육을 어렸을 때 봉합하여 정상적인 연인두 기능을 성취하고 상악 악면의 발달의 악영향을 최소화 하기 위한 술식이다. V-Y후위법은 한쪽만이 붙어있는 구개점막 피판을 두 개만든 후 피판을 구개 뼈에서 떼어낸 후 후위시켜 구개의 파열된 부분을 연조직으로 덮고 연구개의 길이도 늘이는 술식이다. 이 절차는 흉터조직의 수축으로 술후 구개의 길이의 단축으로 인한 상악의 성장결함을 초래할 수 있다. Von Langenbeck법이란 치조를 따라 구개의 양쪽 측면을 절개한 후 파열의 가장자리를 잘라 두개의 구개점막 피부판을 만든다. 파열된 구개가장자리의 연조직은 서로 당겨 봉합한다.

이 술식은 피부판의 양쪽이 구개에 붙어 있기 때문에 구개길이의 연장의 한계점이 있다. 구개열이 있는 소아에서 구개 치료의 두가지 중요한 목표는 정상적인 조음형성과 정상적인 안면중앙의 성장에 있다. 상기 두 가지 목표에 만족할 만한 성과를 보인 double opposing Z-plasty를⁹⁾ 통한 과대비성을 동반한 구개파열의 수술적 치료를 시행하였고 과대비성과 비음치(nasalance score)의 상관관계를¹²⁾ 이용한 술후 결과를 평가한 1년 이상 추적 관찰한 3례를 소개하고자 한다.

증 례

증 례 1:

환 자 : 김○한, 5세, 남자.

초진일 : 1997년 3월 5일.

주 소 : 비음.

과거력 및 가족력 : 특이 사항 없음.

현병력 : 환자는 어릴 적부터 지속되는 비음을 통한 조음 장애가 있었으며, 집중적인 언어치료를 하였으나 별다른 치료 효과를 보이지 않았다.

이학적 검사 : 전신상태는 양호하였고 환자의 목소리는 비정상적인 비음으로 정확한 발음 구사가 어려웠고 이분구개수와 구강내 축진시 경구개 뒤쪽의 폴이 확인되었으며 비인두 내시경상 구개인두수의 불완전한 움직임이 관찰되었다.

증 례 2:

환 자 : 장○현, 5세, 여자.

초진일 : 1998년 1월 21일.

주 소 : 비음.

과거력 및 가족력 : 특이 사항 없음.

현병력 : 상동.

이학적 검사 : 전신상태는 양호하였고 구개수는 정상이었으나 환자의 목소리는 비정상적인 비음으로 정확한 발음 구사가 어려웠고 구강내 축진시 경구개 뒤쪽의 폴이 확인되었으며 구개범인두부전 소견을 보였다.

증 례 3:

환 자 : 박○엽, 12세, 남자.

초진일 : 1997년 1월 17일.

주 소 : 비음.

과거력 및 가족력 : 특이 사항 없음.

현병력 : 상동.

이학적 검사 : 전신상태는 양호하였고 환자의 목소리는 비정상적인 비음으로 정확한 발음 구사가 어려웠고 구개수는 관찰되지 않았으며, 구강내 축진시 경구개 뒤쪽의 폴이 확인되었으며 구개범인두부전 소견을 보였다.

수술 기법 : A, B : 점막하구개열이 있는 연구개의 구강쪽 점막에 실선 부위와 정중선이 Z-plasty 피판을 만드는 과정이다. 좌측 피판에는 점막과 근육을 붙여서 들어올리며, 우측 피판은 점막만 들어올린다.

C : 연구개의 비인강쪽 Z-plasty 피판을 만드는 과정이다. 그림A의 점선과 정중선을 연결하는 피판으로 우측 피판에 근육과 점막이 붙어있으며, 좌측 피판은 비인강쪽 점막만으로 된 피판이다.

D, E : 두 개의 Z-plasty 피판을 붙이는 과정이다. 양측의 근육이 두겹으로 두껍게 붙여지고 있다. 또한 연구개의 A-P 길이도 늘어나는 장점이 있다.

고 찰

점막하 구개열은 구개는 구조적으로 완전한 것 같지만 뼈 및 근육의 결함을 나타내는 선천성 기형으로서 구어문제의 장애를 평가하는 과정에서 많이 발견된다. 결국 기형을 교정하지 않으면 과비음과 공명장애로 인한 조음장애는 사회생활에 중요한 영향을 미치고, 사람

의 인상에 나쁜 영향을 주게되어 개인의 인성 형성의 장애와 삶의 질의 저하를 초래하게 된다. 과비음을 동반한 구개파열이 있는 소아 환자에서 정상인들보다 조음을 더 못하는 경향이 있는데 Bzoch등은 구개파열을 가진 5세 아동들이 3세 정도의 정상 아동의 조음 능력보다도 더 떨어진다고 보고하였다²⁾. 이러한 과비음과 공명장애로 인한 조음 능력의 저하는 18세까지 계속된다고 연구되고 있다³⁾. 조기에 치료하여 가능한 빠른 시간 내에 조음장애를 개선시키는 것이 중요하다.

그러나 수술시기 및 방법은 항상 논쟁의 대상이었다. Graber등이 제기한 너무 이른 시기의 구개파열의 봉합수술은 안면중양의 성장과 발달의 장애를 동반한다고 보고한 반면 1987년 Ross 등이 오히려 조기 수술을 한 경우가 경구개 수술을 지연한 경우보다 더 양호한 안면 성장을 보였다고 반론을 제기하였으나 아직도 검증의 여지가 남아 있는 실정이다⁴⁾. 특히 2세를 기점으로 2세 이후에 구개파열의 치료를 받은 환아는 이전에 치료를 받은 환아보다 발음의 개선도가 75%정도밖에 미치지 못한다는 보고에 따라 수술 시기가 더욱 중요시 되고 있다. 결국 일차 수술을 2세전에 시행할 수 있으며 많은 수에서 생후 9개월에서 12개월 사이에 수술을 시행한다. 구개수술의 조기 시행했을때 과대비음의 개선과 구어의 발달이 양호함은 여러 논문에서 보고되고 있다. 특히 구어의 숙련도를 측정하는 기준은 연구들마다 차이가 있지만 결과는 일관성을 가지고 있다⁵⁻⁷⁾.

본 수술의 목적은 구개의 길이, 넓이, 구개근육의 배열, 운동성 등이 인두벽과 함께 구어산출시 연인두문의 폐쇄를 도모하도록 하는 것이다. 본 증례에서는 최근까지 구개 성형술의 방법중 효과가 좋다는 Double opposing Z-plasty를 시행하여 비교적 빠른 시기에 수술을 시행하여도 안면성장의 장애가 없고 술 후 비강측정기를 통하여 객관적으로 과대비성의 개선을 증명하고자 하였다. 즉 본 술식의 장점은 Z-plasty 피판의 transposition을 cleft를 가로질러 palatal muscle sling을 주축으로 경구개의 조직 사용 없이 연구개의 길이를 늘이고 경구개 점막 반흔이 중앙선에만 있고 lateral relaxing incision, 특히 치조골에 절개를 가하여 구강 점막 없이 노출된 뼈가 있는 부위가 없으므로 상악골의 성장장애가 없다. 하지만 이 술식은 wide cleft palate 혹은 완전 구개열에 사용 시 피판의 transposition시 피판의 장력으로 구비강 천공등이 발생되

어 적용에 제한이 따른다⁸⁻⁹⁾.

비록 아직은 수술 환자의 표본 수는 적지만 Double opposing Z-plasty는 2~3세의 구개법인두부전을 동반한 점막하 구개파열 혹은 불완전 구개파열환자에서 매우 좋은 술식이라 하겠다. 구개 재건수술의 평가는, 일반적으로 구어로 평가하고 그 다음으로는 상악안면 발달의 적합성으로 평가를 한다. 지각적으로 판단된 발성 및 공명문제에 대하여 객관적인 자료로서 본 증례에서는 비강측정기(nasometer)를 사용하여 비음치(nasalalance score)를 구하였는데, 이는 두경부 안면기형 환자의 연구에서 과대비성(hypernasality)과 비음치의 높은 상관관계의 보고에 근거하였다¹⁰⁾. 본 3례에서는 술 후 비음치의 현저한 감소가 나타났다(Table 1). 비강측정기는 코와 입을 통한 음성 에너지를 측정하는 것으로 구강-비강의 음향적 에너지의 비율을 측정하는 컴퓨터를 이용한 기구이다. 발음을 Ah 와 'Ma' phrase로 엄마 엄마 매미 맴맴 그리고 'Pa' phrase로 아빠 아빠 학교 갔다를 반복하면서

$$\frac{\text{Nose sound energy}}{\text{Mouth sound energy} + \text{Nose sound energy}} \times 100 = () \%$$

를 계산하여 코를 통한 비음의 정도를 계산하였다.

본 3례에서 보호자를 통해 환아의 술전과 술후에 발음에 대한 만족도 scale을 구하였는데, 대부분 아주 좋아졌다 혹은 좋아졌다 등 비교적 만족감을 나타내었다(Table 2). 하지만 구개수 폐쇄 부전의 상태를 비강측정기만으로는 정확히 나타낼 수 없으므로 여러 가지 평

Table 1. Nasometer 결과

		Pre op. (%)	Post op. (%)
김 ○ 한	Ah	14.72	8.60
	Ma	59.06	73.19
	Pa	46.19	27.93
장 ○ 현	Ah	47.00	17.82
	Ma	76.05	67.66
	Pa	10.05	4.43
박 ○ 엽	Ah	32.77	5.73
	Ma	66.88	65.33
	Pa	44.97	11.54

Ah ; 모음 /아/를 길게 발성함

Ma ; 비자음 위주로 만들어진 8음절 문장 /엄마엄마 매미맴맴/

Pa ; 비자음 없이 파열자음과 모음만으로 구성된 8음절 문장 /아빠아빠 학교갔다/

가 방법이 유용할 것으로 사료된다¹¹⁾.

한편 본 증례에서는 광섬유 비인두 내시경을 사용하였으며 이는 스트로보스코프와 더불어 후두를 직접 관찰할 수 있는 기구로서 후두의 특성과 기능을 평가할 수 있는 중요한 방법으로 연인두의 연구개, 후인두벽과 두 개의 측인두벽 등 4개의 모든 경계부분을 포함하여

Table 2. 보호자의 술 후 만족도 scale : 술 후 12개월

	-	○	+	++	+++
김 ○ 한					○
장 ○ 현				○	
박 ○ 엽					○

- : 더 나빠졌다. ○ : 별 차이 없다.
+ : 조금 나아진 듯 하다. ++ : 좋아졌다.
+++ : 아주 좋아졌다.

Table 3. 비강 내시경 검사

		ant.wall	post.wall	lat.wall (Rt. Lt.)
김 ○ 한	preop	0.3	0.1	(0.2, 0.2)
	postop	0.9	0.1	(0.3, 0.3)
장 ○ 협	preop	0.3	0.2	(0.2, 0.2)
	postop	0.7	0.2	(0.3, 0.3)
박 ○ 협	preop	0.3	0.2	(0.2, 0.2)
	postop	0.8	0.2	(0.3, 0.3)

관찰한 후 비디오를 통한 비율로 평가하였다¹²⁾. 광섬유 비인두 내시경을 통한 술후에 측정된 구개인두의 전후 좌우 직경은 술전에 비하여 현격한 폐쇄율 증가를 나타내었다(Table 3).

이밖에 어음 명료도를 통한 객관적인 측정을 시도하고 있으나 아직 완전한 결과가 나오지 않아 후에 후향적 추적 연구결과를 case와 더불어 다시 보고하겠다.

그 동안 구개파열환자의 치료는 성형외과의사, 언어치료사, 치과의사와 이비인후과 의사 사이에서 시행되어 왔으나 대부분의 환자가 동시에 가지고 있는 여러 가지 문제점 즉 미용적인 면, 부정교합 및 발음 장애에 대한 종합적인 접근이 사실상 이루어지고 있지 않고 있다. 그러므로 구개파열 환자에 있어서 술전 술후의 다양한 객관적인 검사를 통한 정확한 평가 및 무작위 표본 연구가 시행되고 이에 따른 종합적인 접근이 완벽한 치료를 이루어 낼 수 있다 하겠다.

결 론

과대비성을 동반한 점막하 구개열의 환자에 Double opposing Z-plasty를 통한 술적 접근법은 비음치의 현격한 감소, 비강내시경검사상의 폐쇄율의 증가와

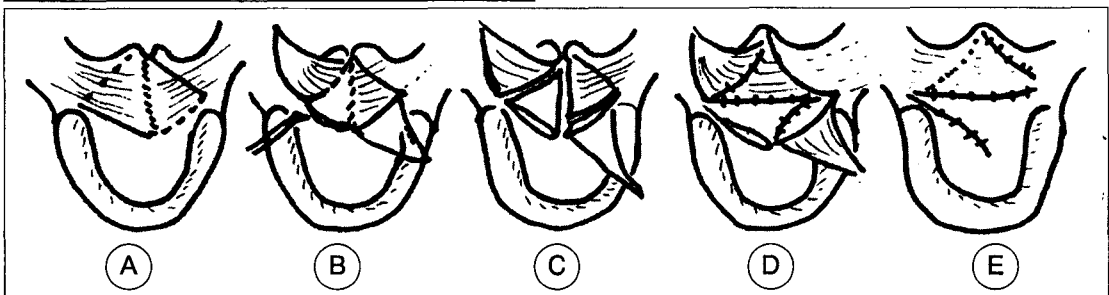


Fig. 1. Double opposing Z-plasty(Furlow palatoplasty).

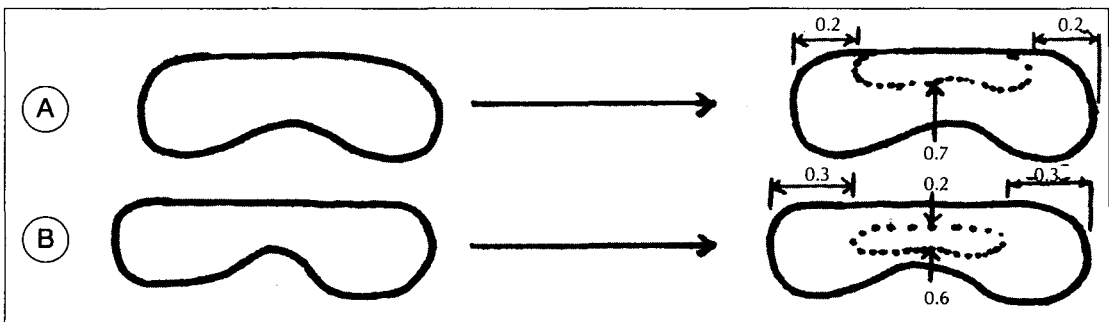


Fig. 2. A. 관측폐쇄유형 - velum의 이동비율(0.7)과 양측 외측 인두벽의 이동비율(0.2)
B. 원형 폐쇄 유형 - 전벽 이동비율(0.6), 양측 외측 인두벽의 이동비율(0.3), 후벽이동비율(0.2).

높은 슬후 만족도를 나타내고 있다. 이는 객관적인 과대비성의 개선을 보여주고 있다. 환자에 대한 객관적인 평가와 장기적인 후향적 고찰과 조음 장애의 호전 정도를 정확히 판정하는 무작위 표본 연구가 이루어져야만 본 술식의 정확한 평가가 이루어지겠지만 본 증례의 경우를 통하여 본 Double opposing Z-plasty를 통한 술적 접근법은 만족할 만한 결과를 보이고 있으며, 향후 지속적인 연구와 평가를 통해 더욱 개선될 것이다.

References

- 1) Velasco MG, Yzunza A, Hernandez X, Manquez C : *Diagnosis and treatment of submucous cleft palate : a review of 108 case. Cleft Palate J. 1988 ; 25 : 171*
- 2) Bzoch KR : *Articulation of proficiency and error patterns of preschool cleft palate and normal children. Cleft Palate J. 1965 ; 2 : 340-349*
- 3) Van Demark DR, Morris HL, VandeHaar C : *Patterns of articulation abilities in speakers with cleft palate. Cleft Palate J. 1979 ; 16(3) : 230-239*
- 4) Ross RB : *Treatment variables affecting facial growth in complete unilateral cleft lip and palate. Cleft Palate J. 1987 ; 24(1) : 5-77*
- 5) Osborn JM, Kelleher JC : *A survey of the cleft lip and palate surgery taught in plastic surgery training programs. Cleft Palate J. 1983 ; 20(2) : 166-168*
- 6) Dorf DS, Curtin JW : *Early cleft palate repair and speech outcome. Plastic and Reconstructive Surgery. 1982 ; 70(1) : 74-81*
- 7) Randall P, LaRossa D, Fakhree SM, Cohen MA : *Cleft palate closure at 3 to 7 months of age : preliminary report. Plastic and Reconstructive Surgery. 1983 ; 71(5) : 624-628*
- 8) Furlow LT, Jr : *Cleft palate repair by double opposing Z-plasty. Plastic and Reconstructive Surgery. 1986 ; 78(6) : 724-738*
- 9) Schultz RC : *Management and timing of cleft palate fistula repair. Plastic and Reconstructive Surgery. 1986 ; 78(6) : 739-747*
- 10) Dalston RM, Warren DW, Liu H : *Use of nasometry as a diagnostic tool for identifying patients with velopharyngeal impairment. Cleft Palate-Craniofacial J. 1991 ; 28(2) : 184-188*
- 11) Fletcher SG : *Theory and instrumentation for quantitative measurement of nasality. Cleft Palate J. 1970 ; 7 : 601-609*
- 12) Ibuki K, Karnell MP, Morris HI : *Reliability of the nasopharyngeal fibroscope for assessing velopharyngeal function. Cleft Palate J. 1983 ; 20(3) : 199-208*