

## 한인진 추출물의 간장보호 작용에 관한 연구

이순복\* · 조태순 · 윤기욱 · 이종찬 · 이선미 · 심성보<sup>1</sup>

성균관대학교 약학대학, <sup>1</sup>코오롱그룹 중앙연구소

### A Study on the Hepatoprotective effect of PS-1 from *Artemisia iwayomogi*

Soon-Bok LEE\*, Tai-Soon CHO, Ki-Wook YOON, Jong-Chan LEE, Sun-Mee LEE and Sung-Bo SHIM<sup>1</sup>

College of Pharmacy, Sungkyunkwan University Suwon 440-746, Korea,

<sup>1</sup>Kolon Group Central Research Institute, Yongin-si 449-910, Korea

(Received May 4, 1998; accepted June 5, 1998)

**Abstract** – The dose-response effect of polysaccharide extracts(PS-1) from *Artemisia iwayomogi* was investigated under various hepatic disease models. Silymarin, DDB and UDCA were used as reference compounds. We found that the maximal effective dose of PS-1 was 100 mg/kg b.wt. in CCl<sub>4</sub>-induced hepatotoxicity, D-galactosamine-induced hepatitis, in ANIT-induced cholestasis and 300 mg/kg b.wt. in CCl<sub>4</sub>-induced chronic liver disease, 30 mg/kg b.wt. in chronic bile duct ligation and chronic ethanol fatty liver. These findings suggest that PS-1 fraction protects the hepatocyte against various hepatic injuries, and this fraction might be of therapeutic value.

**Keywords** □ *Artemisia iwayomogi*, PS-1 extract, dose response, hepatic damages

최근들어 천연물 연구를 통한 신약개발과 관련하여 많은 연구가 진행되어 오고 있다. 간독성 해독제 개발에 대한 지금까지의 연구로는 polychlorinated biphenyls(오, 1988)와 acetaminophen으로 유발된 간독성에 미치는 숙지황, 오수유, 향부자, 대황, 금은화, 강활, 시호 및 토복령 등의 효과가 이미 보고된 바 있다(정, 1993; 정, 1992; 김, 1992). 또한 대표적인 간장치료제인 silymarin(SIL)의 경우 국화과에 속하는 *Silybum marianum*의 열매에서 개발되었으며(Martindale, 1989; Relando 등, 1989), 최근에 개발된 biphenyl dimethyl dicarboxylate(DDB)는 *Schinzandra chinensis*(오미자)의 성분인 schizandrin으로부터 유도된 합성물질로, 임상연구를 통해 만성간염환자의 증상을 호전시키며 간기능이 현저히 향상됨이 보고되어 있다(안 등, 1992).

*Artemisia iwayomogi*(한인진, 더위지기)는 우리나라 전역에서 볼 수 있는 다년생 초본으로서 그 지상부를 건조 세절하여 이용한다. 옛부터 간염예방, 항염증, 담석증 초기치료, 해열 및 이뇨 목적으로 민간요법에서 주로 쓰여왔다.

앞서 언급한 바와 같이 한인진의 간장보호 작용은 이미

잘 알려져 있으나, 본교 천연물 및 약물학 연구실에서 기초 연구한 결과 물과 유기층으로 분리시 기존의 연구에서 약효가 인정된 유기용매층 보다 수층에서의 분획물이 더 우수한 간보호 효과가 있음이 발견되었으며, 한인진으로 부터 추출한 6가지 분획에 대하여 생체내 여러가지 간질환 보호효과의 검색모델에서 그 활성을 연구한 결과 다당체분획인 PS-1분획의 활성이 가장 좋은 것으로 나타났고(이 등, 1997), 이는 일반적으로 생약이 합성약물 보다 부작용이 적다는 점을 고려해볼 때 한인진의 간장약 개발은 더욱 의미가 있을 것으로 생각되었다. 이에 본연구는 한인진의 간장약 개발을 목표로 코오롱 그룹 중앙연구소로 부터 한인진 다당체분획인 PS-1분획을 얻어 여러가지 간질환 실험모델에서의 이 분획에 대한 용량반응성을 검토하였다.

#### 실험방법

#### 실험동물

실험동물로는 체중 200~250 g의 Sprague-Dawley계 흰쥐를 제일상사로 부터 공급받아 항온, 항습이 유지되는 본 연구실 동물 사육실에서 일주일 이상 적응시킨 후, 일반상

\* To whom correspondence should be addressed.

태를 관찰하여 외관상 건강한 동물을 선별하여 실험에 사용하였다. 실험동물의 사육환경은 12시간 간격의 인공조명(오전 8시부터 오후 8시까지), 조도 300-500 Lux, 온도  $23 \pm 1^\circ\text{C}$ , 환기 10-18회/hr, 습도  $55 \pm 5\%$ 의 조건하에서 polycarbonate 사육상자( $W280 \times L400 \times H180$  mm)에 5마리씩 넣어 사육하였다.

### 시험물질

한인진 다당체분획인 PS-1은 코오롱 그룹 중앙연구소로부터 제공받은 물질로서, 전년도에 발표한 한인진 추출물의 간질환 모델에 대한 활성 연구(이 등, 1997)에서 사용된 분획과 동일한 물질이며 양성대조물질인 DDB는 dimethyl-4,4'-dimethoxy-5,6,-5',6'-dimethylene-dioxybiphenyl-2,2'-dicarboxylate로서 광동제약으로부터 제공받았으며, UDCA 및 silymarin은 대웅제약으로부터 제공받아 사용하였다.

### CCl<sub>4</sub> 간장해

SD계 흰쥐 수컷에 CCl<sub>4</sub>(Wako Co., Japan): olive oil (Sigma Chemical Co., USA) 혼합액(1:4 v/v %)을 체중 100 g당 0.2 ml씩 복강내 투여하고 48시간 후에 ether 마취하에 개복하여 복부대동맥에서 채혈하여 원심분리한 후 혈청을 취하여 ALT(alanine aminotransferase) 및 AST(aspartate aminotransferase) 활성을 ALT 및 AST-kit(Sigma Chemical Co., USA)를 사용해서 측정하였다.

각 시험물질은 18시간 절식후 CCl<sub>4</sub> 혼합액 투여 4시간전 및 투여 6시간후 0.5% carboxymethyl cellulose-Na(이하 CMC)용액에 현탁시켜 경구투여하였으며, 1회 투여시 양성대조물질인 UDCA 및 silymarin의 용량은 각 25 mg/kg b. wt.로서 단일용량으로 경구투여하였다. PS-1분획은 전년도 연구에서 효과가 있는 용량으로 검색된 300 mg/kg b. wt.과 용량반응성을 검토하기 위하여 공비 3의 간격으로 30, 100, 1000 mg/kg b. wt.의 4가지 용량으로 경구투여하였다.

### D-Galactosamine 간염

SD계 흰쥐 수컷에 생리식염수에 용해시킨 D-galactosamine · HCl(Sigma Chemical Co., USA)을 650 mg/kg b. wt.씩 복강내 투여하고 24시간 경과후 ether 마취하에 개복하여 복부대동맥으로부터 혈액을 얻어 원심분리하여 혈청을 취해서 ALT 및 AST활성을 측정하였다. 1회 투여시 DDB 및 silymarin의 용량은 각각 37.5 및 25 mg/kg b. wt.로 하고, 한인진 다당체분획인 PS-1은 CCl<sub>4</sub> 간장해시험에서와 동일하게 2회 경구투여하였다.

### 담즙을체

SD계 흰쥐 수컷에 1 ml의 olive oil에 ANIT( $\alpha$ -naphthylisothiocyanate; Sigma Chemical Co., USA) 100 mg을 현탁시켜 80 mg/kg b. wt.씩 경구투여하였다. ANIT 투여전 2시간, 투여후 6, 22, 28시간에 CMC로 현탁시킨 시험물질을 4회 경구투여하였다. ANIT 투여 47시간 후에 1시간 동안 담즙을 채취하여 담즙배출량으로 산출하였으며, 48시간째 복부

대동맥에서 채혈하여 혈청내 총bilirubin량을 bilirubin-kit(아산제약)로 측정하였고, 담즙중 담즙산량도 Irvin법(1944)에 따라 측정하였다.

### 지방간

SD계 암컷 흰쥐에 D,L-ethionine(Sigma Chemical Co., USA)을 생리식염수에 녹여(2 w/v %) 200 mg/kg b. wt.씩 피하주사하였고 시험물질은 ethionine 투여 4시간전, 투여 6시간후 2회 경구투여 하였으며 ethionine 투여 24시간 경과후 ether로 마취시켜 간을 떼어내어 간장내 총지질량은 Frings법(1969)에 따라 측정하였으며, 중성지방량은 Triglyceride-kit(Sigma Chemical co., USA)를 사용하였고 총콜레스테롤량은 Libermann-Burchard 반응을 이용하여 측정하였다.

### CCl<sub>4</sub> 만성간장해

SD계 수컷 흰쥐에 CCl<sub>4</sub>:olive oil(2:3 v/v %) 용액을 0.5 ml/kg b. wt. 용량으로 6일간 경구 투여한 후, 7일째부터는 시험물질을 CCl<sub>4</sub> 혼합용액 투여 4시간전 및 투여 후 4시간에 CCl<sub>4</sub>와 함께 8일간 병용 투여하였다. 최종투여 후 24시간 절식한 후에 동물을 ether 마취하에 복부대동맥으로부터 채혈하고 치사시켜 혈청내 ALT 및 AST치, 간조직내 triglyceride, total protein 및 hydroxyproline양(Jamall 등, 1981)을 측정하였으며 간중량도 측정하였다. 또한 실험종료시 간조직의 일부를 채취하여 10% 중성포르말린 용액에 넣어 고정시킨 후 파라핀으로 포매하여 hematoxylin-eosin 염색하에서 검정하였다.

### 담도결찰에 의한 간섬유화

Kountouras 등(1984)의 방법에 따라서 SD계 흰쥐 암컷을 마취하에 개복한 후 원위담도를 결찰하고 봉합하였다. 수술 다음날 부터 시험물질을 매일 1회 경구로 4주간 경구투여 하였다. 수술 4주 후 18시간동안 절식하여 ether 마취하에 복부대동맥으로부터 채혈을 하고 방혈치사시켜 혈청내 ALT 및 AST 활성을 측정하였으며, 간조직내 hydroxyproline양도 측정하였다. 또한 간조직 일부를 채취하여 10% 중성포르말린 용액에 넣어 고정시킨 후 일련의 과정을 거쳐 hematoxylin-eosin 염색을 하여 광학현미경으로 조직학적인 변화를 관찰하였다.

### 알콜성 지방간

김 등(1986)의 방법에 따라 absolute alcohol(Duksan Pure Chemical Co.)을 20%(W/v)용액으로 만들어 매일 5 g/kg b. wt. 용량이 되게끔 오전 10시와 오후 6시 2회로 나누어 9일간 경구투여 하였으며, 시험물질의 투여는 매일 오전 8시와 오후 8시, 2회 경구투여 하였다. 투여개시 9일 후 18시간 절식하고 ether 마취하에 도살해서 간의 중량을 측정하였고, 10% 중성포르말린 용액에 넣어 고정시킨 후 일련의 과정을 거쳐 hematoxylin-eosin 염색하에 광학현미경으로 조직변화를 관찰하였으며, 간조직내 콜레스테롤량, 총지질량 및 중성지방량도 측정하였다.

**통계처리**

모든 실험결과는 평균±표준오차로 나타내었으며 자료분석은 Student's *t*-test 및 one-way analysis of variance(ANOVA)를 이용하여  $p < 0.05$ ,  $p < 0.01$  수준으로 유의성을 검정하였으며, 병리조직 소견은 등급을 수치화하여 Kruskal-wallis non-parametric ANOVA를 실시하고 유의차가 인정되었을 경우에 변환된 수치를 이용하여 Distribution free multiple comparison을 실시하여 구간 유의차를 검정하였다(Gad 등, 1989).

**실험결과**

**CCl<sub>4</sub> 간장해**

정상흰쥐의 혈액내 ALT 활성은 20~40 IU/L, AST 활성은 50~80 IU/L이었다. Fig. 1에서 보는 바와 같이 음성대조군에서 ALT 활성은 정상흰쥐에 비해 약 35배 증가하여 1466±174 IU/L를 나타냈고, AST 활성 역시 약 40배 증가한 3365±280 IU/L를 나타내었다. 양성대조인 UDCA 투여군은 ALT 및 AST 활성의 유의성 있는 증가억제를 나타냈으나(음성대조군의 약1/4수준), silymarin 투여군은 음성대조군과 거의 동등수준으로 효과가 없었다. 한인진 추출분획인 PS-1분획의 경우 용량 의존적으로 ALT 및 AST 활성 감소를 나타냈으며, 100 mg/kg b.wt.용량에서 최대효과를 나타내었다(음성대조군의 약1/3수준).

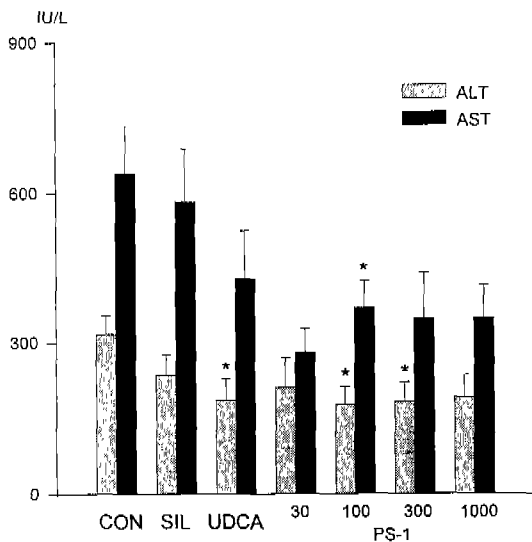
**D-Galactosamine 간염**

D-Galactosamine 투여후 혈액내 ALT 및 AST 활성이 정

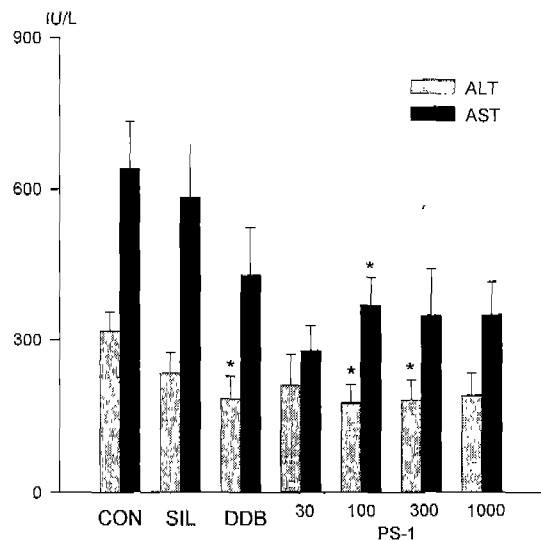
상흰쥐에 비해 높게 증가하였다(각각 317±38 IU/L, 640±94 IU/L). 양성대조인 DDB 투여군에 있어 음성대조군과 비교하여 ALT 활성의 유의성 있는 증가억제(약 2/3수준)를 나타냈으며, 유의성은 없었으나 AST 활성에 있어서도 약 2/3수준의 증가억제 경향을 나타냈다. 그러나 silymarin 투여군에서는 유의성있는 변화를 나타내지는 않았다. 시험물질인 PS-1분획 투여군에 있어서는 ALT 및 AST 활성 모두가 100~300 mg/kg b.wt. 용량에서 유의성 있는 증가억제를 나타냈다(음성대조군의 약 3/5 수준, Fig. 2).

**담즙을체**

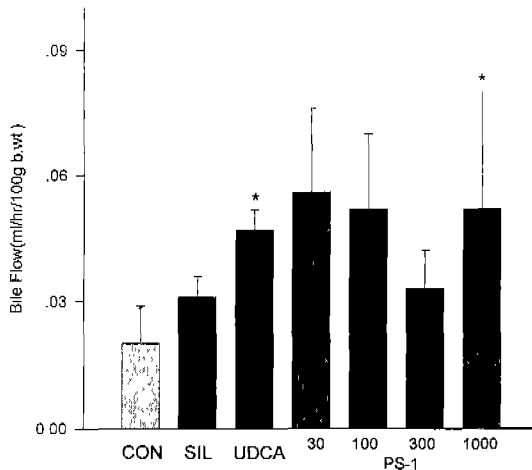
정상흰쥐에서 담즙배출량은 0.24±0.03 ml/hr/100 g b.wt.이었으나, ANIT 투여후 0.02±0.009 ml/hr/100 g b.wt.로 감소하였다. 양성대조로 사용한 UDCA 투여군에서는 음성대조군에 비해 약 2배 수준으로 증가하였으나, silymarin 투여군에서는 수치는 증가경향을 나타내었으나 유의성은 없었다. 시험물질인 PS-1분획 투여에서 담즙배출량은 1000 mg/kg b.wt. 용량군에서 음성대조군에 비해 약 3배 수준으로 증가하였다(Fig. 3). 혈액내 총bilirubin치는 정상흰쥐에서 0.44±0.04 mg/dl이었으나, ANIT 투여후 8.78±0.53 mg/dl로 현저히 증가하였으나, 모든 투여군에서 유의성 있는 변화는 없었으며 PS-1 분획 투여 100 mg/kg b.wt. 용량군에서 음성대조군과 비교하여 감소하는 경향을 나타냈다(Fig. 4). 담즙내 cholic acid양은 정상흰쥐에서 1.21±0.05 mg/hr/100 g b.wt.로 나타났으나, ANIT 투여후 0.43±0.2 mg/hr/100 g b.wt.로 감소하였다. 양성대조물질로 사용한 UDCA 및 silymarin은 음성대조군과 차이가 없었으나, 시험물질인 PS-1



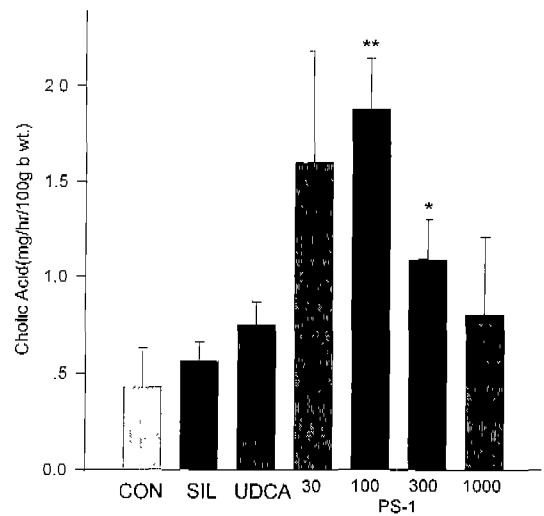
**Fig. 1.** The protective effect of PS-1 on serum aminotransferase activities in CCl<sub>4</sub>-induced hepatotoxicity. Values are means±S.E.M. for 8 to 14 rats per group. \* $p < 0.05$ , difference from control group. (CON; vehicle administration, SIL, UDCA: 25 mg/kg b.wt.)



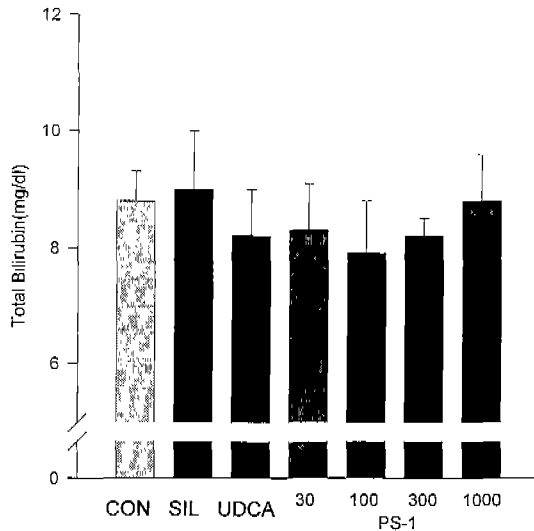
**Fig. 2.** The protective effect of PS-1 on serum aminotransferase activities in D-galactosamine-induced hepatitis. Values are means±S.E.M. for 7 to 13 rats per group. \* $p < 0.05$ , difference from control group. (CON; vehicle administration, SIL: 25 mg/kg b.wt., DDB: 37.5 mg/kg b.wt.)



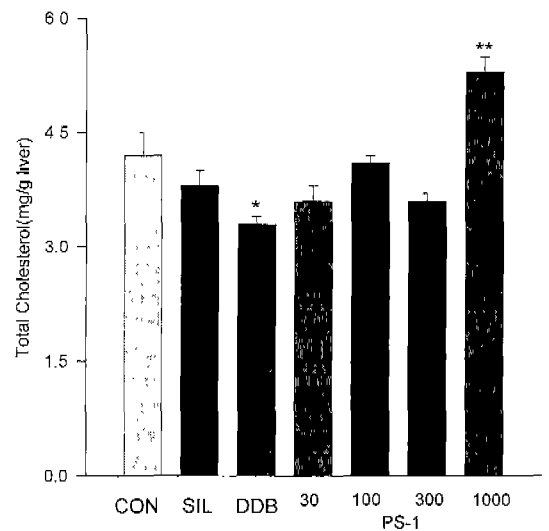
**Fig. 3.** The protective effect of PS-1 on bile flow in ANIT-induced cholestasis. Values are means  $\pm$  S.E.M. for 5 to 10 rats per group. \* $p < 0.05$ , difference from control group. For explanation of doses, see Fig. 1.



**Fig. 5.** The protective effect of PS-1 on cholic acid in ANIT-induced cholestasis. Values are means  $\pm$  S.E.M. for 5 to 10 rats per group. \* $p < 0.05$ , \*\* $p < 0.01$ , difference from control group. For explanation of doses, see Fig. 1.



**Fig. 4.** The protective effect of PS-1 on total bilirubin in ANIT-induced cholestasis. Values are means  $\pm$  S.E.M. for 5 to 10 rats per group. For explanation of doses, see Fig. 1.



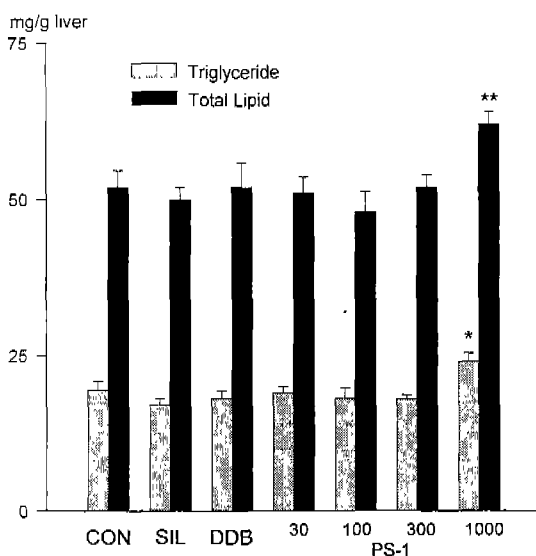
**Fig. 6.** The protective effect of PS-1 on total cholesterol in ethionine-induced fatty liver. Values are means  $\pm$  S.E.M. for 8 to 10 rats per group. \* $p < 0.05$ , \*\* $p < 0.01$ , difference from control group. For explanation of doses, see Fig. 2.

분획투여 100 및 300 mg/kg b.wt. 용량군에서 유의한 증가를 나타냈으며, 특히 100 mg/kg b.wt. 용량군에서 음성대조군의 약 4.5배 수준의 증가를 나타냈다(Fig. 5).

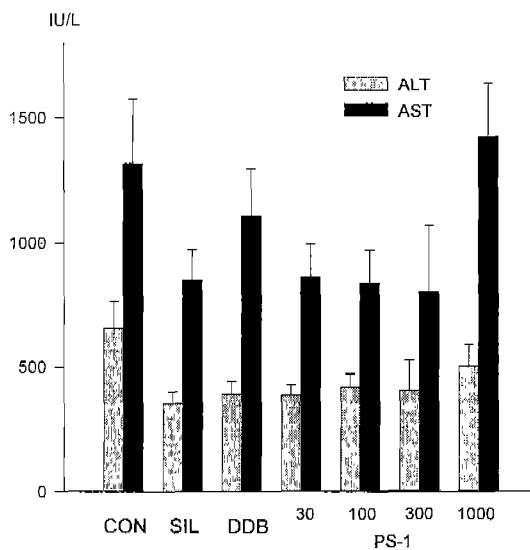
**지방간**

정상흰쥐에 있어서 간장내 총cholesterol치는  $3.94 \pm 0.13$  mg/g liver로 나타났으나, ethionine을 투여한 후 간장내 총cholesterol치가  $4.21 \pm 0.27$  mg/g liver로 증가하였다. DDB 투여군의 총cholesterol치는  $3.29 \pm 0.14$  mg/g liver로 음성대조군에 비해 유의있는 감소를 나타내었고, PS-1분획 투여군에서는 1000 mg/kg b.wt. 용량군에서  $5.26 \pm 0.2$  mg/g liver로 정상흰쥐의 간장내 총cholesterol치 보다 오히려 유의한

증가를 나타냈다(Fig. 6). Fig. 7에서 보는 바와 같이 정상흰쥐의 간장내 총지질량은  $41.35 \pm 1.85$  mg/g liver로 ethionine 투여 후  $51.80 \pm 2.68$  mg/g liver로 증가하였으나, PS-1분획 투여 1000 mg/kg b.wt. 용량군을 제외한 모든 투여군에서 음성대조군과 차이가 없었으며, 단지 1000 mg/kg b.wt. 용량군에서만 음성대조군에 비해 유의한 증가를 나타냈다. 간장내 중성지방량은  $12.97 \pm 0.98$  mg/g liver로 ethionine 투여 후  $19.52 \pm 1.43$  mg/g liver로 증가하였으나, PS-1분획 투여 1000 mg/kg b.wt. 용량군만 음성대조군에 비해 유의한



**Fig. 7.** The protective effect of PS-1 on total lipid and triglyceride in ethionine-induced fatty liver. Values are means  $\pm$  S.E.M. for 8 to 10 rats per group. \* $p < 0.05$ , \*\* $p < 0.01$ , difference from control group. For explanation of doses, see Fig. 2.



**Fig. 8.** The protective effect of PS-1 on serum aminotransferases in chronically  $CCl_4$ -intoxicated rats. Values are means  $\pm$  S.E.M. for 6 to 10 rats per group. For explanation of doses, see Fig. 2.

**Table I.** The effect of PS-1 on body weight and liver weight changes in chronically  $CCl_4$ -intoxicated rats

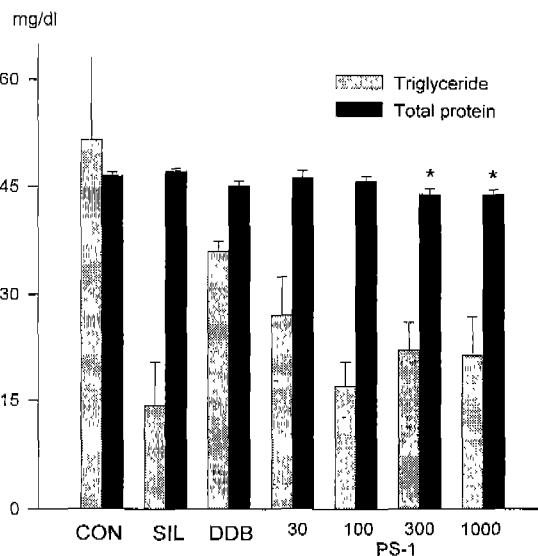
Group	Dose (mg/kg)	Body weight (g)	Liver weight (g/100 g b.wt.)
CON	0	13.1 $\pm$ 6.4	4.43 $\pm$ 0.15
SIL	25	26.7 $\pm$ 3.7	4.63 $\pm$ 0.18
DDB	37.5	21.3 $\pm$ 3.0	4.85 $\pm$ 0.22
PS-1	30	25.0 $\pm$ 4.5	4.47 $\pm$ 0.12
	100	14.2 $\pm$ 5.4	4.48 $\pm$ 0.20
	300	14.6 $\pm$ 7.3	4.20 $\pm$ 0.23
	1000	10.4 $\pm$ 2.9	4.58 $\pm$ 0.23

The values are means  $\pm$  S.E.M. for 11 to 16 rats per group.

증가를 나타냈고, 다른 투여군은 음성대조군과 비교하여 차이가 없었다(Fig. 7).

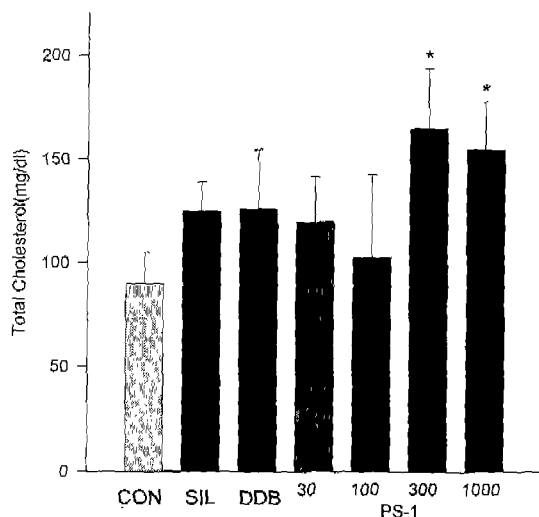
**$CCl_4$  만성간장해**

$CCl_4$  혼합액의 반복투여시 PS-1분획 투여 1000 mg/kg b.wt. 용량군을 제외한 모든 투여군에서 음성대조군과 비교하여 체중증가 경향이 나타났으며, 체중당 간장무게는 정상흰쥐의 간장무게(3.43  $\pm$  0.25 g/ 100 g b.wt.)에 비하여 증가하는 경향을 나타냈고, 음성대조군과 비교하여 유의한 증가억제를 나타낸 투여군은 없었다(Table I). 혈액내 ALT 및 AST 활성은 대조군과 비교하여 silymarin, DDB 및 PS-1분획 투여군에서 모두 감소하였으나 유의성은 없었으며(Fig. 8), 중성지방량도 음성대조군과 비교하여 silymarin, DDB 및 PS-1분획 투여군에서 모두 감소하였으나 유의성은 없었다. 총단백량에 있어서는 음성대조군과 비교하여 PS-1분획 투여



**Fig. 9.** The protective effect of PS-1 on triglyceride and total protein in chronically  $CCl_4$ -intoxicated rats. Values are means  $\pm$  S.E.M. for 5 to 7 rats per group. \* $p < 0.05$ , difference from control group. For explanation of doses, see Fig. 2.

300 및 1000 mg/kg b.wt. 용량군에서 유의한 감소를 나타냈으나(Fig. 9), 혈중 총콜레스테롤량에 있어서는 PS-1분획 투여 300 및 1000 mg/kg b.wt. 용량군에서 음성대조군과 비교하여 유의한 증가를 나타냈다(Fig. 10). 간조직내 중성지방량에 있어 PS-1분획 투여 30 mg/kg b.wt. 용량군에서만 음성대조군과 비교하여 유의한 증가를 나타냈으며, 총단백량에 있어서는 PS-1분획 투여 300 mg/kg b.wt. 용량군이 유의성은 없었으나 최고치를 나타냈다. 더 나아가 간섬유화(만

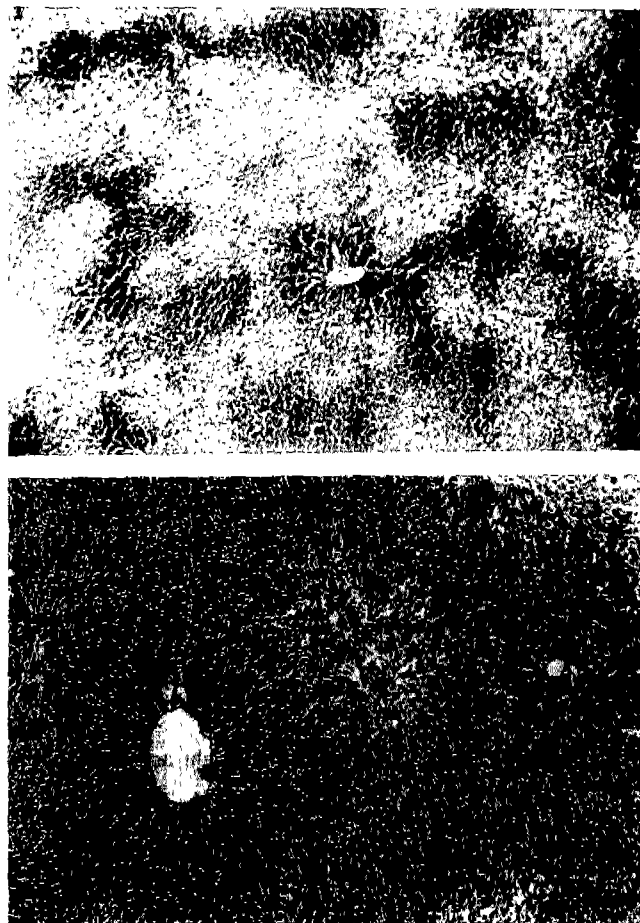

**Fig. 10.** The protective effect of PS-1 on total cholesterol in chronically CCl<sub>4</sub>-intoxicated rats. Values are means ± S.E.M. for 5 to 7 rats per group. \*p<0.05, difference from control group. For explanation of doses, see Fig. 2.

성 간장해) 치료제의 유효한 지표로 사용되는 간조직내 hydroxyproline 양은 DDB 투여군이 유의성은 없었으나 최저치를 나타냈다(Table II). 간조직검사에서 음성대조군과 비교하여 국소염증이 PS-1분획 투여 300 및 1000 mg/kg b.wt. 용량군에서 감소하는 경향을 나타냈으며, 지방증(steatosis)의 정도도 PS-1분획 투여 300 및 1000 mg/kg b.wt. 용량군에서 감소하는 경향을 나타냈다(Fig. 11).

**담도결찰에 의한 간섬유화**

4주간의 체중변화는 PS-1분획 투여 100 및 300 mg/kg b.wt. 용량군에서 음성대조군에 비해 유의한 체중감소 역제가 나타났으며, 간장무게에 있어 PS-1분획 투여군은 용량의존적으로 증가했으며 음성대조군과 비교했을 때 유의한 증가를 나타냈다(Table III). 혈청중 ALT 활성은 각 군간에 유의성 없이 60~80 IU/L를 나타냈고 AST 활성에 있어서는 PS-1분획 투여 30 mg/kg b.wt. 용량군이 음성대조군에 비하여



**Fig. 11.** Prevention of CCl<sub>4</sub>-induced hepatic changes by chronic PS-1 administration in the rats. Fourteen days after CCl<sub>4</sub> treatment in saline control (A), steatosis and inflammations were observed around central vein, whereas PS-1 treatment (300 mg/kg b.wt., po; B) apparently prevented the hepatotoxicity. H&E (×100).

유의한 감소를 나타냈으며, 양성대조군인 UDCA 투여군에서도 유의성 있는 감소를 나타냈다. 간섬유화의 정도를 알 수 있는 hydroxyproline 양에 있어서는 음성대조군과 비교하

**Table II.** The effect of PS-1 on triglyceride, total protein and hydroxyproline in chronically CCl<sub>4</sub>-intoxicated rats

Group	Dose (mg/kg)	Triglyceride (mg/g liver)	Total Protein (mg/g liver)	Hydroxyproline (μg/g liver)
CON	0	33.0±5.5	61.4±1.9	85.3±7.40
SIL	25	43.5±5.2	61.2±3.0	71.7±6.40
DDB	37.5	45.0±2.4	64.4±3.8	65.8±12.4
PS-1	30	49.1±4.3*	65.9±3.2	71.0±10.2
	100	44.8±4.9	66.6±3.0	75.5±13.0
	300	42.7±5.0	67.2±3.3	97.2±15.9
	1000	45.3±3.7	64.6±2.3	85.3±15.8

The values are means ± S.E.M. for 9 to 13 rats per group. \*indicate significant difference at p<0.05 level when compared with the control group.

**Table III.** The effect of PS-1 on body weight and liver weight changes in bile duct ligated rats

Group	Dose (ng/kg)	Body weight (g)	Liver weight (g/100g b.wt.)
CON	0	18.6±2.1	2.57±0.10
SIL	25	29.5±3.3*	4.17±0.49*
UDCA	25	26.8±2.9	3.71±0.38*
PS-1	30	23.3±4.6	3.95±0.51*
	100	33.8±4.4*	5.11±0.54**
	300	33.8±3.5**	5.12±0.53**
	1000	29.5±4.1	4.81±0.43**

The values are means±S.E.M. for 6 to 12 rats per group. \*, \*\* indicate significant difference at  $p<0.05$  and  $p<0.01$  levels when compared with the control group.

**Table IV.** The effect of PS-1 on serum aminotransferases and hydroxyproline in bile duct ligated rats

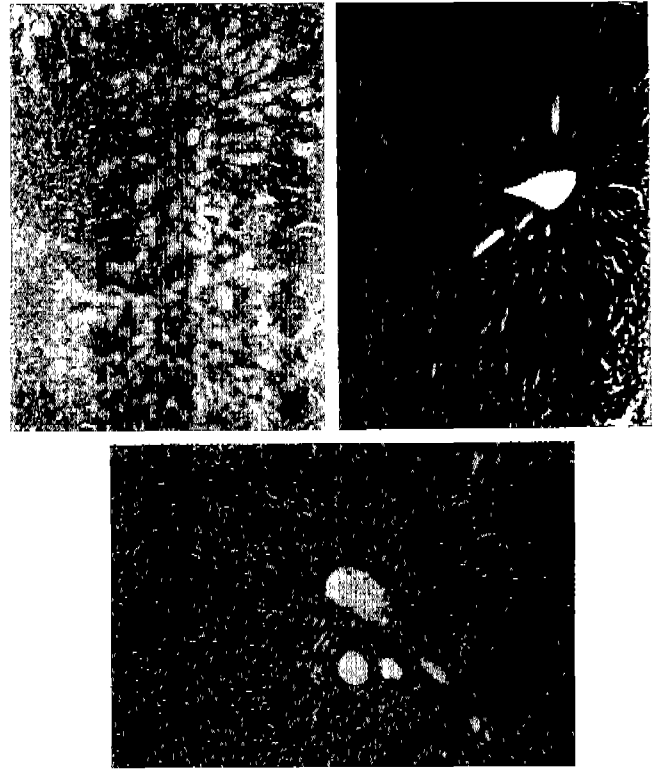
Group	Dose (mg/kg)	ALT (IU/L)	AST (IU/L)	Hydroxyproline ( $\mu$ g/g liver)
CON	0	73.9±16.8	260±57	236±17
SIL	25	73.1±8.8	257±70	305±46
UDCA	25	58.0±13.3	90±29*	156±12
PS-1	30	88.4±14.0	94±12*	161±23*
	100	61.1±8.3	295±54	231±16
	300	79.6±9.6	284±71	213±30
	1000	68.2±10.7	169±50	203±28

The values are means±S.E.M. for 6 to 11 rats per group. \* indicate significant difference at  $p<0.05$  level when compared with the control group.

여 PS-1분획 투여 30 mg/kg b.wt. 용량군에서 유의한 감소를 나타냈다(Table IV). 간조직검사에 의하면 섬유화, Kupffer cell 비대화 (hyperplasia), 문맥부위염증(portal inflammation) 및 담관증식 소견이 대부분의 투여군에서 중등도 이상을 나타냈으나, PS-1분획 투여 30 mg/kg b.wt. 용량군에서는 그 정도가 미약했다(Fig. 12).

#### 알콜성 지방간

투여기간중 체중변화를 보면 음성대조군의 체중변화가  $10.7\pm 4.9$  g으로 나타났는데 이와 비교하여 silymarin 투여군의 체중증가가 유의성은 없었으나 약 3배 수준으로 나타났으며, 간장무게는 모든 실험군에서 유의성이 없었다(Table V). 간조직중의 총콜레스테롤량은 모든 실험군에서 음성대조군과 비교하여 유의한 변화는 없었으나, 수치상으로는 PS-1분획 투여군에서 용량의존성을 나타내어 300 mg/kg b.wt. 용량군에서 최대효과를 나타내는 경향을 보였다(Fig. 13). Fig. 14에 의하면 총지질량은 음성대조군이  $55.1\pm 4.89$  mg/g liver로서 양성대조를 포함한 PS-1분획 투여 용량군 모두에서 음성대조군에 비해 유의성 있는 감소를

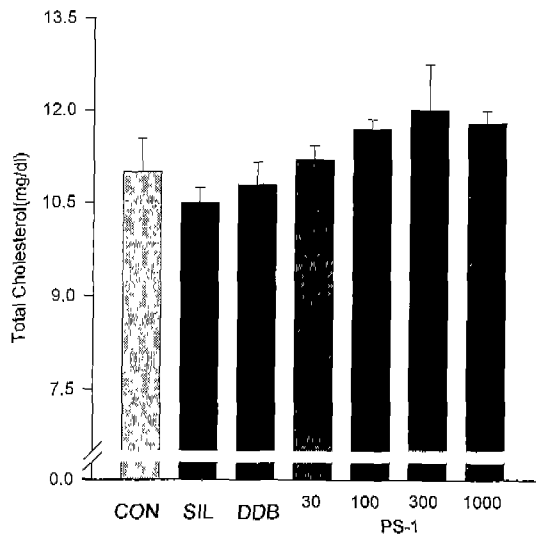


**Fig. 12.** Prevention of bile duct ligated hepatic changes by chronic PS-1 administration in the rats. Four weeks after bile duct ligation treatment in saline control (A), bile duct proliferation, portal inflammation and fibric change were observed around portal vein, whereas PS-1 treatment (30 mg/kg b.wt., po; B and 300 mg/kg b.wt., po; C) apparently prevented the hepatotoxicity. H&E ( $\times 100$ ).

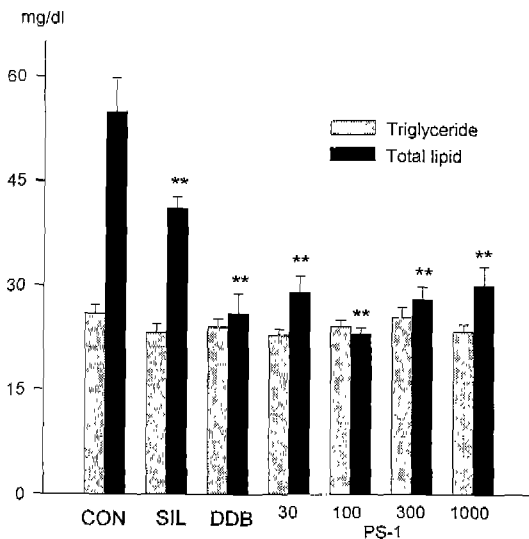
**Table V.** The effect of PS-1 on body weight and liver weight changes in chronically ethanol treated rats

Group	Dose (mg/kg)	Body weight (g)	Liver weight (g/100g b.wt.)
CON	0	10.7±4.9	2.44±0.28
SIL	25	29.3±6.9	2.62±0.12
DDB	37.5	12.0±5.6	2.45±0.08
PS-1	30	11.4±11.0	2.70±0.17
	100	15.0±12.9	2.79±0.31
	300	5.0±10.8	2.31±0.09
	1000	15.7±4.6	2.51±0.09

나타냈으나, PS-1분획 투여군에 있어서 용량반응성은 나타나지 않았으며, 중성지방량에 있어서는 모든 투여군에서 유의성 있는 변화가 나타나지 않았다. 조직학적 소견으로는 음성대조군의 거의 모든 개체에서 간세포 혈관화(simu-soidal capillarization), 지방소적(fatty droplet), 팽창변성(ballooning degeneration) 및 지방증(steatosis) 등의 소견이 중등도 이상이였다(Table VI). 양성대조군중 silymarin 투여



**Fig. 13.** The protective effect of PS-1 on total cholesterol in chronically ethanol-treated rats. Values are means  $\pm$  S.E.M. for 4 to 7 rats per group. For explanation of doses, see Fig. 2.



**Fig. 14.** The protective effect of PS-1 on total lipid and triglyceride in chronically ethanol-treated rats. Values are means  $\pm$  S.E.M. for 4 to 7 rats per group. \*\* $p < 0.01$ , difference from control group. For explanation of doses, see Fig. 2.



**Fig. 15.** Prevention of ethanol-induced hepatic changes by chronic DDB and silymarin administration in the rats. Nine days after ethanol treatment (5 g/kg b.wt., po) in saline control (A), sinusoidal capillarization, fatty cell and ballooning degeneration, were observed whereas DDB treatment (37.5 mg/kg b.wt., po; C) apparently had more protective effects against hepatotoxicity than silymarin (25 mg/kg b.wt., po; B). H&E ( $\times 100$ ).

군은 음성대조군과 동등 수준이었으나, DDB 투여군에서는 그 정도가 약하게 나타났으며 지방소적들이 나타났다(Fig. 15). PS-1분획 투여 용량군에서는 용량의존적으로 지방세포(fatty cell)의 감소, 지방소적의 증가가 나타났으며 가장 효과가 우수한 용량으로는 300 mg/kg b.wt.으로 나타났다(Fig. 16).

**Table VI.** Histological evidence for the protective effect of PS-1 from ethanol-induced hepatotoxicity

Group	Dose (mg/kg)	Ballooning degeneration	Fatty cell	Sinusoidal capillarization	Fat droplet
CON	0	++	+++	+++	±
SIL	25	+	+	+	+
DDB	37.5	+	+	±	±
PS-1	30	+	+	±	-
	100	±	±	±	±
	300	±	-	±	±
	1000	±	±	±	+

Finding grade (- : negative, ± : trace, + : mild, ++ : moderate, +++ : severe)



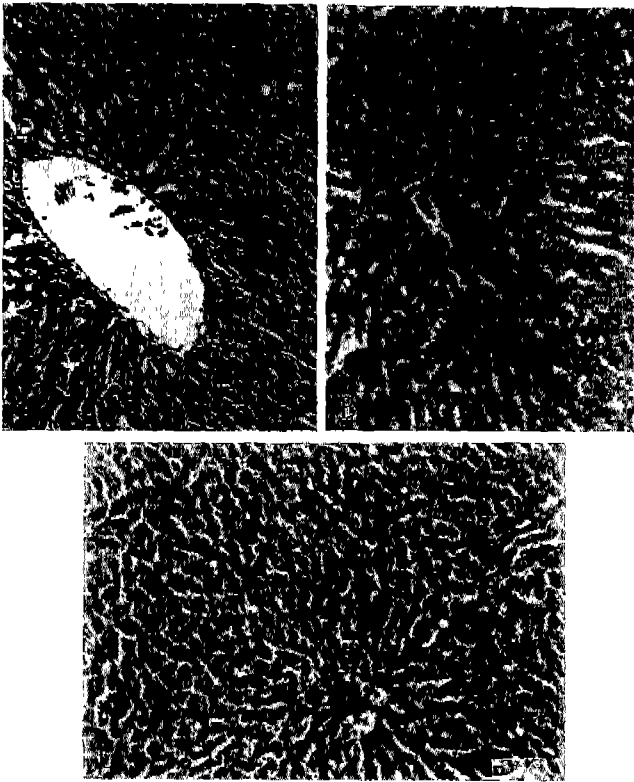


Fig. 16. Prevention of ethanol-induced hepatic changes by chronic PS-1 administration in the rats. Nine days after ethanol treatment (5 g/kg b.wt., po) in saline control (figure not shown), sinusoidal capillarization, fatty cell and ballooning degeneration, were observed whereas PS-1 treatment dose-dependently prevented hepatotoxicity (A; 30 mg/kg b.wt., B; 100 mg/kg b.wt., C; 300 mg/kg b.wt.). H&E ( $\times 100$ ).

## 고 찰

$CCl_4$ 는 잘 알려진 간독성이 있는 용매로 methylchloroform과 trichloro-ethylene 같은 독성이 적은 용매의 출현에 따라 사용이 점차 줄어들었다(Mathew와 Donald, 1963). 정확한 작용기전은 알려져 있지 않지만 C-Cl bond가 깨지면서 생긴 trichloromethyl과 monoatomic chlorine free radicals가 지질과산화물을 야기하여(Gordis, 1969) 결과적으로 간세포 괴사를 일으키며(Pohl 등, 1986) trichloromethyl radical은 기질이나 단백질과 공유결합산물을 만들어서  $O_2$ 와 반응하여 trichloromethyl peroxy radicals를 생성 혹은 chloroform을 만든다(Pohl, 1983). 따라서 성인에 있어서 경구나 흡입시 5~10 ml의 양으로도 사망할 수 있다(Stewart, 1963). 이러한 측면에서 볼 때 한인진 추출분획인 PS-1 분획이 양성대조인 UDCA와 동등수준으로 ALT 및 AST의 활성을 억제한 것으로 보아 free radicals scavenger로 작용했을 가능성이 있다.

D-Galactosamine은 세포중 UTP 과부족 상태를 일으키며

결국 uracil-dependent RNA synthesis를 억제하게 된다(Krell 등, 1982). 이는 단백질합성의 억제와 세포막 구조의 변형을 가져오게 되어 바이러스성 간염과 유사한 형태의 세포괴사를 초래하는 것으로 알려져 있다(Schanne 등, 1980). 이러한 D-galactosamine 간염모델에서 PS-1 분획 투여 100~300 mg/kg b.wt. 용량군이 양성대조물질인 DDB보다 ALT 및 AST 활성을 억제한 것으로 보아 세포괴사 진행을 억제하는 것으로 여겨진다.

$\alpha$ -Naphthylisothiocyanate(ANIT)로 유발되는 담즙분비정지 상태(cholestatic state)에 관한 연구는 형태학적, 효소학적 및 대사학적 측면에서 오래전부터 연구되어 왔지만, 그 기전이 여전히 불분명하고 최근에는 ANIT가 담관내 tight junction의 투과성을 증가시켜 담즙성분을 혈관내로 역류시킴으로써 담즙울체를 야기시킨다고 알려져 있다(Krell 등, 1982). 이러한 담즙울체모델에 있어 PS-1분획 투여 100 mg/kg b.wt. 용량군이 양성대조인 UDCA 투여군 보다 담즙배출량의 현저한 증가를 나타내는 것으로 보아 한인진의 황달처방에 따른 효과가 담즙울체에 있어 담즙배출량 증가로 나타난 것으로 생각된다.

Ethionine은 간장내 ATP 농도를 고갈시켜 간독성을 유발시키고(Farber, 1971), 특히 각 간세포내에 많은 양의 지방소적(fat droplets)을 축적시켜 미세수포 지방증(microvesicular steatosis)을 일으킨다(Hoyumpa 등, 1975)고 알려져 있다. 양성대조인 DDB 투여군만 총콜레스테롤량에서의 감소를 보여 ethionine 유발 지방간에 대하여 효과가 있는 것으로 나타났으며, 모든 PS-1분획 투여군 및 양성대조물질 silymarin 투여군에서 효과가 없는 것으로 보아 한인진 다당체분획 PS-1은 ethionine에 의해 유발된 지방간에는 거의 효과가 없는 것으로 생각되어진다.

$CCl_4$ 와 같은 간독성 물질은 간조직내 과산화지질을 유도하여 지방산의 조성을 변화시켜 궁극적으로는 세포독성을 유발시킨다(Noll 등, 1984; Geerts 등, 1988). 정상 간세포내의 지질량은 합성을, 이용을 및 분비율이 평형을 이룬 상태이다. 지방간의 근본적인 병태생리는 특히 간세포내의 중성지방이 혈장으로 분비되는 과정이 차단되는 것으로 지방간에서 간 중성지방이 억제되면 간 혈류량이 증가되어 조직학적으로 유효하게 작용할 수 있다는 보고도 있다(Hoyumpa 등, 1975; Lombardi, 1966).  $CCl_4$ 로 유발되는 조직학적 병변으로는 지질과산화로 인해 형성되는 free radical에 의한 중간부위(midzonal)와 중심정맥부위(centrilobular regions)에 집중된 괴사와 Kupffer cell의 증가 및 염증세포 침윤등을 볼 수 있었는데, 본 연구에서도 PS-1분획 투여군에서 용량 의존적으로 간조직내 중성지방량과 총단백양의 감소가 나타나고 지방증(steatosis)의 감소가 나타난 것으로 보아 PS-1분획은  $CCl_4$ 에 의한 세포괴사를 감소시킴을 알 수 있다.

간섬유화가 수반되는 간질환은 생명을 위협하는 합병증,

예를 들면 간기능부전, 측부혈행, 위장관 출혈을 수반하는 문맥압항진(portal hypertension)을 유발시킨다. 간섬유화(liver fibrosis)는 간질환의 마지막 단계인 간경화(liver cirrhosis)로 전이되며 이러한 간섬유화의 과정은 수많은 노력과 연구에도 불구하고 아직 완전히 밝혀지지 않고 있다. 간 조직에서 proteoglycans, collagen, glycoprotein과 elastin 등 4가지의 분자구조는 결합조직을 형성한다(Babbs 등, 1988). 위에서 언급한 간 결합조직 단백질에 알려진 것은 단지 collagen의 양이다. 이 collagen은 세포중에서 procollagen이라는 전구체를 형성하며 세포밖으로 유리되면서 양끝의 잔기인 N-와 C-terminal peptide로 분해되고, 이 분해 산물은 혈청중에서 측정되어 질 수 있다. 간 섬유화(경화) 조직의 collagen양은 정상적인 조직보다 4~50배 이상 증가한다. Collagen의 아미노산의 구조중에는 hydroxyproline이 약 10% 함유되어 있어서 혈청 중의 procollagen 치와 조직 중의 hydroxyproline 양은 좋은 상관성을 이룬다(Chojkier과 Brenner, 1988; Galambos 등, 1985; Tsukamoto 등, 1986 and 1990; Jezequel 등, 1987; Anthony 등, 1978). 그러므로 hydroxyproline량의 측정은 간섬유화의 지표로서 사용되는데 본 연구에서 PS-1분획 투여 30 mg/kg b.wt.용량군에서 유의한 감소를 나타냈으므로 PS-1분획이 간섬유화를 억제함을 알 수 있었다.

결합조직이 과다침착하는 현상은 섬유소생성(fibrogenesis)과 섬유소분해(fibrolysis)간의 균형이 파괴됨으로써 나타나는데 그 기전은 아직 확실히 밝혀진 바 없지만 지속적인 간손상에 의해 간조직중의 macrophage인 Kupffer cell이 활성화되어 TGF- $\beta$ , TGF- $\alpha$ , PDGF, EGF, TNF- $\alpha$ 등 각종 cytokine이 분비된다. 이러한 cytokine을 매개로 간조직 중 지방세포인 Ito cell이 활성화되어 결합조직의 합성을 촉진하는 것으로 예상되고 있으며, CCl<sub>4</sub>, DMN, BDL/S 등에 의한 실험적 간손상시 Kupffer cell과 Ito cell의 증식이 확인된 바 있다. 이와같은 과정을 걸쳐 간조직중에 결합조직이 과다침착할 경우 간의 sinusoid가 모세혈관화(capillarization)된다(Meher와 McGuine, 1990; Schaffner와 Popper, 1963; Sherlock 등, 1989). Sinusoid란 간세포가 혈액과 영양분, 노폐물 및 각종 성분들을 교환하는 통로이다. 이 통로는 간이 만성적으로 손상을 입음으로써 sinusoid에 결합조직 등이 축적된 상태인 capillarization이 되어 간세포의 기능저하와 간세포의 혈액과의 물질교환, 세포간의 교류 등이 억제되고(Friedman, 1990과 1993), 간내 혈류의 단축로(intrahepatic shunt)가 형성된다(Huet 등, 1986). 이러한 sinusoidal capillarization이 알콜성 지방간 실험에서 PS-1분획 투여 300 mg/kg b.wt. 용량군에서 현저히 감소되는 것으로 보아 PS-1 분획이 알콜에 의한 지방간 변성 및 섬유화를 감소시킨다고 생각되어진다. 이는 한인진 추출분획중 다당체 분획인 PS-1분획이 임상시 적용 가능한 질환으로서 알콜중독

에 의한 급 만성 지방간의 치료 및 예방으로 생각되어진다.

따라서 이러한 결과를 종합하여 볼 때 한인진의 다당체 분획인 PS-1분획이 ethionine 유발 지방간 모델시험을 제외하고 간장보호 효과가 있었으며, 이때 최대효과를 나타내는 용량은 100~300 mg/kg으로 추정된다.

## 감사의 말씀

이 연구는 1996년도 보건복지부 보건의료기술연구개발사업의 지원에 의해 수행된 것으로 이에 깊이 감사드립니다.

## 참고문헌

- Anthony, P. P., Ishak, K. G., Nayak, N. C., Poulsen, H. E., Schener, P. J. and Sobin, L. H. (1978). The morphology of cirrhosis. *J. Clin. Pathol.* **31**, 395.
- Babbs, C., Smith, A., Hunt, L. P., Powen, B. P., Haboudi and Wames, T. W. (1988). Type III procollagen peptide A marker of disease activity and prognosis in primary biliary cirrhosis. *Lancet*, **I**, 1021.
- Chojkier, M. and Brenner, D. A. (1988). Therapeutic strategies for hepatic fibrosis. *Hepatol.* **8**, 176.
- Farber, E. (1971). Biochemical pathology. *Annal. Rev. Pharmacol.* **11**, 71-96.
- Friedman, S. L. (1990). Cellular sources of collagen and regulation of collagen production in liver. *Semiri. Liv. Dis.* **10**, 20.
- Friedman, S. L. (1993). The cellular basis of hepatic fibrosis.: Mechanism and treatment strategies. *New Engl. J. Med.* **328**, 1828.
- Frings C. G. and Dun R. T. (1969). 21st National meeting of the Am Ass Clin. Chemist.
- Gad, S. C. and Weil, C. S. (1989). *Statistics for toxicologists. In Principle and Methods of Toxicology.* Hayes, A. W., Ed. pp. 453-454. Raven pss, New York.
- Galambos, M. R., Collins, D. C. and Galambos, J. T. (1985). A radioimmunoassay procedure for type III collagen.: Its use in the detection of hepatic fibrosis. *Hepatol.* **5**, 38.
- Geerts, A., Schelhnck, P., Bouwens, L. and Wisse, E. (1988). Cell population kinetics of kupffer cells during the onset of fibrosis in rat liver by chronic carbon tetrachloride administration. *J. Hepatol.*, **6**, 50.
- Gordis, E. (1969). Lipid metabolites of carbon tetrachloride. *J. Clin. Invest.* **48**, 203-209.
- Hoyumpa, A. M. Jr., Green, H. L., Dunn, G. D. and Schenker, S. (1975). Fatty liver.: Biochemical and clinical considerations. *Am. J. Dig. Dis.* **20**, 1142-1163.
- Huet, P. M., Pon-der-Layrargues, G., Villeneuve, J. P., Varin, F. and Viallet, A. (1986). Intrahepatic circulation in liver disease. *Sem. Liv. Dis.* **6**, 277.
- Irvin, J. L., Johnston, C. G. and Kopalz, J. (1944). A photometric method for the determination of cholate in bile and blood. *J. Biol. Chem.* **153**, 439-457.
- Jamall, I. S., Finelli, V. N. and Que Hee, S. S. (1981). A sim-

- ple method to determine nanogram levels of 4-hydroxyproline in biological tissue. *Anal. Biochem.* **112**, 70.
- Jezequel, A. M., Mancini, R., Rinaldesi, M. L., Macarri, G., Venturini, C. and Orlando, F. (1987). A morphological study of the early stages of hepatic fibrosis induced by low doses of dimethylnitrosandne in the rat. *J. Hepatol.* **5**, 174.
- Kountouras, J., Billing, B. H. and Scheuder, P. J. (1984). Prolonged bile duct obstruction a new experimental model for cirrhosis in the rat. *Br. J. Exp. Path.* **65**, 305.
- Krell, H., Hoeke, H. and Pfaff, E. (1982). Development of intrahepatic cholestasis by  $\alpha$ -naphthylisothiocyanate in rats. *Gastroenterology.* **82**, 507-514.
- Lombardi, B. (1966). Considerations on the pathogenesis of fatty liver. *Lab. Invest.* **15**, 1.
- Martindale (The Extra Pharmacopoeia), (1989). The pharmaceutical Press, **29**, 1613.
- Mathnew, J. E. and Donald, G. B. (1963). *Medical Toxicology, Diagnosis and Treatment of Human Poisoning.* Elsevier. 969-972.
- Meher, J. J. and McGuine, R. F. (1990). Extracellularmatrix gene expression increases preferentially in rat lipocytes and sinusoidal endothelial cells during hepatic fibrosis *in vivo*. *J. Clin. Invest.* **86**, 1641.
- Noll, T. and Groot, H. (1984). The critical steady-state hypoxic conditions in carbon tetrachloride-induced lipid peroxidation in rat liver microsomes. *Biochem. Biophys. Acta.* **795**, 356-362.
- Pohl, L., Schulick, R., Highet, R. and George, J. (1983). Identification of dichloromethyl carbene as a metabolite of carbon tetrachloride. *Biochem. Biophys. Res. Commun.* **117**, 367-372.
- Relando, C., Garrido, A., Guerra, R. and Valenzuela, A. (1989). Silybin Dihemisuccinate protects against glutathione depletion and lipid peroxidation induced by acetaminophen on rat liver. *Planta Medica.* **55**, 417-419.
- Schanne, F. A. Y., Pfau, R. G. and Farber J. L. (1980). Galactosamine-induced cell death in primary cultures of rat hepatocytes. *Am. J. Pathol.* **100**, 25-35.
- Schaffner, F. and Popper, H. (1963). Capillarization of hepatic sinusoids. *Gastroenterol.* **42**, 239.
- Sherlock, S. (1989). Disease of the liver and biliary system. *Blackwell Scientific publication.* **8**, 410.
- Stewart, R. D., Boettner, E. A., Southworth, R. R., et al. (1963). Acute carbon tetrachloride intoxication. *JAMA.* **183**, 994-997.
- Tsukamoto, H., Towner, S. J., Ciofalo, L. M. and French, S. W. (1986). Ethanol-induced liver fibrosis in rats fed high fat diet. *Hepatol.* **6**, 814.
- Tsukamoto, H., Gaal, K. and French, S. W. (1990). Insights into the pathogenesis of alcoholic liver necrosis and fibrosis. *Status report. Hepatol.* **12**, 599.
- 김영진, 김동구, 최재원, 홍사석. (1986). 실험적 알콜중독이 Biogenic amine대사에 미치는 영향, 연세의대 논문집. **19**, 211-223.
- 김은주. (1992). 토복령 추출물이 Acetaminophen 간독성에 미치는 효과, 덕성여자대학교 석사학위논문.
- 안영근. (1992). Biphenyl-Dimethyl-Dicarboxylate가 사염화탄소로 투여된 생쥐의 면역생물학적 반응에 미치는 효과.
- 오진희. (1988). 수종의 해독성 생약추출물이 Polychlorinated Biphenyls류의 독성에 미치는 영향에 관한 연구, 덕성여자대학교 석사학위논문.
- 이순복, 정철, 정성학, 이선미, 심정보, 조태순. (1997). 한인진 추출물의 간질환모델에 대한 활성, 응용약물학회지. **5**, 194-201
- 정계영. (1993). Acetaminophen에 의한 간독성에 미치는 금은화의 효과, 덕성여자대학교 석사학위논문.
- 정정숙. (1992). Acetaminophen에 의한 간독성에 미치는 강활의 효과, 덕성여자대학교 석사학위논문.