

## 개의 수정체 유화흡인술에 사용되는 점탄물질들의 비교와 대체물에 관한 연구

김완희 · 권오경<sup>1</sup>  
서울대학교 수의과대학

### A Study on the Comparison of Viscoelastic Materials used in Phacoemulsification in Dogs and Their Substitute

Wan-hee Kim and Oh-kyeong Kweon<sup>1</sup>  
College of Veterinary Medicine, Seoul National University

**ABSTRACT :** The purposes of the present study were to compare the effects of viscoelastic materials available in phacoemulsification in dogs and to evaluate ARTZ<sup>®</sup> as their substitute. Six eyes from the healthy adult dogs were used in each group with different viscoelastic materials, Healon<sup>®</sup>, Viscoat<sup>®</sup> and Occucoat<sup>®</sup> and ARTZ<sup>®</sup>. The phacoemulsification was carried out with surgical microscope(Leica M651, Germany) and phacoemulsification system(Nidek 6000, Japan). ARTZ<sup>®</sup> had lower pseudoplasticity than other viscoelastics. There was not significant difference in phacotime, rate of posterior capsule rupture, incidence of the intraocular inflammation among the viscoelastic materials. The corneal thickness in all groups was significantly increased in a day after operation and decreased gradually. However ARTZ<sup>®</sup> had more time to recover the preoperative thickness than the others. Conjunctival congestion in the group with ARTZ<sup>®</sup> was more severe but there were no postoperative posterior capsule opacity and visual loss. The present study indicated that ARTZ<sup>®</sup> could be used as viscoelastic material in dogs with respect to the vision after surgery.

**Key words :** dog, phacoemulsification, viscoelastic material

## 서 론

개 백내장의 수술적 치료법으로는 낭내적출술(intracapsular cataract extraction), 낭외적출술(extracapsular cataract extraction), 유화흡인술(phacoemulsification) 등이 있다. 이 중에 유화흡인술은 가장 효과적인 방법으로 알려져 있으며 대상환축의 백내장 렌즈를 초음파로 분쇄한 후 흡인, 세정을 동시에 할 수 있는 방법이다<sup>3</sup>. 유화흡인술은 1967년 Startup에 의해 처음 도입된 후 점점 그 기술이 변화 발전하여 수술의 성공률은 95%를 넘어서고 있다<sup>2</sup>. 그 동안 널리 사용되어 왔던 낭외적출술과 비교할 때, 이 방법의 주요 장점은 수술 시간의 단축, 수술 후 복합증의 감소, 짧은 치유기간이다.

\*이 논문은 1997년 한국학술진흥재단의 공모과제 연구비에 의하여 연구되었음.

<sup>1</sup>Corresponding author.

그러나 이 방법의 단점으로 각막의 내피나 안구의 전측구조와 관련한 안전성의 문제가 제기되고 있다<sup>14</sup>. 수술 후 복합증 발생의 요인으로서 수술시 발생하는 초음파탑의 열, 초음파 진동, 관류액의 흐름에 의한 기계적 창상을 들고 있으나 전안방내에서 수술기구를 조작함으로써 발생하는 창상이나 경화된 수정체핵이 직접 각막내피에 부딪혀 생기는 내피나 데스멧막의 변화와 비교할 때 미약하다고 하였다<sup>13</sup>. Gwin 등<sup>4</sup>은 수정체유화흡인술후 각막 중앙부위의 내피세포수는 술전보다 22% 감소했고, 각막두께는 9% 감소했음을 보고하였다. 이런 단점을 보완하기 위해 유화흡인술시 슬증에 점탄물질을 사용하고 있다. 현재 사용되고 있는 점탄물질에는 sodium hyaluronate(Healon<sup>®</sup>, Pharmacia Inc., Sweden), hydroxymethylcellulose(Occucoat<sup>®</sup>, Storz Ophthalmics, Inc., USA) chondroitin sulfate(Viscoat<sup>®</sup>, Alcon lab Inc., USA), polyacrylamide(Orcolon<sup>®</sup>, Optical Radiation corp., USA) 등이 있다. 1980년에 최초로 백

내장 수술에 Healon<sup>®</sup>이 도입된 후, 계속 새로운 물질들이 개발되고 있다. Healon<sup>®</sup>은 점도가 높아 공간유지능, 압력완충능, 자체응집력에 의한 제거의 용이성이 뛰어난 반면 각막 내피 부착력이 떨어지며, Viscoat<sup>®</sup>는 내피표면 접착력이 뛰어나 수술시 발생하는 창상에 대한 내피보호능을 가지고 있지만 점성이 상대적으로 낮아 전안방 유지능이 낮고 수직의 압박력에 대한 보호작용은 미약하다<sup>15</sup>. 이 두 물질은 술후 안압 상승의 부작용이 있다는 보고가 있으며<sup>11</sup>, 냉장보관해야 하며 사용전 상온으로 온도를 맞추어야 하는 불편이 있다. 여기에 더하여 이 물질들의 성분중에 단백질 존재의 위험이 있어 합성 화합물들이 개발되었다. Methylcellulose는 화학적으로 불활성이고, 미생물 성장을 일으키지 않는 당관련 중합체이다. 이것은 멸균이 가능하고 비발열성인 점성 화합물인데, methylcellulose 화합물중에 순도, 수용성, 점성이 가장 높은 것은 hydroxypropyl methylcellulose이다. Occucoat<sup>®</sup>(2% hydroxypropyl methylcellulose)는 Healon보다 점성은 덜하지만 술중 전안방 유지능은 충분하며 수용성이기 때문에 주입한 후에 안내에서 비교적 쉽게 제거할 수 있다<sup>6</sup>. 이런 합성 점탄물질은 상온보관이 가능하고 분자량이 작아 trabecular meshwork을 통한 제거율이 높다는 장점이 있다.

위의 모든 점탄물질들은 매우 고가라는 단점이 있어 소동물 임상에 적용하기 어렵기 때문에 일부 임상가들은 Healon<sup>®</sup>과 성분은 같으나 원료에서 추출과정 중에 저분자량 분획에서 얻은 ARTZ<sup>®</sup>(알츠<sup>®</sup>, 생화학공업주식회사, 일본)를 점탄물질의 대용으로 사용하고 있다. 그러나 경제적인 측면에서는 실제적용이 가능하지만 ARTZ<sup>®</sup> 사용의 부작용은 아직 검증된 바 없고 기존 점탄물질과의 효능 비교도 이루어지지 않았다.

이에 본 연구에서는 시판되는 점탄물질 중 일반적으로 가장 많이 사용되고 있는 물질인 Healon<sup>®</sup>, Viscoat<sup>®</sup>, Occucoat<sup>®</sup>, 그리고 Healon<sup>®</sup>과 성분은 같으나 점도가 낮은 ARTZ<sup>®</sup>를 점탄물질의 대용으로 사용하여 수술의 용이성과 술후 부작용의 발생정도를 비교 검토하였다.

## 재료 및 방법

### 실험동물

정상 시력을 유지하고 있고, 병력상에 심각한 안내 질환이 없으며, 수정체나 각막과 관련한 안구 전측구조의 수술을 받은적이 없는 건강한 성숙 잡종견을 기초사육하여 이중 12마리를 선발하였다. 선발된 개체는 직·간접 검안경검사, 초음파검사, 안압검사를 실시

하여 동공반사 및 안압이 정상이고, 렌즈가 정상 해부학적 위치에 있으며 혼탁이나 핵의 경화가 없고, 전방, 후방의 혼탁이 존재하지 않아 안저 검사가 가능하며, 망막과 초자체에도 이상이 없었다.

실험동물의 안구 24개를 암수, 좌우측의 구분없이 Healon<sup>®</sup>, Viscoat<sup>®</sup>, Occucoat<sup>®</sup> 및 ARTZ<sup>®</sup> 처치군으로 나누어 군당 6개씩 배치하였다.

### 점탄물질

각 군당 1% sodium hyaluronate(Healon<sup>®</sup>, Pharmacia Inc., Sweden), 2% hydroxymethylcellulose(Occucoat<sup>®</sup>, Storz Ophthalmics, Inc., USA), 4% chondroitin sulfate(Viscoat<sup>®</sup>, Alcon lab Inc., USA), 1% sodium hyaluronate(ARTZ<sup>®</sup>, 생화학공업주식회사, 일본)를 점탄물질로 사용하였다. 모든 군에서 전방절제술 전에 0.2 ml을 주입하고, 전방절제술과 유화흡인술시 전안방이 허탈되는 경우에는 추가로 주입하였다.

### 술전처치 및 검사

술전 12-24시간 절식시키고, 술전 처치로서 수술 12시간 전에 Ibuprofen(이브펜탈<sup>®</sup>, 한국유나이티드제약) 5 mg/kg PO, dexamethasone(유한디나트륨인산덱사메타손 주사액<sup>®</sup>, 유한양행) 0.1 mg/kg 근육주사하였다. 안검열개주변으로 2 cm 가량 삭모한 뒤 atropine sulfate 점안액(황산아트로핀<sup>®</sup>, 삼일제약)을 수술 2시간 전부터는 30분 간격으로 점안하였으며, 수술 한 시간 전부터는 5분으로 점안 간격을 줄여주었다. 수술 직전에는 ampicillin(펜부록<sup>®</sup>, 삼양약화학주식회사)을 20 mg/kg, flunixin meglumine(Banamine<sup>®</sup>, Schering-Plough Animal Health, USA)을 0.3 mg/kg 및 dexamethasone을 1 mg/kg 각각 정맥주사하였다.

술전 검사로써 pachymeter(SP-2000, TOMEY, USA)를 이용하여 각막두께를, tonometer(Tono-pen<sup>TM</sup>XL, Mentor O&O Inc., USA)로 안압을 각각 측정하였다.

### 수술방법

**마취:** 전마취제로 propionyl promazine(콤벨렌<sup>®</sup>, 바이엘코리아주식회사) 0.1 mg/kg을 정맥주사하였고, 유도마취제로는 thiopental sodium(펜토탈소디움<sup>®</sup>, 중외제약) 15 mg/kg을 정맥주사하였으며 수술 전과정에 걸쳐 isoflurane(에어레인<sup>®</sup>, 일성신약) 2.5%로 유지 마취하였다.

**수술:** 수술현미경(Leica M651, Germany)과 백내장 수술기(Nidek 6000, Japan)를 이용하여 수술하였다. 수술중 안내 관류액은 공히 BSS(Alcon lab Inc., USA)를

사용하였다. BSS에는 epinephrine(에피네프린<sup>®</sup>, 제일 제약) 1 µg/ml과 heparin(헤파린나트륨<sup>®</sup>, 중외제약) 4 IU/ml을 첨가하였다. 대상견을 횡와자세로 눕힌 후 개안기로 상안검과 하안검을 열어 놓고, 꼭지혈점자로 결막조직을 잡아당겨 각막전체가 시야에 들어오도록 술측 홍채평면이 수술대와 평행이 되도록 안구의 위치를 잡았다. 각결막 연결부의 결막을 둔성분리한 후 23G 주사침으로 각막에 터널을 만든다음 26G cannula로 epinephrin 100 µg과 점탄물질을 차례로 주입하였다. 점탄물질은 전안방이 깊이 확장될 정도의 충분한 양을 넣어주었다. 26G 주사침의 끝을 적당히 구부려서 이미 만들어 놓은 터널을 통해 자입한 후 연속환상전낭절제술(continuous circular capsulorhexis)을 실시하였다. 27G cannular를 이용하여 수정체 피질과 수정체 낭의 분리를 위하여 BSS<sup>®</sup>로 수화절단(hydrodissection)을 하고 No. 64 beaver blade(BEAVER<sup>®</sup>, Becton Dickinson Acutecare, USA)로 각막절개부를 3 mm로 만든 후, 수정체를 유화흡인하였다. 술후 점탄물질과 수정체 잔유물의 완전제거를 위하여 irrigation/aspiration(I/A)을 충분히 해주었다. 술후 봉합은 8-0 polyglycolic acid (Dexon<sup>®</sup> "s", 사이나미드의료기)를 사용하여 단순결절봉합 하였으며 봉합부는 둔성분리한 결막으로 덮어 주었다.

### 술후처치

수술 직후 dexamethasone 1 mg/kg을 근육주사하였으며, flunixin meglumine 0.03 mg/kg과 vit. B complex(뽀콤plex<sup>®</sup>, 중외제약) 1 ml을 정맥주사하고, neck collar를 해주었다. 술후 1일째부터 3일 동안 ibuprofen 2 mg/kg을 경구투여 하였으며, dexamethasone 0.1 mg/kg은 정맥으로, ampicillin 20 mg/kg은 피하로 투여하고 점안제는 처음 7일간은 fluoromethoron(플로로메토론<sup>®</sup>, 삼일제약), atropine sulfate 및 ofloxacin(오픈록사신<sup>®</sup>, 삼일제약)을 각각 4회/일 5분간격으로 점안하고, 그 이후부터는 위 3가지 점안약을 2회/일 투여하였다.

### 조사항목

각 점탄물질 0.2 ml를 주입하였을 때의 전안방 유지를 관찰하였다. 술중 부작용으로서 후낭파열과 초자체 탈출의 여부와 각 군별 초음파 분쇄시간(phacotime)을 기록하였다.

안압은 술후 4시간, 8시간, 12시간, 24시간째에 측정하고, 각막두께는 수술직후와 그후 매일 30일간 측정하였다. 결막충혈도는 술후 1일째부터 7일간 관찰하고, 안내염증은 술후 1일째, 3일째 및 7일째에 관

찰하였다. 안내염은 정도에 따라 표준지수화하였으며, 지수화의 척도는 세극등(SL-202, SHIN-NIPPON Commerce Inc., Japan)으로 관찰하였을 때, 전혀 염증반응이 없는 상태를 0, 약간의 염증세포와 미약한 정도의 발적을 보일 때를 1, 중등도의 염증반응으로 피브린 응괴없이 많은 양의 염증세포와 발적을 보일 때를 2, 뚜렷한 염증으로 전안방의 50% 미만에 피브린 응괴가 채워져 있을 때를 3, 전안방의 50% 이상을 피브린 응괴가 메우고 있을 때를 4로 하였다.

시력회복 유무는 술후 30일째의 장애물검사와 협박반응 검사로 판정하였다.

### 통계처리

각막두께변화, 안압의 변화 및 안내염증지수의 군별, 시간별 차이와 초음파 분쇄시간의 군별 차이에 대한 유의성을 SAS로 검정하였다.

## 결 과

### 전안방유지능

수술중의 전안방유지능은 healon<sup>®</sup>, viscoat<sup>®</sup>, occucoat<sup>®</sup>가 상당한 깊이로 전안방을 유지해 준 반면, ARTZ<sup>®</sup>는 다른 것들에 비해 전안방유지능이 낮았다.

### 초음파사용시간

수정체 유화흡인술시 초음파사용시간은 군별 유의차가 인정되지 않았다(Table 1).

### 후낭파열율

수술중 후낭파열의 발생은 Healon<sup>®</sup>과 Viscoat<sup>®</sup>를 사용한 군에서 각각 33%(2/6), Occucoat<sup>®</sup>와 ARTZ<sup>®</sup>를 사용한 군에서 각각 16%(1/6)로 관찰되었다.

### 각막두께

각막두께는 모든 처치군에서 술후 1일째 증가하였다가 그후 점차 감소하는 경향을 보였다(Fig 1). 특히

**Table 1.** Phacotime in phacoemulsification of canine lens in relation to viscoelastic materials (second)

dog No. Groups	A	B	C	D	E	F	Mean ± s.d.
Healon <sup>®</sup>	157	90	56	25	86	192	101.00 ± 62.55
Viscoat <sup>®</sup>	72	80	239	62	106	134	115.50 ± 65.88
Occucoat <sup>®</sup>	105	260	43	46	157	56	111.17 ± 85.12
ARTZ <sup>®</sup>	67	101	86	127	49	73	83.83 ± 27.48

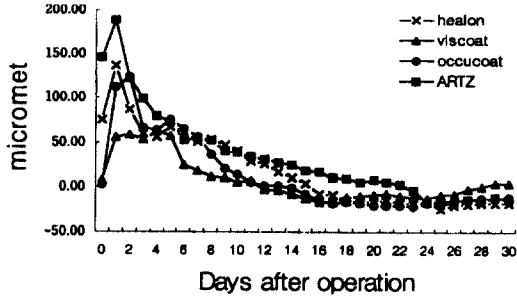


Fig 1. Changes in corneal thickness during 30 days after operation.

Healon® 군과 ARTZ®군에서 술후 1일째의 두께증가는 유의적이었으며(p<0.05), ARTZ®군의 경우 술전의 두께로 회복하는데에 평균 23일로 다른 군들과 비교했을 때 가장 오랜 시간이 걸렸다.

**안압**

수술 전부터 술후 24시간까지의 안압은 군간에 유의차를 보이지 않았으나(p<0.05), Occucoat®군과 ARTZ®군은 술후 4시간째의 안압이 술전과 비교했을 때 크게 감소하였다(Fig 2). Healon®군과 Occucoat®군의 경우에는 술후 24시간째에도 술전 안압을 회복하지 못한 예가 각각 5예씩(5/6) 관찰되었다.

**안내염**

ARTZ®군의 안내염지수는 술후 3일째에 1.5, 7일째에 1.7로 다른 군에 비해 높은 경향을 보였고, Healon®군의 경우에는 술후 7일째까지의 안내염 지수가 특이적으로 계속 0이었다(Fig 3). 그러나 각 군간에 유의차는 보이지 않았다.

**결막충혈**

술후 결막충혈을 7일째까지 지속적으로 보인 예는

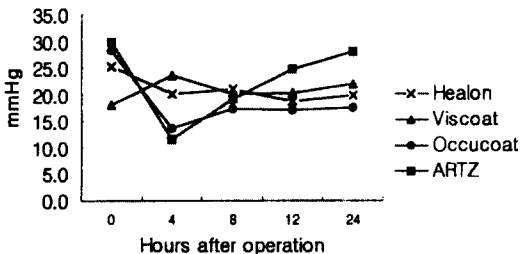


Fig 2. Changes in intraocular pressure during 24 hours after surgery.

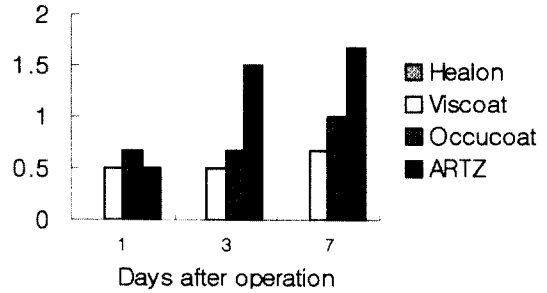


Fig 3. Mean intraocular inflammation score on days 1, 3 and 7 after surgery.

Healon®군에서 33%(2/6), Viscoat®군에서 17%(1/6), Occucoat®군에서 50%(3/6), ARTZ®군에서 100%(6/6)였다. ARTZ®군의 경우에는 충혈의 정도가 나머지 3군보다 더 심하였다.

**후낭혼탁 및 시력회복**

술후의 후낭혼탁은 Occucoat®군의 1례에서만 관찰이 되었고, 시력보존율은 Healon®군, Viscoat®군, ARTZ®군에서 100%였으나 Occucoat®군에서 1례가 시력을 회복하지 못하였다.

**고 찰**

백내장 수술을 포함한 전안방의 수술에는 전안방 깊이유지, 각막내피보호를 목적으로 점탄물질을 사용하고 있다<sup>12</sup>.

이 실험에서 사용한 점탄물질인 Healon®은 sodium hyaluronate의 고분자분획 1.0%(10 mg/ml)으로 구성되어 있고, Viscoat®는 sodium chondroitin sulfate가 40 mg/ml, sodium hyaluronate가 30 mg/ml의 비율로 혼합되어 있다. Occucoat® 성분은 hydroxypropylmethylcellulose 2%(20 mg/ml)이다. 여기에 일부 임상가들이 사용하고 있는 Healon®과 성분은 같지만 점도가 상대적으로 낮은 ARTZ®를 대용물로 사용해 보았다. ARTZ®는 sodium hyaluronate 1%로서 Healon®보다 저분자량 분획에서 추출된 것이기 때문에 점도가 낮다. 수술중에 관찰된 전안방형성능은 Healon®, Viscoat®, Occucoat® 3군간에 차이가 없고 ARTZ®군에서 비교적 낮은 것으로 관찰되었다. Leisegang®은 기존 점탄물질들도 각기 다른 공간형성능을 가지며 Healon®, Viscoat®, Occucoat®의 순으로 효과적이라고 하였다. 전안방 유지능의 관점에서는 점도가 높은 것이 유리하지만, 1984년 Hammer와 Burch<sup>5</sup>의 연구에서는 Healon®,

Viscoat<sup>®</sup>, Ocucoat 중에 가장 점도가 높은 1% hyaluronate(Healon<sup>®</sup>)가 각막 내피에 수직으로 작용하는 압박력에 대한 물리적 장벽 역할을 하여 내피 손상을 줄여주는 반면, 각막 내피에 평행하게 작용하는 짙은 힘도 상대적으로 커지기 때문에 중간 점도의 물질이 최상의 내피보호능을 갖는다고 하였다.

Gwin 등<sup>4</sup>은 초음파 사용시간이 각막내피손상 및 염증유발에 주는 영향은 미미하다고 하였다. Polack과 Sugar는<sup>13</sup> 내피세포의 파괴에 영향을 미치는 요인으로 더 크게 작용하는 것으로 전안방내 기구의 조작, 렌즈 핵의 움직임, needle의 접촉 등을 들었다. 이 실험에서는 군별 초음파사용시간의 차이는 없었다.

ARTZ<sup>®</sup>를 사용한 군에서 타군에 비해 각막두께가 유의적으로 증가하였으며 술전의 두께로 회복되는 시간도 길었다. 각막두께의 증가는 각막내피 손상으로 인한 각막부종 때문이라 생각된다. 각막내피 세포는 Na<sup>+</sup>/K<sup>+</sup> pump 기능을 하고 있으나, 안내수술시 발생한 내피세포의 기계적 탈락과 변성은 각막의 삼투압을 유지해 주는 pump의 이상을 초래하게 된다.

술후 안내압(IOP)의 상승은 수정체 유화흡인술시의 부작용 중의 하나이다. Mortimer 등<sup>11</sup>은 술후 2시간째에 안압은 50-60 mmHg 정도의 최고치까지 올라갔다가 24시간까지 정상으로 회복된다고 하였으며, Barron 등<sup>1</sup>은 Healon<sup>®</sup>과 Viscoat<sup>®</sup>의 술후 안압 상승을 비교한 결과 차이가 없다고 하였다. Smith 등<sup>17</sup>은 25 mmHg 이상으로 술후 안압이 올라가는 시기는 3.9시간이라고 하였다. Miller 등<sup>9</sup>은 술후 3시간째에 안압이 49.9±5.0 mmHg까지 올라갔으며 24시간까지는 정상으로 복구되었는데, 이때 2% hydroxypropyl methylcellulose (Occucoat<sup>®</sup>)의 사용은 술후 안압상승에 유의적인 영향을 주지 않았다고 하였다. 안내압의 상승은 중요한 복합증 중의 하나이지만 발생 빈도와 정도는 경우에 따라 다양하다. 술후에 안내압의 증가를 전혀 관찰하지 못한 경우도 있고<sup>7,12</sup>, 백내장렌즈의 적출시에 점탄물질을 사용하지 않았는데 술후 안내압의 증가가 관찰된 경우도 있다<sup>16</sup>. 안압 상승의 원인은 견고한 봉합, trabecular meshwork의 부종 및 폐쇄, BAB(blood-aqueous barrier)의 파괴, 보상성의 안방수 증가 등이 있다<sup>1</sup>.

이 실험에서는 유화흡인술이 각막 절개부를 봉합하지 않아도 치유시 문제가 없다는 점을 감안하여 봉합을 견고하게 하지 않은 것이 술후 안압을 떨어뜨린 것으로 보인다. 이것은 점탄물질을 사용해서 백내장 수술을 했을 때, 술후에 사용한 물질을 완전히 제거하더라도 안내압 상승의 가능성을 완전히 배제하지 못하기 때문에 예방적 안압하강제를 사용할 것을 권장하

는 기존의 방법보다 최소한의 봉합만을 실시하는 것이 더 편리하다는 것을 나타낸 것으로 사료된다.

술후 안내염의 발생정도는 ARTZ<sup>®</sup>가 Healon<sup>®</sup>과 비교할 때 상대적으로 심한 경향을 보였다. 일반적으로 정제된 정도가 낮거나 고형원성 물질을 함유한 점탄물질을 사용하였을 때 안내 염증을 일으킨다고 알려져 있지만, 이 실험에 사용한 모든 점탄물질들은 비형원성이라고 밝혀진 물질들이기 때문에, 본 실험에서 발생한 안내 염증은 자유 수정체 단백질이 완전히 제거되지 않았거나, 흡인되지 않고 남아 염증반응을 일으킨 것으로 생각된다. 이 실험에서 보인 염증지수의 미미한 차이는 면역계의 개체차이에 기인된 것으로도 추측된다.

1987년 Miller 등<sup>10</sup>은 각막 부종이 이 수술의 목적인 기능적 시력을 회복하는데에 근본적으로 영향을 미치는 요인이 아니라고 하였다. ARTZ<sup>®</sup>군에서 각막두께의 증가와 결막충혈의 지속이 관찰되었으나, 술후 시력의 회복에는 크게 영향을 미치지 않은 것으로 판단되었다.

## 결 론

백내장 수술시 사용하는 점탄물질 중 가장 널리 사용되고 있는 Healon<sup>®</sup>, Viscoat<sup>®</sup>, Occucoat<sup>®</sup>와 대체물으로써 Healon<sup>®</sup>과 성분은 같으나 점도가 낮은 ARTZ<sup>®</sup>를 사용하여 수술중 전안방유지능과 수술중, 후의 부작용 유발정도를 비교, 관찰한 결과는 다음과 같다.

전안방 유지능은 기존의 점탄물질들을 사용한 군들이 ARTZ<sup>®</sup>를 사용한 군보다 좋았고, 수정체 유화 흡인술시 초음파분쇄시간은 군별 유의차가 인정되지 않았다. 수술중 후낭파열의 발생은 Healon<sup>®</sup>군과 Viscoat<sup>®</sup>군에서 각각 33%, Occucoat<sup>®</sup>군과 ARTZ<sup>®</sup>군에서 각각 16%로 관찰되었다.

수술 전, 후의 각막두께 변화는 모든 처치군에서 술후 1일째 증가하였다가 그후 점차 감소하는 경향을 보였다. 특히 Healon<sup>®</sup>군과 ARTZ<sup>®</sup>군에서 술후 1일째의 두께증가는 유의적이었으며, ARTZ<sup>®</sup>군의 경우 술전의 두께로 회복하는 데에 평균 23일로 다른 군들과 비교했을 때 가장 오랜 시간이 걸렸다.

수술 전부터 술후 24시간까지의 안압은 군간에 유의차를 보이지 않았으나, Occucoat<sup>®</sup>군과 ARTZ<sup>®</sup>군은 술후 4시간째의 안압이 술전과 비교했을 때 크게 감소하였다. Healon<sup>®</sup>군과 Occucoat<sup>®</sup>군의 경우에는 술후 24시간째에도 술전 안압을 회복하지 못한 예가 각각 5례씩(5/6) 관찰되었다. 안내염 발생정도는 군간 차이가 없었

다. 술후 결막충혈은 7일째까지 지속된 예가 Healon<sup>®</sup> 군에서 33%, Viscoat<sup>®</sup> 군에서 17%, Occucoat<sup>®</sup> 군에서 50%, ARTZ<sup>®</sup> 군에서 100%였다.

술후 후낭혼탁은 Occucoat<sup>®</sup> 군의 1례에서만 관찰이 되었고, 시력보존율은 Healon<sup>®</sup> 군, Viscoat<sup>®</sup> 군, ARTZ<sup>®</sup> 군에서 100%였고, Occucoat<sup>®</sup> 군의 1례가 시력을 회복하지 못하였다.

이상의 결과로 보아, ARTZ<sup>®</sup>는 기존의 점탄물질과 비교했을 때 수술중 공간유지능이 다소 떨어지고, 각막부종과 결막충혈이 더 지속되는 단점이 있지만, 백내장수술의 목적인 기능적 시력을 회복하는데 영향을 미치는 심각한 부작용이 없으므로 실제 임상에 적용할 수 있을 것으로 사료된다.

## 참 고 문 헌

- Barron BA, Busin M, Page K, Bergsma DR, Kaufman HE. Comparison of the effects of Viscoat<sup>®</sup> and Healon<sup>®</sup> on postoperative intraocular pressure. *Am J Ophthalmol* 1985; 100: 377-384.
- Davidson MG, Murphy CT, Nasisse MP, Hellkemp AS, Olivero DK, Brinkmann MC, Campbell LH. Refractive state of aphakic and pseudophakic eyes of dogs. *Am J Vet Res* 1993; 54: 174-177.
- Gelatt KN, Gelatt JP. *Handbook of small animal ophthalmic surgery*. Florida: Elsevier Science 1995: 184-188.
- Gwin RM, Warren JK, Samuelson DA, Gum GG. Effects of phacoemulsification and extracapsular lens removal on corneal thickness and endothelial cell density in the dog. *Invest Ophthalmol Vis Sci* 1983; 24: 227-236.
- Hammer ME, Burch TG. Viscous corneal protection by sodium hyaluronate, chondroitin sulfate, and methylcellulose. *Invest Ophthalmol Vis Sci* 1984; 25: 1329-1332.
- Hazariwala K, Mortimer CB, Slomovic AR. Comparison of 2% hydroxypropylmethylcellulose and 1% sodium hyaluronate in implant surgery. *Can J Ophthalmol* 1988; 23(6): 259-261.
- Lane SS, Naylor DW, Kullerstrand LJ, Knauth K, Lindstrom RL. Prospective comparison of the effects of occucoat, viscoat, and healon on intraocular pressure and endothelial cell loss. *J CATARACT REFRACT SURG* 1991; 17: 21-26.
- Liesegang TJ. Viscoelastic substances in ophthalmology. *Surv Ophthalmol* 1990; 34: 268-293.
- Miller PE, Stanz KM, Dubielzig RR, Murphy CJ. Mechanisms of acute intraocular pressure increases after phacoemulsification lens extraction in dogs. *Am J Vet Res* 1997; 58: 1159-1165.
- Miller TR, Whitley RD, Meek LA, Garcia GA, Wilson MC, Rawls Jr BH. Phacofragmentation and aspiration for cataract extraction in dogs. *J Am Vet Med Assoc* 1987; 190(12): 1577-1580.
- Mortimer C, Sutton H, Henderson C. Efficacy of polyacrylamide vs. sodium hyaluronate in cataract surgery. *Can J Ophthalmol* 1991; 26(3): 144-147.
- Pape LG, Balazs EA. The use of sodium hyaluronate(Healon<sup>®</sup>) in human anterior segment surgery. *Ophthalmology* 1980; 87: 699-705.
- Polack FM, Sugar A. The phacoemulsification procedure. II. Corneal endothelial changes. *Invest Ophthalmol Visual Sci* 1976: 458-469.
- Polack FM, Sugar A. The phacoemulsification procedure. III. Corneal complications. *Invest Ophthalmol Visual Sci* 1977; 16(1): 39-46.
- Rafuse PE, Nichol BD. Effects of Healon<sup>®</sup> vs. Viscoat<sup>®</sup> on endothelial cell count and morphology after phacoemulsification and posterior chamber lens implantation. *Can J Ophthalmol* 1992; 27(3): 125-129.
- Rich WJCC. Intraocular pressure and wound closure after cataract extraction. *Trans Ophthalmol Soc UK*, 1968; 88: 437.
- Smith PJ, Brooks DE, Lazarus JA, Kubilis PS, Gelatt KN. Ocular hypertension following cataract surgery in dogs: 139 cases (1992-1993). *J Am Vet Med Assoc* 1996; 209: 105-111.