

침포를 이용한 좌주관상동맥 협착증의 치료

윤치순*·유경종*·이교준*·김대준*·강면식*

=Abstract=

The Clinical Experiences of Patch Angioplasty in Isolated Critical Left Main Coronary Artery Stenosis

Chee Soon Yoon, M.D. *, Kyung Jong Yoo, M.D. *,
Kyo Jun Lee, M.D. *, Dae Jun Kim, M.D. *, Meyun Shick Kang, M.D. *

The conventional surgical treatment of isolated critical stenosis of the left main coronary artery restores a less physiologic perfusion of the myocardium, leads to occlusion of the left coronary ostium, and consumes an appreciable length of bypass material. From June 1994 to February 1996, eleven patients, three male and eight female, underwent patch angioplasty and additional bypass graft to left anterior descending artery (10 internal mammary artery, 1 saphenous vein) in isolated critical left main coronary artery stenosis. Their ages ranged from 34 to 62 years, mean 44 years. All had 60% to 90% stenosis of the left main coronary artery and Class III angina. The angiogram showed nine ostial lesion and three main stem stenosis. The operation was performed with conventional cardiopulmonary bypass and cold blood cardioplegia. We approached anteriorly and used bovine pericardium as onlay patch in all patients. There were one leg wound dehiscence, but no operative deaths and infarctions. All patients are free of symptoms after a mean follow-up of 15.5 months. Angiographic restudy at an average 14.4 months was obtained in five patients and showed widely patent left main coronary artery with excellent runoff. But additional graft to left anterior descending coronary artery were stenosed in two patients and showed diminutive flow in others.

Our preliminary results suggest that angioplasty of the left main coronary artery can be carried out with low operative risks. But additional bypass graft to left anterior descending coronary artery may be unnecessary. The technique appears to be a promising alternative to conventional coronary artery bypass grafting in isolated left main coronary artery stenosis.

(Korean J Thorac Cardiovasc Surg 1998;31:674-8)

Key word : 1. Coronary artery
2. Angioplasty

* 연세대학교 심장혈관센터, 심장혈관외과

Division of Cardiovascular Surgery, Cardiovascular Center Yonsei University College of Medicine

† 본 논문은 제 28차 대한흉부외과 학회 추계학술 대회에서 구연되었음

논문접수일 : 97년 9월 23일 심사통과일 : 98년 1월 5일

책임저자 : 유경종, (120-752) 서울특별시 서대문구 신촌동 134, 연세대학교 심장혈관센터. (Tel) 02-361-7285, (Fax) 02-393-2041

본 논문의 저작권 및 전자매체의 지적소유권은 대한흉부외과학회에 있다.

서 론

좌주관상동맥 협착증은 관상동맥 협착증 환자의 약 5%에서 9% 정도로 관상동맥 협착증 중에서는 드문 질환이며, 특히 좌주관상동맥 협착증이 독립적으로 나타나는 경우는 1% 미만으로 매우 드물다¹⁻³⁾. 그러나 독립된 좌주관상동맥 협착증이 있는 경우에 보편적인 우회로술로는 완전한 재관류를 기대할 수 없다. 따라서 이를 극복하기 위해 좌주관상동맥 혈관성형술이 1965년도에 Sabiston 등⁴⁾과 Effler 등⁵⁾에 의해 시도되었으나 보편적인 우회로조성술에 비해 수술사망률이 현저히 높아 수술시도가 중지되었다가 1983년도에 Hitchcock 등⁶⁾에 의해 새로이 시도되면서 수술성적도 향상되어 보편화되기 시작하였다.

연세대학교 심장혈관센터에서는 1994년 5월부터 독립된 좌주관상동맥 협착증을 가진 환자에게 선택적으로 혈관성형술을 시행하였으며, 1996년 2월까지 11명에게 혈관성형술을 시행하여 얻은 결과를 보고하고자 한다.

대상 및 방법

1. 연구대상

1994년 5월부터 1996년 2월까지 연세대학교 심장혈관센터에서 관상동맥 협착증으로 관상동맥 우회로 조성수술을 시행 받았던 예 중에서 독립된 좌주관상동맥 협착증으로 혈관성형술을 시행 받았던 11례를 대상으로 하였다. 이 중 남자가 3례, 여자가 8례로 대부분이 여자였다. 대상환자들의 연령은 34세에서 62세 사이로 평균 44.1 ± 9.3 세였다. 이 환자들은 여러 가지 관상동맥 질환의 위험인자에 노출되어 있었으며 고혈압이 3례, 과체중이 3례, 흡연이 2례, 당뇨가 1례 및 가족력이 1례 였다. 수술전 흉통에 따른 임상적인 진단을 Canadian Class로 분류하면 Class II가 6례, III가 5례였다. 콜레스테롤 치는 144 mg/dL에서 237 mg/dL로서 평균 196.5 ± 33.3 mg/dL 였으며, 이 중 4례에서 200 mg/dL가 넘었다. 심전도상에서 T inversion이나, ST elevation이 있으면서 심초음파 검사에서 경미하거나 중등도의 좌심실 운동장애를 보인 예가 4례 있었으나 심근경색증을 보인 예는 없었고, 수술전 좌심실 박출계수는 48% 에서 69% 사이로 평균 $61.1 \pm 5.9\%$ 였다. 수술전 시행한 관상동맥 조영술 상에서 좌주관상동맥 입구의 협착증이 8명, 근위부 협착이 3명이었으며, 협착정도는 60%에서 90% 사이로 평균 $74.5 \pm 12.1\%$ 였으며, 이 중 5례는 80% 이상이였다.

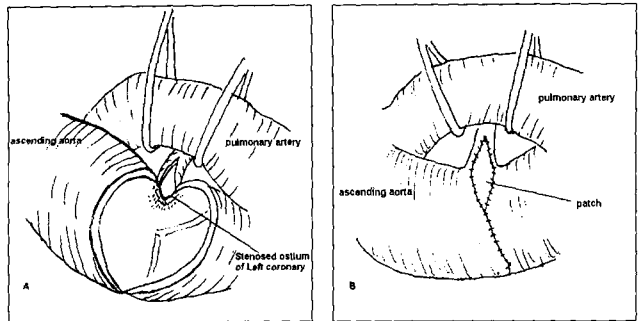


Fig 1. Operative technique

A : An incision of aorta was extended across the left aortic wall toward the left coronary ostium and the stenosed ostium was incised toward the left main coronary artery trunk 10mm left length after aortic valve was removed
B : The left coronary ostium and main trunk were enlarged with bovine pericardium

2. 연구방법

대상환자의 의무기록을 조사하여 수술전 환자의 병력, 이학적 및 상용검사 결과 및 심전도, 심에코도, 관상동맥 조영술 및 심장조영술 결과를 이용하여 질병을 분석하고 수술후 합병증 및 사망원인을 후향적으로 분석하였다.

좌주관상동맥 혈관성형술의 적응이 되는 의의 있는 관상동맥 질환은 좌주관상동맥의 직경이 50% 이상 협착이 있는 관상동맥을 대상으로 하였다. 수술전후의 심근경색증은 수술 직후 새로이 발생한 Q파나, 혈액검사상 18시간 이내에 Creatine Kinase-MB isoenzyme이 120 IU/L 이상 증가하는 경우로 하였으며, 수술사망은 수술후 30일 이내 혹은 단일 재원기간 중에 사망한 경우를 포함하였다.

추적조사는 외래추적 및 관상동맥 조영술로 시행하였으며, 이기간 동안 Canadian Class, New York Heart Association (NYHA) Functional Class, 심장과 관련된 합병증이나 만기사망 여부에 대하여 조사하였다.

3. 수술방법 및 수술조건

수술은 전신마취하에 2개 팀으로 나누어 1개 팀이 대복재 정맥을 획득하는 동안에 1개 팀은 흉골 정중절개하에 내유동맥을 획득 후, 바로 상행대동맥의 원위부에 동맥캐놀라, 우심방에 한 개의 정맥캐놀라를 삽입 후 인공심폐기를 이용하여 중등도 저체온하에서 심폐체외순환을 하였다. 대동맥 차단하에 냉혈심정지액을 정향(antegrade)과 후향(retrograde) 주입을 같이 시행하였다. 전례에서 전방접근을 시도하였으

고 찰

며, 심정지가 일어난 후 대동맥 근부의 전방 정중절개를 시작하여 폐동맥을 좌측으로 당기고, 좌주관상동맥의 좌측방향으로 절개를 확장하면서 대동맥판막의 좌관상동맥엽과 우관상동맥엽이 만나는 열을 확인하여 이를 피하면서 절개를 좌주관상동맥의 대동맥내의 개구부를 향하여 진행한다. 좌주관상동맥 개구부가 확인되면 프로브를 통과시켜 협착부위의 내경을 측정 한 후 이를 통하여 좌주관상동맥의 전방벽으로 절개를 확장한다. 절개를 확장해 나가면서 좌주관상동맥의 협착부위를 확인하여 이 협착부위 이상까지 절개하였다. 사용한 침포는 전례에서 소심낭(bovine pericardium)을 사용하였고, 침포는 좌주관상동맥의 전방벽뿐만 아니라 대동맥의 일부도 침포로 확장하였다. 동반수술로는 전례에서 좌전하행지에 관상동맥 우회로 조성수술을 시행하였으며, 사용한 도관은 10례에서 좌내유동맥을 사용하였고 1례는 좌내유동맥의 혈류량이 적어 대복재정맥을 사용하였으며, 3례에서 조직검사를 시행하였다. 수술후 심폐체의순환을 끝내기 전에 경식도 초음파를 이용하여 혈관성형술 부위의 개통여부를 확인하였다.

수술소견상 좌주관상동맥의 내경의 소견은 동맥경화증과 유사한 소견을 보였으며, 1례에서는 궤양이 동반되어 있었다. 협착부위의 내경은 1례가 1 mm, 나머지 10례가 2 mm였다. 혈관성형술 후에 프로브를 이용하여 측정 한 협착이 있던 부위의 내경은 9례가 4 mm, 2례가 5 mm였다.

결 과

수술사망은 없었으며, 수술후 합병증은 하지의 창상열개가 1례 있었다. 3례의 조직검사 결과 동맥경화증에 합당한 소견을 보였다. 추적조사 기간은 5개월에서 25개월 사이로 평균 15.5 ± 5.8 개월이었으며, 이 기간 동안 100% 추적이 가능하였다. 추적조사 기간 중 흉통을 호소한 예는 없었으며, NYHA functional class도 11명 모두 class I 이었다. 전례에서 심초음파검사를 실시하였으며, 검사결과 좌심실 박출계수는 56%에서 75% 사이로 평균 $65.2 \pm 2.8\%$ 였으며, 수술전 좌심실 운동장애를 보였던 4례도 정상적인 소견을 보였다. 관상동맥 조영술은 5례에서 실시하였으며(6례는 거부함), 수술후 관상동맥 조영술까지의 기간은 12개월에서 20개월 사이로 평균 14.4 ± 3.3 개월이었다. 관상동맥 조영술 결과 좌주관상동맥의 혈관성형술 부위는 협착없이 광범위하게 개통되어 있었으나, 좌전하행지에 이식한 이식편은 중등도의 협착이 2례에서 발견되었고 나머지 3례도 좌내유동맥의 혈관내경이 작아지고 혈류량이 줄어든 소견을 보였다.

관상동맥 협착증을 가진 환자 중에서 좌주관상동맥 협착증은 10% 미만에서 발생한다. 이 중에서 독립된 좌주관상동맥 개구부의 협착증은 0.13%에서 2.7% 정도에서 발생하는 것으로 알려져 있으며, 특히 폐경기전의 여성에게서 빈발하는 것으로 보고되고 있다⁶⁾. 이 질환의 원인은 동맥경화증이 가장 많은 원인이며, 동맥경화증의 위험요소를 가진 사람에게서 일반적인 관상동맥 협착증과 같이 빈발하는 것으로 보고하며²⁾, 그 외 원인 질환으로 Takayasu's aortitis⁷⁾, Williams syndrome^{8,9)}, syphilitic aortitis^{2,4)} 등이 있으며 혈관성형술로 좋은 수술결과를 보고하고 있다.

좌주관상동맥에 대한 혈관성형술은 Sabiston 등⁴⁾이나 Effler 등⁵⁾에 의해 1965년도에 처음 보고되었으나 수술사망률이 높아 시행되지 않다가 1970년도에 Favalaro 등¹⁰⁾에 의해 재시도되었으나 여전히 높은 수술사망률로 다시 시도가 중지되었다. 그 후 이들 질환에 대한 수술은 보편적인 우회로 조성수술이 일반적으로 시행되었다. 그러나 보편적인 우회로 조성수술로는 이식편의 10년 개통률이 대복재정맥의 경우에는 50%, 내유동맥의 경우에는 95% 정도로서¹¹⁾ 항상 재수술의 가능성이 내재되어 있으며, 재수술시에 수술자체의 어려움뿐만 아니라 이식편의 부족 가능성도 있다. 또한 좌주관상동맥 협착증의 경우에 분지혈관의 크기가 작은 경우가 많으며, 이런 경우에 보편적인 우회로술로는 완전한 재관류를 기대하기 어려울 뿐만 아니라 역행적인 관류가 일어나는 부위가 많은 것으로 보고되고 있다^{1,12)}. 따라서 이러한 단점을 보완하기 위해서 1983년도에 Hitchcock 등¹⁾에 의해 재차 시도되어 좋은 수술결과를 얻음에 따라 보편화되기 시작하였다^{1,2,12,13)}.

저자들은 처음 혈관성형술을 시도하면서, Hitchcock 등¹⁾이 제시한 적응증에 의거하였다. 즉 class III angina가 있고, 독립된 좌주관상동맥 협착증만 있으면서, 협착정도가 50% 이상이고, 심근경색증이 없으면서, 좌심실 기능이 정상이고 좌주관상동맥에 칼슘 침착이 없는 경우를 적응증으로 하였으나, 최근에 들어서는 적응증을 확장하고 있다. 이와 같은 사실은 Dion 등²⁾도 보고하고 있는데 그들에 의하면 대복재정맥이나 내유동맥을 이식편으로 사용하기에는 부적절하거나, 보편적인 관상동맥우회로술을 계획하였더라도 수술 중 이식하고자 하는 관상동맥이 노출되어 있지 않는 경우에는 혈관성형술을 시도한 것으로 보고하고 있으며, 이들에 의하면 수술전 좌주관상동맥의 석회화가 보이거나 좌주관상동맥이 좌전하행지와 회선동맥으로 나누어지는 분지까지 협착이 진행

된 경우 및 고령환자를 제외하고는 모두 혈관성형술의 적응증이 된다고 보고하고 있다.

좌주관상동맥 협착증의 혈관성형술에 대한 수술적 접근방법은 초기에는 대동맥의 전방정중에서 우측으로 절개를 확장하여 좌주관상동맥의 후방으로 접근하였으나^{1,13}, 최근에 들어서는 대동맥의 전방정중에서 좌측으로 절개를 확장하여 좌주관상동맥의 전방으로 접근하는 방법이 보편화되고 있다². 후방접근에 비해 전방접근의 장점은 수술시야가 좋기 때문에 예상치 못한 좌주관상동맥의 석회화 현상이나 좌주관상동맥 내막열상에 대처하기가 용이할 뿐만 아니라 수술부위의 출혈에도 대처하기가 용이하다. 그러나 좌주관상동맥에서 대동맥으로 이행되는 부위에서 침포가 꺾일 수 있는 단점도 있는 것으로 보고하고 있다. 저자들은 전례에서 전방접근을 시도하였으며, 수술시야를 확보하는데 큰 어려움이 없었을 뿐만 아니라 수술후에 혈관성형술 부위의 출혈도 없었다. 사용한 침포는 재단시에 절개한 좌주관상동맥의 길이와 좌주관상동맥과 대동맥 사이의 절개된 각도 등을 고려하여 재단한 결과 침포가 꺾이는 예도 없었다. 따라서 저자들도 전방접근을 통한 혈관성형술이 후방접근 보다는 수술이 용이한 것으로 생각한다. 혈관성형술시에 사용하는 침포는 대복재정맥이나 자가심낭을 이용하고 있으나^{1,2,4,5,7-10,12,13} 저자들은 전례에서 소심낭을 이용하였다. 소심낭을 이용한 이유는 석회화의 위험성은 있으나 수술시 다루기가 용이할 뿐만 아니라 전방접근의 단점인 좌주관상동맥에서 대동맥으로 이행되는 부위의 꺾임을 좀 더 줄일 수 있을 것으로 생각했기 때문이다. 심폐순환 직후에 경식도 심초음파로 관찰한 결과, 좌주관상동맥에서 대동맥으로 이행되는 부위의 꺾임은 없었다. 심폐체외순환 직후에 경식도 초음파 소견뿐만 아니라 추적조사 기간 중에 시행한 5례의 혈관조영술 소견에서도 좌주관상동맥이 광범위하게 확장된 것을 확인하였기 때문에 후에 소심낭에 석회화가 진행된다 하더라도 좌주관상동맥의 재협착에는 큰 영향을 주지 않을 것으로 생각되며, 따라서 저자들은 계속 소심낭을 사용할 계획이다.

저자들은 좌주관상동맥의 혈관성형술시에 전례에서 좌전하행지에 부가적으로 내유동맥이나 대복재정맥을 이용하여 우회로 조성수술을 시행하였다. 이와 같이 부가적인 시술을 행한 목적은 혈관성형술 후에 침포가 꺾이거나 좌주관상동맥 내막열상에 의해 발생할 수 있는 혈전 등에 의해 갑작스러운 좌심실부전에 의한 사망을 예방하기 위함이었다. 그러나 11례 중에서 5례에서만 추적조사 기간 중 혈관조영술을 시행하였지만 전례에서 좌전하행지에 이식한 이식편의 혈류량이 감소되었다. 이와 같은 사실은 좌주관상동맥의 혈관성형술 후에 증가된 혈류량에 의해 경쟁적인 관계에 있는 이식편의 혈류량이 줄어들기 때문인 것으로 생각되며, 따라서

좌전하행지에 부가적으로 시행하는 우회로 조성수술은 불필요할 것으로 생각된다.

좌주관상동맥의 협착부위의 조직검사는 3례에서 시행하였는데, 전례에서 시행하지 못한 이유는 비록 아주 작은 조직이지만 조직을 획득하기가 어려웠기 때문이다. Thompson⁶에 의하면 성인의 경우에 좌주관상동맥 개구부의 조직소견은 대부분 동맥경화증이며, 그 외에 소아에서는 좌주관상동맥 개구부의 미발육이나 발육부전 후에 좌주관상동맥 내막의 비대에 의해 올 수 있으며, 또한 염증반응 후에도 내막의 비대가 유발되어 발생할 수 있는 것으로 보고하고 있다. 저자들의 예에서도 동맥경화증에 합당한 소견을 나타내었다.

결론

연세대학교 심장혈관센터에서는 1994년 5월부터 1996년 2월까지 독립된 좌주관상동맥 협착증을 가진 11명에게 혈관성형술을 시행하여 다음과 같은 결론을 얻었다.

저자들의 경우 비록 대상환자의 수가 적었지만 좋은 수술 결과를 얻었기 때문에 저자들은 독립된 좌주관상동맥 협착증이 있는 경우에 비적응증이 되지 않는다면 혈관성형술이 완전한 재관류를 위하여 이상적인 방법으로 생각되며, 단지 좌전하행지에 부가적으로 시행하는 우회로 조성술은 의미가 없을 것으로 생각된다.

참고 문헌

1. Hitchcock JF, Robles de Medina EO, Jambroes G. *Angioplasty of the left main coronary artery for isolate left main coronary artery disease.* J Thorac Cardiovasc Surg 1983;85:880-4.
2. Dion R, Verhelt R, Matta M, Rousseau M, Goenen M, Chalant C. *Surgical angioplasty of the left main coronary artery.* J Thorac Cardiovasc Surg 1990;99:241-50.
3. Hutter JA, Pasaoglu I, Williams BT. *The incidence and management of coronary osteal stenosis.* J Cardiovasc Surg 1985;26:581-4.
4. Sabiston DC, Ebert PA, Friesinger GC, Ross RS, Sinclair-Smith B. *Proximal endarterectomy, Arterial reconstruction for coronary occlusion at aortic origin.* Arch Surg 1965;91:758-64.
5. Effler DB, Sones FM, Favaloro R, Groves LK. *Coronary endarterectomy with Patch-Graft Reconstruction: Clinical experience with 34 Cases.* Ann Surg 1965;162: 590-601.
6. Thompson R. *Isolated coronary osteal stenosis in women.* J Am Coll Cardiol 1986;7:997-1003.
7. Nakano S, Shimazaki Y, Kaneko M, et al. *Transaortic patch angioplasty for left coronary osteal stenosis in a patient with Takayasu's aortitis.* Ann Thorac Surg 1992; 53:694-6.

8. Martin MM, Lemmer JH, Shaffer E, Dick M, Bove E. *Obstruction to left coronary artery blood flow secondary to obliteration of the coronary ostium in supraaortic aortic stenosis.* Ann Thorac Surg 1988;45:16-20.
9. Matsuda H, Miyamoto Y, Takahashi T, et al. *Extended aortic and left main coronary angioplasty with a single pericardial patch in a patient with Williams syndrome.* Ann Thorac Surg 1991;52:1331-3.
10. Favalaro RG, Effler DB, Groves LK, et al. *Severe segmental obstruction of the left main coronary artery and its division.* J Thorac Cardiovasc Surg 1970;4:469-82.
11. Bojar RM. *Adult cardiac surgery.* 1st ed. Boston: Blackwell Scientific Publications. 1992.
12. Sullivan JA, Murphy DA. *Surgical repair of stenotic ostial lesions of the left main coronary artery.* J Thorac Cardiovasc Surg 1989;98:33-6.
13. Deuvaert FE, Paeppe JD, Nooten GV, Peperstraete B, Primo G. *Transaortic saphenous patch angioplasty for left main coronary artery stenosis. An alternative to coronary artery bypass.* J Cardiovasc Surg 1988;29:610-3.

=국문초록=

좌주관상동맥 협착증은 관상동맥 협착증 환자의 약 7%에서 발생될 정도로 관상동맥 협착증 중에서는 드문 질환이며, 특히 좌주관상동맥 협착증이 독립적으로 나타나는 경우는 1% 미만으로 매우 드물다. 그러나 독립된 좌주관상동맥 협착증이 있는 경우에 보편적인 관상동맥 우회로조성술로는 완전한 재관류를 기대할 수 없다. 따라서 이를 극복하기 위해 좌주관상동맥 혈관성형술이 새로이 시도되고 있다.

연세대학교 심장혈관센터에서는 1994년 5월부터 1996년 2월까지 독립된 좌주관상동맥 협착증을 가진 11명에게 혈관성형술을 시행하여 얻은 결과를 평가하고자 한다.

대상환자의 연령은 34세에서 62세 사이로 평균 44.1 ± 9.3 세였다. 이중 남자가 3명, 여자가 8명 (73%)으로 대부분이 여자였다. 수술전 관상동맥 협착증의 위험요소는 당뇨가 1례, 고혈압이 3례, 흡연이 2례, 과체중이 3례 및 가족력이 1례 있었다. 평균 콜레스테롤 치는 196.5 ± 33.6 mg/dL였으며, 이중 4례에서 200 mg/dL가 넘었다. 수술전 흉통의 정도는 Class II가 6명, Class III가 5명이었으며, 심전도상에서 T inversion이나, ST elevation이 있으면서 심초음파검사에서도 좌심실 운동장애를 보인 예가 4례 있었으나 심근경색증을 보인 예는 없었다. 수술전 좌심실 박출계수는 61.1 ± 5.9 였다. 수술후 좌심실 박출계수는 65.2 ± 9.1 이었고, 좌심실 운동장애를 보인 예는 없었다. 진단은 좌주관상동맥 입구의 협착증이 8명, 근위부 협착이 3명이었으며, 협착 정도는 전례에서 60% 이상이었고 이중 5례는 80% 이상이었다. 수술시 접근방법은 모든 예에서 좌주관상동맥의 전방접근을 시도하였으며, 혈관성형술에 사용한 침포는 소심낭 (bovine pericardium) 을 사용하였다. 동반수술은 전례에서 좌전하행지에 우회로조성술을 시행하였다 (10례 : 좌내유동맥, 1례 : 대복재정맥). 수술시 측정된 협착부위의 직경은 1례가 1 mm, 나머지 10례는 2 mm였으며, 혈관성형술 후에 측정된 직경은 9례가 4 mm, 2례가 5 mm였다. 수술후 합병증은 하지의 창상감염이 1례 있었으며, 수술사망은 없었다. 추적조사는 100%가 가능하였으며, 추적조사 기간은 평균 15.5 ± 5.8 개월이었다. 이 기간 중 흉통이 발생한 예는 없었으며, 심전도상 이상소견을 보인 예도 없었다. 수술후 평균 14.4 ± 3.3 개월에 관상동맥 조영술을 5례에서 시행하였으며, 5례 모두 좌주관상동맥 혈관성형술 부위는 광범위한 개통이 있었으나, 좌전하행지에 이식한 이식편 중 2례에서 중등도의 협착이 있었으며, 나머지 3례도 혈류량이 상당히 줄어든 소견을 보였다.

이상과 같은 결과로 미루어 독립된 좌주관상동맥 협착증이 있는 경우에 비적응증이 되지 않는다면 혈관성형술이 완전한 재관류를 위하여 이상적인 방법으로 생각되며, 단지 좌전하행지에 시행하는 우회로술은 의미가 없을 것으로 생각된다.

중심단어: 1. 좌주관상동맥
2. 혈관성형술