

# Allopurinol과 연관된 구강내 혈관각화증 (Angiokeratoma)의 증례보고

연세대학교 치과대학 구강내과학교실

이 화 진 · 최 종 훈 · 김 종 열

## 목 차

- I. 서 론
- II. 증 례
- III. 총괄 및 고찰
- 참고문헌
- 영문초록
- 사진부도

## I. 서 론

Purine대사 장애로 인해 야기되는 Gout는 혈청내 요산의 증가로 Monosodium urate monohydrate(Tophi)가 관절내 침착되어 매우 심한 통증을 동반하는 질병이다<sup>6)</sup>.

약 95%의 환자에서 Serum내 uric acid가 증가하며, 단백뇨를 보이며 암모니아 형성 장애로 요 pH가 저하하고 급성시는 백혈구 수치가 증가하며 ESR(적혈구 침강속도)이 항진되는 소견을 보인다.

이에 대한 치료제는 여러 가지가 있으나, Elion, Callahan<sup>13)</sup>(1963)에 의하여 처음 소개된 Allopurinol은 Purine대사과정 중 Hypoxanthine을 Xanthine으로 변환시키는 Xanthine oxidase를 억제하는 약물로서, Gout(과요산혈증)의 치료 및 예방에 널리 쓰이는 약제이다. 그러나, 이의 흔한 부작용으로는 피부발진과 위장관계 이상 등이 있

으며 Jarzobski, Ferry<sup>14)</sup>등(1970)은 allopurinol에 의해 혈관염이 나타나서 두통과 피부의 반점 형태의 발진을 초래할 수 있다고 하였고, Marra, Wunderle<sup>15)</sup>(1982)은 toxic epidermal necrolysis등을 언급한 바 있다.

또한 Chau, Reade<sup>3)</sup>(1984)은 이에 의해 Lichenoid reaction이 구강내 나타나고, Allopurinol 복용 중지로 증상이 소실되었다고 하였으며 Leung, Jordan <sup>2)</sup>(1997)은 편평세포암종을 가진 환자에서 발현된 구강내 단독성 혈관각화증을 언급하였다.

이에 본 증례에서는 allopurinol 복용과 연관된 구강내 혈관각화증에 대하여 보고하고자 한다.

## II. 증 례

72세 남환이 좌측 협점막의 “피멍울”을 주소로 내원하였다. 증상의 발현시기는 알지 못하고 내원하기 하루전에 거울을 보고 우연히 발견하였다 하며, 동통을 호소하지는 않았다. 이전의 유사한 증상은 없었으며 피부 증상도 없었다.

통풍(Gout)으로 Zyroric<sup>®</sup>을 10년간 1일 1-2T씩, 간헐적으로 복용하고 있었으며, 만성 위염 외에는 특기할만한 의학적 병력이나 음주 또는 흡연 병력은 없었다.

구강검사시, 좌측 협점막에 적색 내지 자색의 둥근 외향성 병소가 관찰되었으며, 크기는 1.0cm

×1.2cm정도였고 주위점막과의 경계는 비교적 명확하였으며 촉진시 통증은 없고 표면의 궤양이나 피사도 관찰되지 않았다. (사진 1)

방사선 사진상(Panorama)에서는 상악 좌측 제1소구치와 제1대구치의 금합금전장관 보철물이 관찰되었고 제2소구치 부위는 공간이 존재하는 것 이외의 특기할만한 치아 및 골의 병적 소견은 없었다.(사진 2)

Lab.test 결과, 백혈구 수치가 약간 감소하였고( $3.1 \times 10^3/L$ ), Lymphocyte는 증가한데 비해(70.7%), Neutrophil은 감소하였다(27.0%).

초진 2-3일 후에 초기 병소는 자연 소실되고, 이후 2일 후에 초진시보다 약간 전방에 재발되어(사진 3) 이에 대한 excisional biopsy를 시행하였다.

병리조직학적 검사결과, 편평상피는 극세포증, 과각화증의 양상을 보였고(사진 4) 그 하방 조직에는 확장된 혈관 내에 혈구들이 존재하였으며 많은 수의 lymphocyte들이 침윤되어 있고 증식, 확장된 모세혈관들을 상피세포가 둘러싸고 있는 양상의 rete ridges들이 관찰되었다.(사진 5)

### III. 총괄 및 고찰

1967년 Imperial과 Helwig<sup>7)</sup>에 의해 처음 소개된 혈관각화증(Angiokeratoma)은 표피하조직에 혈관이 확장되어 나타나는 혈관성 병변으로서, 표피의 극세포증과 과각화증이 동반되며 주로 하지(lower extremity)<sup>8)</sup>, trunk, prepuce, penis glans<sup>7)</sup>, vulva<sup>9)</sup> 부위에 호발한다.

임상적으로는 암적색의 융기된 병변으로서, 촉진시 무통성이고 파동성(fluctuant) 양상을 가진다. 여성보다 남성에 호발하고<sup>7)</sup> 병이 진행되면서 적색에서 청색으로, 흑색으로 점차 어두워지는 경향이 있으며 25%는 출혈이 심할 수도 있다.

임상적인 특징과 양태에 따라 여러 가지 형태로 분류할 수 있는데<sup>7)</sup>, (1) 전반적으로 전신에 나타나는 형태(Fabry형)<sup>1)</sup>, (2) 손가락과 발가락에 양측성으로 나타나는 형태(Mibelli형), (3) 국소적으로 음낭에 나타나는 형태(Fordyce형), (4) 단독성의 구진형태, (5) 선천적인 형태 등이 있으며

특히 Fabry형은  $\alpha$ -galactosidase의 유전적인 결핍과 연관된 대사장애와 관련이 있다. 구강내 혈관각화증이 발현되는 빈도는 매우 드물지만 대개는 Fabry형태의 일부로 나타나며, 단독성으로 나타나기도 한다.

구강점막에서 관찰된 혈관각화종의 조직학적 특성은 피부에서와 유사하며<sup>10)</sup> 편평상피의 극세포증이 나타나고, 피부 병소는 hyperorthokeratosis인데 반해 구강 병소는 hyperparakeratosis를 보인다. 그 하방 조직의 혈관들이 팽창되어 있고 내부에 혈전들이 침착되어 있으며 이들 혈관들을 증식된 rete ridge들이 둘러싸는 양상을 나타낸다. 표면의 궤양이 흔히 보인다고 하나, 본 증례에서는 관찰되지 않았다.

이의 병리기전은 아직 뚜렷하게 밝혀진 바는 없으나 외상이나 venous hypertension에 의해 상피층의 모세혈관에 국소적인 자극이 가해져 모세혈관 확장성(telangiectatic)병변이 되고 이차적으로 상피가 증식하여 극세포증(acanthosis)이나 과각화증(hyperkeratosis)이 초래된다고 알려져 있다.<sup>12)</sup>

본 증례의 경우, 혈관각화종의 발달에 영향을 미치는 소인으로서 장기간의 allopurinol복용외에는 특기할만한 것을 찾을 수 없었으며 문헌보고에 의하면 allopurinol의 부작용으로는 위장관계이상, 피부 발적, 발열, 상피의 독성 괴사, 혈관염, 중성구감소증, 혈소판감소증,골수억제, 간독성, 신장염 등이 보고되고 있다<sup>11,14)</sup>. 과민반응은 비교적 흔하게 나타날 수 있으며 때때로 심각한 결과를 초래할 수 있다. 발열과 림프절 증대, 박리성 피부염을 동반한 전반적인 혈관염으로 나타난다<sup>5)</sup>.

본 증례에서는 allopurinol에 의해 일시적인 neutropenia 및 vasculitis가 초래될 수 있으며, 이로 인해 구강내 상피층의 모세혈관이 확장되고 동시에 이차적인 상피증식이 자극되어 과각화증이 동반된 것으로 사료된다. 그러므로, 치료적인 문제와 직접적인 연관이 없는 전신질환이더라도 약물의 복용 유무, 방법, 시기 등의 병력 조사 및 치아와 기타 구조물과의 연관성을 고려하여야 한다.

## 참 고 문 헌

1. P.M.Rothwell,R.Grant: Cerebral vasculitis following allopurinol treatment .
2. C.S.Leung,R.C.Jordan: Solitary angiokeratoma of the oral cavity. Oral Surg. Oral Med. Oral Pathol.Oral Radiol Endod. 84: 51-3,1997.
3. N.Y.Chau , P.C.Reade: Allopurinol-amplified lichenoid reactions of the oral mucosa.Oral Surg. 58:397-400, 1984.
4. P.I.Schiller,P.H.Itin: Angiokeratoma:An Update. Dermatology. 193: 275-282,1996
5. A.Calin: Allopurinol toxicity masquerading as malignancy, JAMA.239(6): Feb 6,1978.
6. Harrison's Principles of Internal Medicine, 12th ed. Wilson et al. p1834-1843
7. Imperial R, Helwig EB: Angiokeratoma. Arch Dermatol 95:166-75,1967.
8. Gorri H,Eriyama Y,Horikawa E,Miura: Solitary angiokeratoma.J Dermatol 15: 349-50, 1988.
9. Imperial R,Helwig EB: Angiokeratoma of the vulva. Obstet Gynecol 29: 307-12,1967.
10. McNeely TBD: Angiokeratoma of the clitoris. Arch Pathol Lab Med 116: 880-1,1992.
11. Goldwin L,Gibson SH,Richfield DF.: Thrombotic angiokeratoma circumscriptum simulating melanoma. Arch Dermatol 117: 138-9,1981.
12. Foucar E,Nason WV: Angiokeratoma circumscriptum following damage to underlying vasculature [letter], Arch Dermatol 122: 245-6,1986.
13. Elion GB,Callahan S,Rundles RW,Hitchings GH : Relationship between metabolic fates and antitumor activities of thiopurines. Cancer res 23: 1207-1217, 1963
14. Jarzobski J,Ferry J,Wombolt D,Fitch DM,Egan JD: Vasculitis with allopurinol therapy. Am Heart J 79:116-121,1970
15. Marra LM, Wunderle RC: Oral presentation of toxic epidermal necrolysis. J oral Maxillofac Surg 40: 59-61,1982.

---

-ABSTRACT -

## A Case Report of the Allopurinol-Associated Angiokeratoma in the Oral Mucosa

Hwa-Jin Lee, D.D.S., Jong-Hoon Choi, D.D.S., M.S.D., Ph.D.,  
Chong-Youl Kim, D.D.S., M.S.D., Ph.D.

*Department of Oral medicine, College of Dentistry, Yonsei University*

Angiokeratoma is a cutaneous vascular disorder that occurs at any sites as trunk, extremities, fingers and toes etc. Although solitary or multiple cutaneous lesions have been reported, oral lesions have been very rare.

A 72-year-old man who had an exophytic, sessile mass with dark red, black colored which located on buccal mucosa, was treated with excisional biopsy. He had no specific systemic history except for the medication of allopurinol (Zyoric®), for treatment of gout since 10 years.

Final diagnosis was determined as 'angiokeratoma' by evaluation of clinical and histopathological finding, and the lesion has not been recurred for two months by decrease of allopurinol.

It has been emphasized that the relationship between oral mucosal disease and the complication of allopurinol. Allopurinol is widely used for gout treatment, which we will report a case on the allopurinol-associated angiokeratoma in the oral mucosa.

---

**Key words** : allopurinol, angiokeratoma, gout

# 사진부도

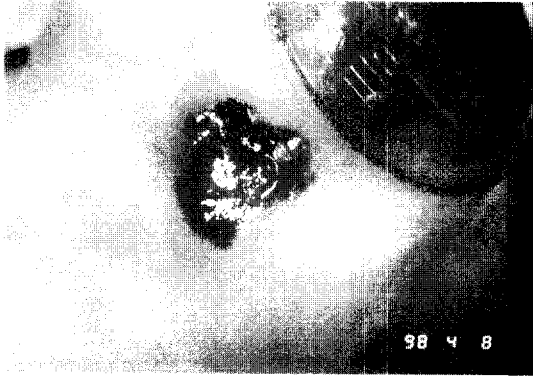


사진 1. 초진시 좌측 협점막의 임상 소견

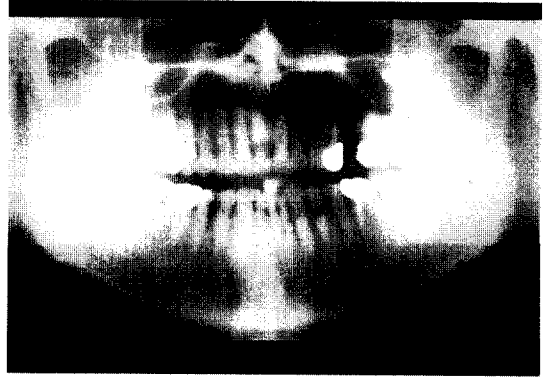


사진 2. 초진시 방사선사진(Panorama)소견

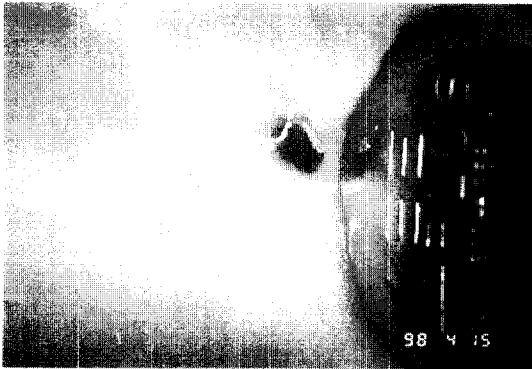


사진 3. 재발된 구강병소의 임상 소견




사진 4. 생검조직의 저배율소견(×100)



사진 5. 생검조직의 고배율소견(×400)