

실험적 치아 이동시 백서 치은 상피의 표피성장인자 수용체의 발현

이 상 선¹⁾ · 김 영 호²⁾ · 배 창³⁾

동소 mRNA 보합결합법을 이용하여 백서의 실험적 치아 이동시 치은 상피에 있어서 견인측과 압박측의 표피성장인자 수용체의 발현을 관찰하여 다음과 같은 결과를 얻었다.

1. 대조군은 구강 상피의 기저세포층, 극세포층, 과립세포층, 각화층의 전층에 걸쳐 미약 한 염색상을 보였으며 압박측, 견인측의 차이는 없었다.
2. 장치의 장착 시간 경과에 따라 반응의 정도가 증가하는 양상으로 나타났으며, 그 분포도 하부의 기저세포층에서 상부의 각화층으로 확산되었다. 전반적으로 반응정도에 있어 압박측과 견인측의 차이는 없었으나, 단지 장치 장착 후 7일의 견인측 각화층에서만 압박측보다 반응의 정도가 약하게 나타났다.
3. 장치를 제거하면 시간이 경과함에 따라 표피성장인자의 발현 정도가 감소하여 제거후 7일에는 전층에 걸쳐 경미한 양성반응을 보였으며 압박측과 견인측간의 차이는 없었다.

이상의 결과에서 미루어 볼 때 치아의 이동시에 EGFR의 증가는 치아 이동시에 가해지는 물리적 stress를 포함한 외부 환경의 변화로부터 치은 상피를 포함한 치주조직의 항상성을 유지하기 위한 반응으로 여겨진다.

(주요단어 : 표피성장인자 수용체, 치은 상피, 실험적 치아이동, 생체 항상성)

I. 서 론

치은의 염증은 백혈구, 섬유아세포, 내피세포 등의 여러 종류의 세포간의 상호 작용에 의하여 조절되며, 성장인자(growth factors)와 매트릭스 고분자(matrix macromolecule)들의 복잡한 내부 교류에 의하여 매개된다. 이러한 성장인자는 단핵 세포(mononuclear cell)에 의해 생성되는 호르몬과 유사한 단백질이며, 염증 반응의 진행과정에 관여하는 것으로 보고되었다

¹⁸⁾ 표피성장인자(epidermal growth factor, EGF)는 염증 반응에 관여하는 cytokine 중의 하나이며, 그 외의 다른 생리적, 병리적 과정에도 연관된다. EGF는 쥐의 악하선에서 처음으로 분리된 작은 분자량의 단일폴리펩타이드이며 신생 쥐에서 질치의 맹출과 개안에 관여한다⁷⁾. 구강 점막에서 상피 세포를 포함한 많은 종류의 세포에서 강력한 유사분열물질(mitogen)로 알려져 있는 EGF는 표피⁸⁾와 구강 상피¹⁶⁾에서 세포의 증식과 각화를 자극한다. EGF는 표적 세포(target cell)의 세포막에서 그 특별한 수용체인 표피성장인자 수용체(epidermal growth factor receptor, EGFR)에 결합하여 작용을 하는데, EGFR은 분자량 170,000의 당단백질로 거의 모든 세포에 존재하며 EGF는 EGFR와 결합하여 세포내부영역(endosomal compa-

¹⁾ 가톨릭대학교 의과대학 치과학 교실 교정과, 대학원생

²⁾ 가톨릭대학교 의과대학 치과학 교실 교정과, 조교수

³⁾ 가톨릭대학교 의과대학 치과학 교실 교정과, 교수

* 본 논문은 가톨릭대학교 의과대학 부속 강남 성모병원 임상의학 연구비로 지원되었음.

rtment)으로 내재화(internalization) 된다.

구강 점막에서의 EGFR의 발현에 관한 연구는 주로 면역조직화학적 염색법과 방사선 자기법을 이용하여 EGFR 단백을 관찰하며, 최근에는 EGFR mRNA에 대한 특이성을 갖는 올리고뉴클레오타이드(oligonucleotide) 탐식자를 이용한 동소 mRNA 보합결합법의 개발로 EGFR mRNA의 관찰이 가능하게 되었다¹³⁾.

동소 mRNA 보합결합법은 종래의 면역조직화학적 염색이 가지는 장점과 더불어 다음과 같은 장점이 있다. 첫째, stringency의 증가로 유전자 산물의 검출에 특이성이 높고 둘째, 단백질의 검출에 비해서 mRNA는 translation 중의 결합이나 posttranslational modification을 피할 수 있고 셋째, 호르몬과 같이 세포 내 저장된 물질의 경우 검출이 용이하지 않아 위음성의 가능성이 높는데 이러한 점을 보완해 주고 둘째, 민감성이 높으며 다섯째, 세포에서 더 좋은 국소화를 볼 수 있다는 점이다¹⁷⁾. 이에 본 실험은 실험적 치아 이동시 백서의 치은 상피에 있어서 견인측과 압박측의 EGFR의 발현을 mRNA 보합결합법을 이용한 방법으로 관찰하여, 치아 이동시에 치주 조직에 대한 EGFR의 역할을 규명하고자 한다.

II. 실험재료 및 방법

1. 실험 대상

실험 동물들은 같은 환경 조건 하에서 강남 성모병원 동물사육실에서 사육된 체중 150-200 gm의 웅성 백서(Sprague Dawley)중에서, 영구치열이 완성된 백서 18마리를 1주간의 적응기간이 끝난 후, 교정 장치를 장착시켜 각각 3마리씩 6그룹으로 나누어 장치 장착 1, 2, 3, 7일 후와 장치 제거 3, 7일 후에 희생시키며, 대조군으로는 장치를 장착하지 않은 백서 3마리를 사용하였다.

2. 실험 방법

1) 실험장치

백서 상악 전치의 치아 이동은 염산 케타민(Ketalar)을 백서 둔부에 주입하여(50mg/kg) 마취한 후 치간개용 고무 밴드를 치아사이에 삽입 시행하여 치아의 근심면이 견인측, 치아의 원심면이 압박측이 되게 하였다.

이후 각 실험 동물은 장치 장착 1, 2, 3, 7일 후와, 7일간 장치를 장착한 동물 군 중에서 장치를 제거한 후 3, 7일 후에 희생시켜 상악 중절치의 견인측과 압박측의 치은 상피를 2×3 mm 크기로 잘라 10% 포르마린 용액에 고정하고 파라핀에 포매하였다. 파라핀 포매조직을 4-5 μm 두께로 연속 절편하여 규소와 양이온이 처리된 슬라이드(ProbeOn™ Plus, Fischer Scientific Co., Pittsburgh, PA, U.S.A.)에 부착시켜 급속한 온도조절기능이 있는 MicroProbe™ Staining Station (Biomed Corp., Foster City, CA, U.S.A.)¹⁶⁾에서 Brigati들⁵⁾에 의해 개발된 모세관법을 이용하여 실험하였다.

2) 동소 mRNA 보합결합법

EGFR mRNA 동소 보합결합법은 Iezzoni 들¹³⁾의 방법을 수정 보완하여 시행하였다. 조직 절편을 1:3의 비율로 혼합된 xylene과 Hemo-De^R (Fisher Scientific)의 혼합액에 1분간 5회 반복하여 접착시켜 파라핀을 완전 제거시키고 100% 알코올에서 30초씩 2회에 걸쳐 방치하여 탈수시키고 표면장력을 낮추었다. 이와같이 처리된 절편은 펩신 효소 용액에 110°C에서 3분간 방치하여 표적 EGFR-mRNA에 탐식자가 용이하게 접근할 수 있도록 투과화전처리(prepermeabilization)를 실시하였다. 보합결합에 적합한 점액도를 유지하기 위한 cocktail 용액은 sodium chloride(675 mM), sodium citrate(138mM), monobasic sodium phosphate(12mM), dibasic sodium phosphate(63mM) 들과 화학적 핵산 변형체인 ultraformamide(AMR-ESCO, U.S.A.)와 chondroitin sulfate(0.5% w/v; Calbiochem Co., U.S.A.)를 넣어 제조하였다. Tris 완충액(pH 7.5) 1 μl에 EGFR-mRNA 검출에 특이성이 알려진 1 μg의 5'(GGA-GCG-CTG-CCC-CGG-CCG-TCC-CGG)3' 핵산배열의 biotinylated oligonucleotide probe를 용해시킨 용액과 핵산의 변형을 돕기 위한 9-sequenced random primer(Research Genetics, U.S.A.)를 용해시킨 용액을 만들어 미리 준비한 cocktail 용액으로 각각 1:2,000과 1:100,000으로 희석, 혼합하여 완전한 보합결합액을 만들어 동소 보합결합을 시행하였다. 즉, 92.0°C에서 10분간 방치하여 실험조직 내 표적 핵산의 변형을 유발시키고 40°C에서 30분간에 걸쳐 reannealing 반응을 통해 적합한 보합결합을 유도하였다. 이와 같은 동소 보합결합 결과는 5× SSC 용액과 3× SSC 용액으로 각각 30초씩 3회 세척하여 비특이 보합결합을 제거시켰다. 그 뒤,

Table 1. The average staining intensity of the each cell layer in the gingival epithelium.

	Pressure side				Tension side			
	B	S	G	C	B	S	G	C
control	±	±	±	±	±	±	±	±
day 1	+	+	±	±	+	+	±	±
day 2	++	++	++	++	++	++	++	++
day 3	+++	+++	++	++	+++	+++	++	++
day 7	+++	+++	+++	+++	+++	+++	+++	++
day 3 after	+	+	+	+	+	+	+	+
day 7 after	±	±	±	±	±	±	±	±

± : rare, + : mild, ++ : moderate, +++ : severe
 B : Basal Cell Layer, S : Spinous Cell Layer
 G : Granular Cell Layer, C : Cornified Layer

avidin conjugated alkaline phosphatase(Dako A/S, Denmark)로 45°C에서 15분간 특이 보합결합 내 biotin과 확인결합케 한 후 chemical enhancer를 30초씩 3회 적용시켰다. 그후 이들을 naphthol AS-MX phosphate(Sigma, U.S.A.)와 Fast Red TR salt (AMRESCO, U.S.A.)로 구성된 chromogen으로 45°C에서 15분간 발색시켜 보합결합반응을 확인한 후 hematoxylin으로 대조염색하고, Crystal/Mount(Bio-medica Corp., Foster City, CA, U.S.A.)로 mounting 하여 관찰하였다. 음성대조군은 조직 표본의 protease-free RNase 전처리와 biotinylated oligonucleotide probe 대신 antisense oligonucleotide probe로 교체, 그리고 과량의 상보적인 sense oligonucleotide의 사용으로 특이성 여부를 검사하였으나, 어떠한 양성 반응도 검출되지 않았다.

III. 결 과

염색 정도를 미도, 경도, 중등도, 심도의 4단계로 나누어 관찰하였다. 전반적으로 장치 장착 1일 후부터 염색의 강도가 증가하기 시작하여 장치 장착 후 7일에 가장 강한 염색상을 보였고 장치를 제거한 후에는 염색의 강도가 급격히 감소하는 양상을 보여 장치 제거 7일 후에는 대조군과 유사한 염색상을 보였다. 압박측, 전인측의 차이는 거의 없었으나, 장치 장착후 7일에 압박측이 전인측보다 다소 더 강한 염색상을 보였다(Table 1).

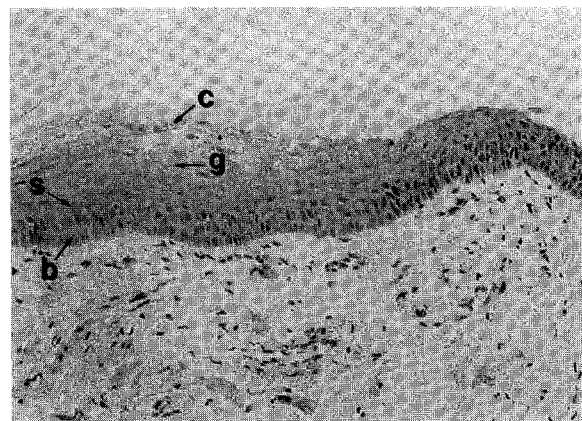


Fig. 1. The expression of EGFR mRNA in the control tissue of the gingival epithelium of the rat on in situ mRNA hybridization.(×200) : The staining intensity was very light and rare on the whole layers of the gingival epithelium. (b : basal cell layer, s : spinous cell layer, g : granular cell layer, c : cornified layer)

1. 대조군

구강 상피의 기저 세포층, 극세포층, 과립세포층과 각화층의 전층에 걸쳐서 경미한 양성 반응을 보였다. 압박측, 전인측의 차이는 없었다(Fig. 1).

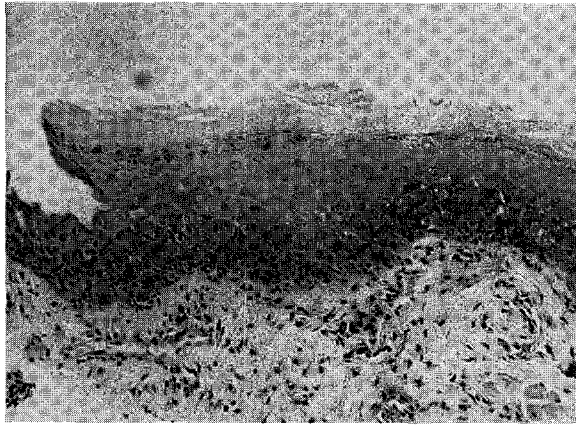


Fig. 2. The expression of EGFR mRNA in the pressure side of the gingival epithelium of the rat after one day application of force on in situ mRNA hybridization. (×200)

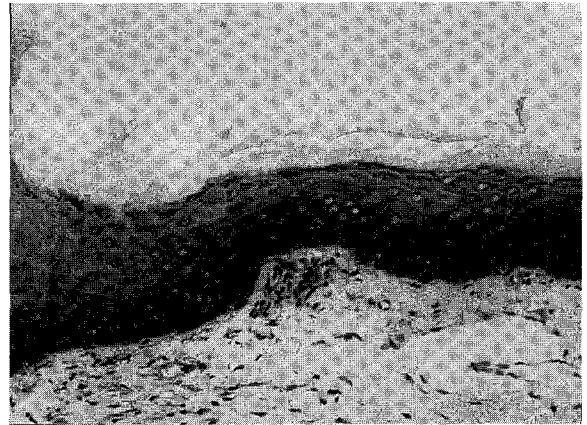


Fig. 4. The expression of EGFR mRNA in the pressure side of the gingival epithelium of the rat after three day application of force on in situ mRNA hybridization. (×200)

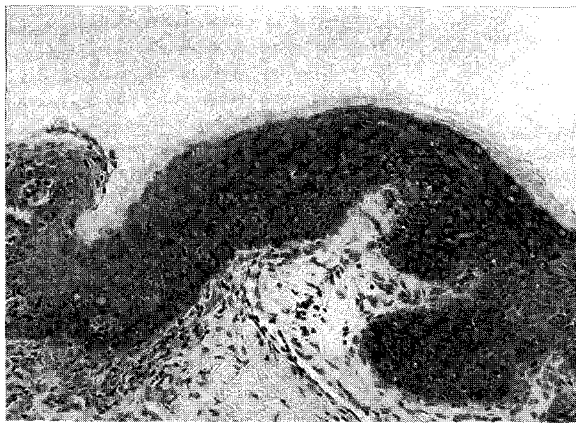

Fig. 3. The expression of EGFR mRNA in the tension side of the gingival epithelium of the rat after two day application of force on in situ mRNA hybridization. (×200)

2. 실험군

가. 장치 장착후 1일

기저 세포층과 극세포층에 경도의 양성 반응이 나타났으며 과립세포층과 각화 층은 변화가 없었다. 압박측, 견인측의 차이는 없었다(Fig. 2).

나. 장치 장착후 2일

전층에 걸쳐서 중등도의 양성 반응이 나타났다. 압박측, 견인측의 차이는 없었다(Fig. 3).

다. 장치 장착후 3일

기저 세포층, 극세포층에 심도의 양성 반응이 나타났으며 과립세포층과 각화층에서는 중등도의 양성 반응이 나타났다. 압박측, 견인측의 차이는 없었다(Fig. 4).

라. 장치 장착후 7일

압박측에서는 전층에 걸쳐서 심도의 양성 반응이 나타났으며(Fig. 5A),

견인측에서는 기저 세포층, 극세포층, 과립세포층에서는 심도의 양성 반응을 보였고, 각화층에서는 중등도의 양성 반응을 보였다(Fig. 5B).

마. 장치 제거후 3일

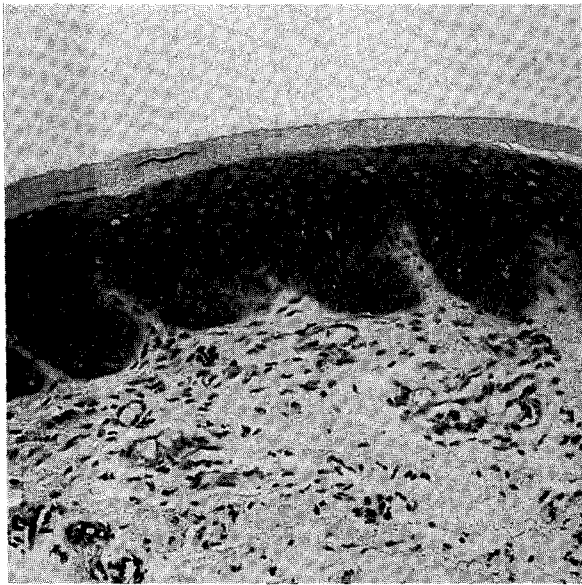
기저 세포층, 극세포층, 과립세포층과 각화층의 전층이 경도의 양성 반응을 보였고 압박측, 견인측의 차이는 없었다(Fig. 6)

바. 장치 제거후 7일

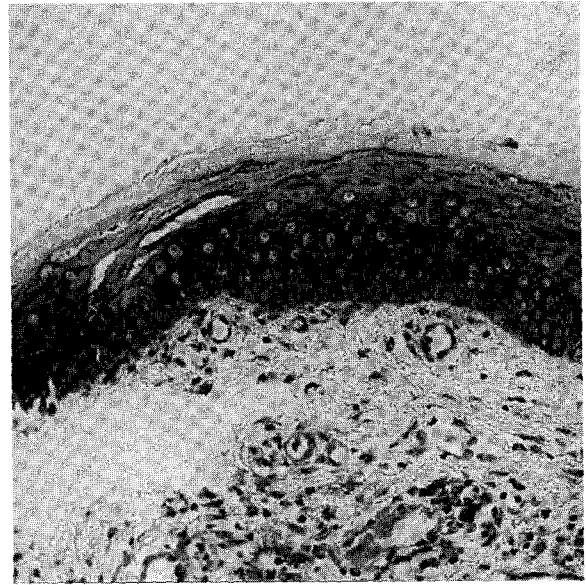
전층에 걸쳐서 경미한 양성 반응을 보였고 압박측, 견인측의 차이는 없었다(Fig. 7).

IV. 고 안

EGF는 세포의 증식과 분화를 조절하고 창상의 치유를 촉진하는 것으로 알려졌다⁶⁾. 또한 EGFR은 쥐와 사람의 피부에서 증식 능력을 지닌 조직의 기저막



A



B

Fig. 5. The expression of EGFR mRNA in the pressure side(A) and tension side(B) of the gingival epithelium of the rat after the seven day application of force on in situ mRNA hybridization. ($\times 200$)

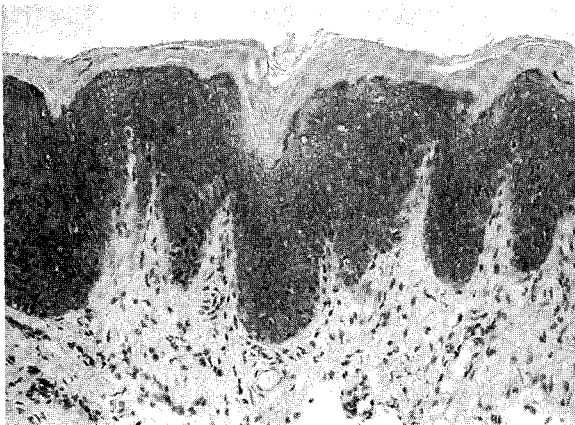


Fig. 6 The expression of EGFR mRNA in the tension side of the gingival epithelium of the rat on the three day after appliance removal. ($\times 200$)

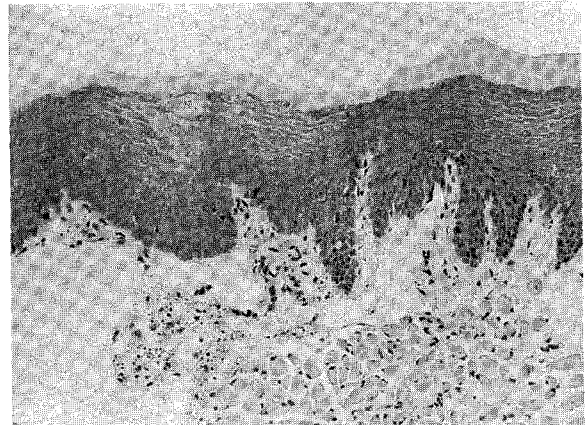


Fig. 7 The expression of EGFR mRNA in the pressure side of the gingival epithelium of the rat on the seven day after appliance removal. ($\times 200$)

(basement membrane) 위의 상피 세포에서 발견이 되며 많은 악성 종양, 정상 구강 점막과 양성 종양¹⁴⁾에서 관찰되었다.

EGFR은 세포외부영역과 세포내부영역의 두가지 기능적 영역으로 나누어지며 이는 짧은 경막(trans-membrane)으로 연결되어있다. 세포외부 영역에 리

간드(ligand)가 결합하면 세포내부영역 내의 타이로신 인산화효소(tyrosine kinase)의 활성화를 포함한 여러가지 세포내 반응을 일으키며, 이 활성화로 인하여 수용체 자체와 다른 표적 세포 단백질의 인산화(phosphorylation)를 일으킨다^{9),10)}.

EGF와 EGFR의 검출에는 단일클론 항체(mono-

clonal antibody)를 이용한 면역조직화학적 염색법이 많이 사용되어졌다. 면역조직화학적 염색법은 다른 배위자결합법이나 단백질검출법 등과 비교하여 그 특이성이나 민감성이 낮지 않다는 보고들이 있으나^{4),12)}, 단일클론항체가 A 혈액형 항원과 교차반응을 일으켜 위양성 결과가 나올 수 있고¹¹⁾ 고정 과정 중의 항원의 변성¹⁵⁾이 보고된 바 있다.

최근에 유전자 발현에 있어서 동소 mRNA 보합결합법을 이용한 조직 표본의 특정 mRNA의 검출이 가능해지면서 기초의학과 임상의학에서 널리 시행되고 있다. 저자들은 EGFR mRNA를 관찰하기 위하여 동소 mRNA 보합결합법을 시행하였는데 양성 반응이 세포질에서만 관찰되었다. EGFR이 세포막 단백질면서 세포질 염색이 되는 이유는 확실치는 않으나 ligand와 결합 후에 빠르게 일어나는 EGFR의 내재화 때문일 것으로 추측된다.¹²⁾

본 실험에서 치아 이동 중에 변화된 양성 반응의 분포와 그 염색 강도로 미루어 치은 상피에 EGFR의 상향 조절(up-regulation)이 있다는 것을 알 수 있다 (Table 1). 이러한 수용체의 상향 조절에 대한 기전은 충분히 알려져 있지는 않지만 초기 염증 반응 중에 활성화된 대식세포와 임파구로부터 많은 성장 인자들(growth factors)이 유리되기 때문으로 짐작되어지고 있다¹⁸⁾. 또한 치아 이동시에 EGFR mRNA의 양성 반응은 압박측, 견인측의 차이가 거의 없었으나 장치 장착 7일 후의 소견에서만 차이를 보였다. 다소 압박측이 더 강한 염색 강도를 보인 것으로 미루어 치아 이동 7일 후에는 압박측의 치은 상피의 EGFR mRNA의 활성화 정도가 상대적으로 견인측에 비하여 더 큰 것으로 여겨진다.(Fig. 5A)

그리고, EGFR mRNA의 증가가 시간의 경과에 따라 기저세포층과 극세포층에서부터 더 강하게 발현되어 상위층으로 확산되는 현상을 보이는 이유는 EGFR의 발현이 세포의 분화도와 관계되는 것으로 보인다¹⁾. 즉, 증식하고 있는 기저세포층에서 EGFR mRNA의 생성이 활발히 증가하여 이 층으로부터 강하게 발현이 되어가는 것으로 해석된다. 반면 각화층으로 갈수록 생성된 EGFR 단백질이 증가할 것으로 예상된다. 면역조직화학적 염색법으로 EGFR 단백을 관찰하였을 때³⁾ 각화층과 과립층에서 진하게 발현되었다고 보고하였는데, 이 또한 세포의 분화도를 고려하면 EGFR 단백질의 발현 양상임을 짐작할 수 있다. 정상 치은과 염증성 치은의 비교 결과, 염증성 치은상피에 EGFR의 염색도가 증가됨으로써 EGFR이 염증

작용 및 조직의 치유작용을 하리라는 것을 짐작할 수 있다. 교정력이 가해진 후 치아의 이동 시에 나타나는 치주 조직의 반응도 염증과정을 거친 치유과정임을 고려하면²⁾ 견인측과 압박측의 치은 상피에서 EGFR의 증가 또한 염증 반응에서와 유사한 조직의 대응 형태로 볼 수 있다.

이처럼 치아의 이동시의 EGFR의 증가에 대한 해석은 EGFR이 치은 염증의 유발에 기여한다고 여겨질 수도 있으나, 이상의 결과에서 미루어 볼 때 이는 치아 이동시에 가해지는 물리적 스트레스를 포함한 외부 환경의 변화로부터 치은 상피를 포함한 치주조직의 항상성을 유지하기 위한 반응으로 여겨진다.

V. 결 론

동소 mRNA 보합결합법을 이용하여 백서의 실험적 치아 이동시 치은 상피에 있어서 견인측과 압박측의 표피성장인자 수용체의 발현을 관찰하여 다음과 같은 결과를 얻었다.

1. 대조군은 구강 상피의 기저세포층, 극세포층, 과립세포층, 각화층의 전층에 걸쳐 미약한 염색상을 보였으며 압박측, 견인측의 차이는 없었다.
2. 장치의 장착 시간 경과에 따라 반응의 정도가 증가하는 양상으로 나타났으며, 그 분포도 하부의 기저세포층에서 상부의 각화층으로 확산되었다. 전반적으로 반응정도에 있어 압박측과 견인측의 차이는 없었으나, 단지 장치 장착후 7일의 견인측 각화층에서만 압박측보다 반응의 정도가 약하게 나타났다.
3. 장치를 제거하면 시간이 경과함에 따라 표피성장인자의 발현 정도가 감소하여 제거후 7일에는 전층에 걸쳐 경미한 양성반응을 보였으며 압박측과 견인측간의 차이는 없었다.

이상의 결과에서 미루어 볼 때 치아의 이동시에 EGFR의 증가는 치아 이동시에 가해지는 물리적 stress를 포함한 외부 환경의 변화로부터 치은 상피를 포함한 치주조직의 항상성을 유지하기 위한 반응으로 여겨진다.

참 고 문 헌

1. 고향미, 박창수, 정상우. 자궁 경부암에서 EGFR 발현에 관

- 한 In Situ mRNA Hybridization 및 면역조직화학적 염색을 이용한 비교연구. 대한병리학회지. 1995 : 29 : 343-351.
2. 김미정, 양원식. 실험적 치아 이동시 성견 치주조직의 변화에 대한 면역조직화학적 연구. 대한치과교정학회지. 1993 : 23 : 95-103.
 3. 이준형, 김상철, 국윤아. 백서의 실험적 치아 이동시 치주조직내 성장인자 발현에 관한 면역조직화학적 연구. 대한치과교정학회지. 1995 : 25 : 31-42.
 4. Aziz DC. Quantitation of estrogen and progesterone receptors by immunocytochemical and image analyses. Am J Clin Pathol 1992 : 98 : 105-111.
 5. Brigati DJ, Budgeon LR, Unger ER, Koebler D, Cuomo C, Kennedy T, Perdomo JM. Immunocytochemistry is automated : Development of a robotic workstation based upon the capillary action principle. J Histotechnol 1988 : 11 : 165-183.
 6. Brown GL, Nanney LB, Griffen J, Cramer AB, Yancey JM, Curtsinger LJ, Holtzin L, Schultz GS, Jurkiewicz MJ, Lynch JB. Enhancement of wound healing by topical treatment with epidermal growth factor. N Engl J Med 1989 : 321 : 76-79.
 7. Cohen S. Isolation of a mouse submaxillary gland protein accelerating incisor eruption and eyelid opening in the new-born animal. J Biol Chem 1962 : 237 : 1555-1562.
 8. Cohen S. The stimulation of epidermal proliferation by a specific protein. Dev Biol 1965 : 12 : 394-407.
 9. Cooper JA, Bowen-Pope DF, Raines E, Ross R, Hunter T. Similar effects of platelet-derived growth factor and epidermal growth factor on the phosphorylation of tyrosine in cellular proteins. Cell 1982 : 31 : 263-273.
 10. Downward J, Parker P, Waterfield MD. Autophosphorylation sites on the epidermal growth factor receptor. Nature. 1984 : 311 : 483-485.
 11. Gerdin E, Juhlin C, Malmgren M, Gerdin B. Immunohistochemical identification of receptors for epidermal growth factor in tumor endothelium may be affected by cross-reactivity to blood group A antigen. Am J Clin Pathol 1993 : 99 : 28-31.
 12. Henzen-Logmans SC, Berns EMJJ, Klijn JGM, van der Burg MEL, Foekens JA. Epidermal growth factor receptor in ovarian tumors : correlation of immunohistochemistry with ligand binding assay. Br J Cancer 1992 : 66 : 1015-1021.
 13. Iezzoni JC, Kang J-H, Bucana CD, Reed JA, Brigati DJ. Rapid colorimetric detection of epidermal growth factor receptor mRNA by in situ hybridization. J Clin Lab Analysis 1993 : 7 : 247-251.
 14. Maiorano E, Favia GF, Bufo P. Epidermal growth factor receptor expression in squamous papillomas of the oral mucosa. Boll Soc It Biol Sper 1993 : 69 : 195-202.
 15. Montone KT, Tomaszewski JE. In situ hybridization for epidermal growth factor receptor(EGFR) external domain transcripts in prostatic adenocarcinoma. J Clin Lab Analysis 1993 : 7 : 188-195.
 16. Reed JA, Manahan LJ, Park C-S, Brigati DJ. Complete one-hour immunocytochemistry based on capillary action. Biotechniques 1992 : 13 : 434-443.
 17. Shaw PAV, Pringle JH. The demonstration of a subset of carcinoid tumors of the appendix by in situ hybridization using synthetic probes to proglucagon mRNA. J Pathol 1992 : 167, 375-380.
 18. Wahl SM, Wong H, McCartney-Francis N. Role of growth factors in inflammation and repair. J Cell Biochem 1989 : 40 : 193-199.

- ABSTRACT -

Expression of EGFR on the Rat Gingival Epithelia During the Experimental Tooth Movement

Sang Seon Lee, Young Ho Kim, Chang Bae

Division of Orthodontics, Department of Dentistry Medical College, The Catholic University of Korea

The purpose of this study is to investigate the change of the EGFR mRNA expression in the rat gingival epithelium

by the experimental tooth movement.

We applied reciprocal force between the upper anterior teeth using NiTi open coil spring and stainless steel wire for 1, 2, 3, 7 days. For the detection of EGFR mRNA, in situ hybridization was done in the tissue samples which were taken from the pressure and tension sides of teeth.

The results were as follows ;

1. The expression of EGFR mRNA was increased application-time dependently.
 - a. Day 1 : mild expression on the basal and spinous cell layers
 - b. Day 2 : moderate expression on the whole layers
 - c. Day 3 : severe expression on the basal and spinous cell layers
 - d. Day 7 : severe expression on the whole layers
2. The expression level of EGFR mRNA in the pressure and tension sides were similar during the whole period of experiment except seven day application at which the cornified layer of the tension side showed moderate expression.
3. Removal of the appliance after 7-day force application lowered the level of EGRF mRNA expression. It was returned to the mild and control (rare) level at three and seven days after the removal, respectively.

In conclusion, EFGR mRNA was increased by the experimental tooth movement on the rat ginigval epithelium. Up-regulation of EGFR mRNA in the gingival epithelium can be regarded as responses to the possible changes caused by the physical steresses to the oral environment to maintain the homeostatic conditions of the periodontium.

KOREA. J. ORTHOD. 1998 ; 28 : 1-15

※ **Key words** : epidermal growth factor receptor(EGFR), gingival epithelium, experimental tooth movement, homeostasis