

악안면 동통환자의 진단과 치료

2) 전기침술자극과 약물을 이용한 비정형성 안면동통의 치료

최 중 훈

연세대학교 치과대학 구강내과학교실

〈개 요〉

간혹 치과에 내원한 환자에게 관련 치과치료시 치료 중이나 치료후에 악안면과 관련된 생각치 않은 증상으로 환자나 의사를 당혹스럽게 하는 질병중의 하나는 비정형성 치통이다. 지난호에서 살펴본 악관절의 동통은 치과치료 과정과 어느정도 연관성을 찾을수 있는 점에서 비교적 진단이나 치료계획을 세우기가 용이하나, 비정형성 치통의 경우 정확한 원인이나 증상과 관련된 진단 및 치료를 찾아내기가 어려울뿐만 아니라 대부분의 환자들은 이러한 통증이 관련 치과치료에서 오는 것이라고 믿기 때문에 치과의사에게 또다른 치료를 요구하거나 치료에 대한 불신을 갖게 된다.

현재 이와같은 비정형성 동통들에 대한 원인이나 치료법에 대하여는 아직 정확하게 밝혀진 바 없으나, 관련 증례의 진단 및 치료과정을 통하여 이에 대한 관리 방법에 대하여 알아보고자, 이번호에서는 전기침술자극과 약물을 이용한 비정형성 안면동통의 치료에 대한 내용을 살펴봄으로써 진료에 도움이 되고자 한다.

52세 여자환자가 6개월전 개인치과에서 중증도의 치아우식을 갖는 하악 우측 제3대구치를 발치한후 약 일주일후부터 상하악 우측 구치, 구각부, 협부, 코옆부위 및 귀밑과 눈주위에 따끔거리거나 쑤시는듯한 통증을 호소하고 특히 야간에 증상이 심해진다고 호소하였다. 이에 담당치과의사에 의해 약 2주간 구강내 세척 및 구강양치액의 사용과 항생제, 소염제등을 처방받고 복용하였으나 증상이 소멸되지 않고 계속적으로 동통과 불편감을 느껴 이를 해결하고자 본과에 내원하였다. 과거 치과치료와 관련된 병력을 조사한 결과 약 10여년전에 하악 좌측 제3대구치를 발치한 적이 있으나 특기할 병발증을 경험하지 않았다고 하였고, 3년전 동측 제1대구치에 아말감 충전치료를 받았으나 특기할 불편감이 없었고 치주상태도 비교적 양호한 상태였다. 단지 근래들어 생활에 신경을 많이 쓰는 것으로 인해 전신상태가

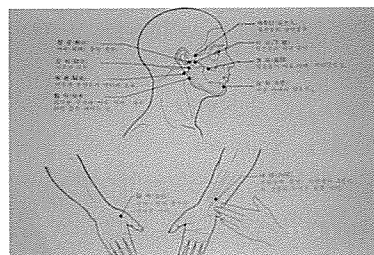
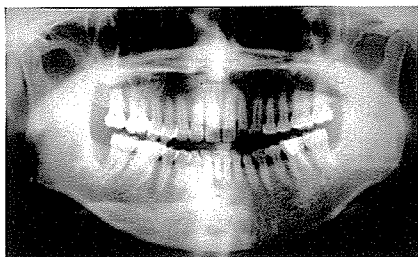


그림 1. 특기할 구강병소를 보이지 않는 Panoramic view와 안면의 동통에 주로 사용되는 경혈점.
- 대부분 발통점과 일치함(안면부)

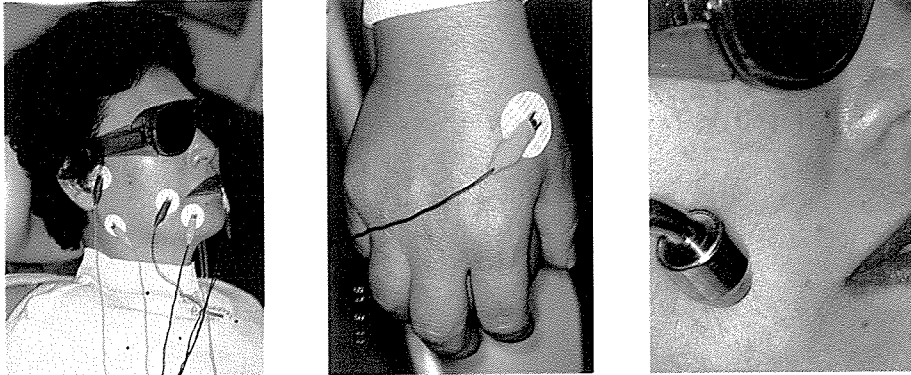


그림 2. 안면부와 손의 합곡 경혈점의 전기침술자극과 발통점의 저출력레이저의 조사

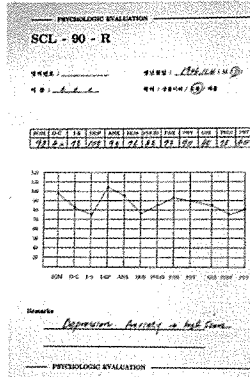


그림 3. 간이인성검사(SCL-90) 설문과 우울, 건강 염려, 불안 정도가 비교적 높게 나타난 결과

좋지 않다고 조사되었다. 이에 본과에서는 현재의 증상을 비정형성 치통(Atypical odontalgia)으로 진단하고 약물요법과 전기침 자극요법(Electrical Acupuncture Stimulation Therapy ; EAST) 및 저출력 레이저(Low Level Laser Therapy)를 이용한 치료를 시행하였다.

< 임상 검사 >

1. 치아 및 치주검사

대상: 상하악 우측 구치부 치아 및 치주

하악 우측 제 1대구치의 아말감 충전물과 미약한 협부 치은퇴축(약1mm)이 보이는 것 외에 특기할 치아우식증이 존재하지 않음.

타진, 온냉검사, 동요도 검사에 이상반응 없음

치주낭 측정에도 정상 범위를 보이고 있음

2. 촉진검사(Palpation)

우측 교근부, 구각부, 권골부의 촉진시 간헐적으로 통증을 느끼고 예민함을 보임.

3. 악관절관련검사(기능, 저작, 연하 및 교합검사)

특기할 관련증상 및 병변을 관찰할 수 없음

< 방사선 검사 및 기타검사 >

1. Panoramic view(FCR), Occlusal, Periapical view 상에 특기할 치아우식이나 치주질환 소견을 관찰할 수 없었으며 하악 우측 제3대구치 발치와의 치유도 양호하

며 관련 하치조 신경에도 특기할 손상이나 병변의 소견을 관찰할수 없었으며 상악동염의 소견도 관찰할수 없었음.

2. 일반혈액검사, 혈액화학검사 및 소변검사 : 특기할 병적 소견 없음
3. 간이인성검사(SCL-90) : 우울, 건강염려증, 불안척도가 높게 나타남

〈진 단〉

비정형성 안면통 및 치통(Atypical facial pain & odontalgia)

감별진단 : 삼차신경통(Trigeminal neuralgia)

〈치료 및 경과〉

1. 주의사항 지도(온습포사용, 동통유발자극을 피할것, 긴장완화등)
2. 약물요법
Etravil®(Amitriptyline) 10mg을 하루 1회 복용
3. 전기침 자극요법(EAST)과 저출력 레이저(Low Level Laser Therapy)

환자가 동통을 느끼는 발통점(구각부, 하순하방부)과 경혈점(근취혈-하관, 협거점과 원취혈-합곡점)에 EAST를 이용하여 적외선광 하에 Pulse rate 2 Hz, Constant(X1) mode로 약 30분간 전기침술자극을 주었고 이후 저출력레이저를 조사하였다. 이를 2일 간격으로 시행하였으며 3회째 내원시에는 통증의 강도와 빈도가 많이 줄었다고 하였으며, 이후 4회정도 반복한 결과 특기할 동통이나 불편감이 완전히 해소되었다고 하였다. 이후 약 1개월후에 검진한 결과 재발이나 특기할 불편감을 느끼지 않았다고 하여 치료를 종결하였다.

〈고 찰〉

본환자의 경우는 평상시 성격이 예민한 편이고 건강에 대한 염려도 매우 높고 긴장을 잘하는 정신적, 정서적 상태를 가지고 있었으며, 치과치료시 많은 긴장을 하였다고 하였다. 구강내에 특별한 병적소견이 없었으며 감

각소실도 없고 다른 신체징후도 나타나지 않았으며 안면부, 악골, 신경계의 어떤 이상도 발견되지 않았다. 이렇듯 비정형성 동통은 자발적으로 나타나거나 안면, 치아, 치은의 손상이나 수술후에 나타날수 있으며, 원인을 제거하여도 통증은 지속되는 경우가 많다. 대부분의 연구에 의하면 남성보다 여성이 높은 발병율을 보이며 심리학적인 연구에서는 우울과 불안이 많이 나타난다고 보고되었다. 본 증례에서도 간이인성검사 결과, 우울, 건강염려증, 불안 정도가 높게 나타났다. 이에 항우울제로서 소량으로 투여시 긴장성 두통이나 비정형성 동통에 효과를 보이는 Etravil®(Amitriptyline) 10mg을 투약하였으며, 동통 완화 효과가 있는 저출력 레이저를 이용하여 발통점에 조사하였다. 이와 더불어 악안면 관련 동통에 효과가 있는 전기침술자극기를 이용한 치료를 적용하였다. 현재까지 알려진 바로는 침술은 인체의 항우해수용계(antinociceptive system)를 이용하여 동통의 감지를 감소시킨다. 경혈점 또는 발통점을 자극하면 구심성 개재 뉴런(afferent interneuron)을 역치하 자극(subthreshold stimuli)으로 채워 동통감각을 감소시키는 엔돌핀(endorphins)을 유리하여 유해자극의 전달을 효과적으로 차단하여 동통을 감소시킨다. 특히 TENS와 달리 다소 높은 전류(30-80mA)를 저주파(1-4Hz)로 침이나 전극을 경혈에 자입 또는 부착하여 흘러넘으로써 높은 효과를 얻을수 있다. 침술이나 EAST에 의한 치료 효과는 진통효과, 마취효과, 혈액순환개선효과, 소염효과, 마비개선효과 중 여러가지 효과가 보고되므로 동통에 가까운 불편감 즉, 중압감, 결림, 국소적 근피로 등이 적응증에 해당된다. 급성동통, 예를들어 수술후 동통, 발치후 동통, 근관치료후 동통, 외상에 의한 동통 등에서는 진통제의 투여를 감소시킬 수 있으며 안면통, 두통, 경부통, 근막동통 등과 같은 만성동통에도 역시 사용될수 있다. 이와같이 비정형성 동통과 같은 원인불명의 통증은 항우울제와 같은 약물의 투여로도 어느정도 개선의 효과가 나타나며 경우에 따라 전기침술자극이나 저출력 레이저의 적용은 사용방법이 비교적 간단하고 안전하여 통증치료에 도움이 되는 치료법의 하나라고 할수 있으므로 임상에서 적용해 볼만한 가치가 있다.