

# 치아의 재성형(reshaping)

부교수 조영곤

조선대학교 치과대학 보존학교실

일반적으로 치과적인 치료는 치아를 삭제하여 수복재나 보철물을 이용하여 수복하는 것으로 생각하기 쉽다. 그러나 몇가지 임상적인 경우에는 수복물을 이용하지 않고 치아를 재성형해 줌으로써 치료를 마칠 수 있다.

전치 절단부의 미약한 파절, 교모 또는 전치부 특히 상악중절치의 길이 차이 등에 의한 심미적인 문제점은 단순히 치아를 삭제하고 광택(polishing)을 내는 방법을 이용하여 개선할 수 있다.

먼저 치아를 재성형하기전에 치아의 모양에 어떤 변화가 일어날 것인가에 대해 환자에게 충분히 설명을 해주어야 한다. 즉, 다른 환자를 치료하였던 사진이나 진단모형을 이용하거나 또는 환자의 치아에 직접 수성펜으로 삭제할 부위를 그려주어(사진 2) 환자가 치아의 개선된 상태를 이해할 수 있도록 한다.

상악전치의 모양은 일반적으로 남성에 있어서 절단면이 수평으로 되어있고, 절단부의 embrasure가 막혀있으며, 치아가 각을 이루지만(그림 1), 여성의 경우에 있어서는 절단부의 embrasure가 열려있고, 치아가 각을 이루지 않고 둥근 선으로 이루어져 있으며, 특히 측절치는 인접치에 비해 짧은게 특징이다(그림 2). 이와같이 치료하기전에 술지는 성별에 따른 치아의 모양을 감안하고, 또한 환자의 전체적인 치아의 모양을 면밀히 평가하여 치아를 재성형하여야 한다.

## ■ 치아의 재성형과정

1. 치아를 약간 삭제하므로 국소마취는 하지 않아도 된다.
2. 수성펜을 이용하여 전치의 순면 절단부에 삭제할 부위를 표시한다(사진 2).
3. 고속의 diamond bur나 stone을 이용하여 치아를 삭제(성형)한다(사진 3).
4. 저속의 Sof-Lex discs로 삭제된 부위를 세심하게 마무리하고 광택을 낸다.

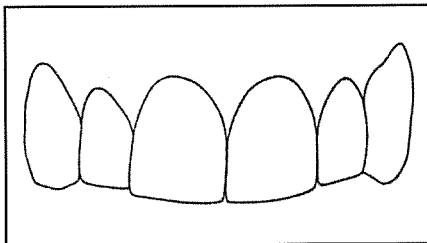


그림 1. 남성의 상악 전치모양

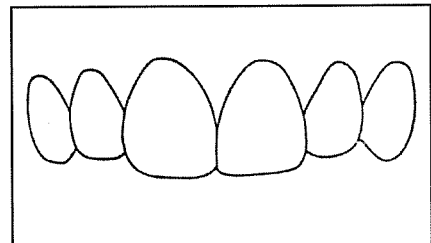


그림 2. 여성의 상악 전치모양

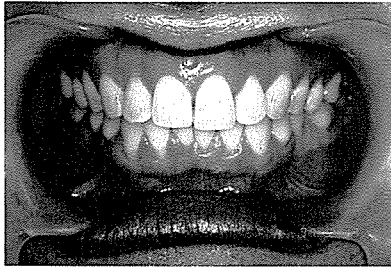


사진 1. 재성형하기 전의 사진으로 상악 중절치의 길이 차이를 나타내고 있다.

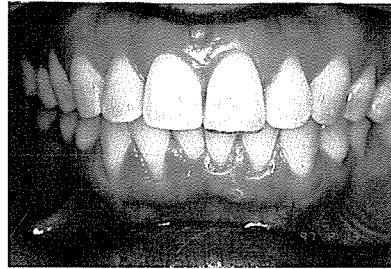


사진 2. 수성펜으로 상악 좌측중절치의 순면 절단부에 재성형할 부위를 표시한다.

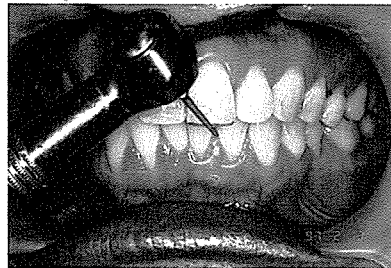


사진 3. 고속의 diamond bur로 상악 좌측 중절치의 절단면을 재성형한다.

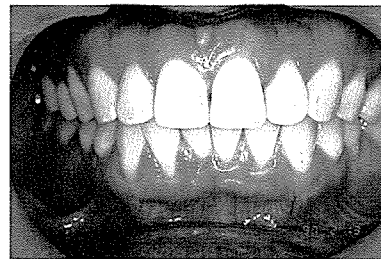


사진 4. 재성형후의 사진으로 상악 중절치의 길이 차이를 개선하였다.