

## 척수 압박을 동반한 제 3 요추의 골연골종 - 1례 보고 -

서울위생병원 정형외과

김형석 · 홍기도 · 하성식 · 이선우

-Abstract-

### Osteochondroma of the 3rd Lumbar Spine Causing Spinal Compression - A Case Report -

Hyung Seok Kim, M.D., Ki Do Hong, M.D.,  
Sung Sik Ha, M.D. and Sun Woo Lee, M.D.

*Department of Orthopaedic Surgery, Seoul Adventist Hospital, Seoul, Korea.*

One of the most common benign tumors of bone is the osteochondroma which is a cartilage-capped bony projection on the surface of a bone. It may occur in any bone that has been formed from cartilage, but the most common locations are the long bone at the metaphyseal region of the most active growth cartilage, that is, the lower end of femur, the upper end of the tibia, and the upper end of the humerus. Other bones often involved are the ilium, scapula, fibula, and phalanges of hands and feet. But, the vertebral column is very rare location for osteochondroma. Only one case of osteochondroma involving the lumbar spine has been previously reported in Korea. We report an unusual case of osteochondroma arising from the left lamina and inferior articular process of the 3rd lumbar spine causing spinal cord compression.

**Key Words** : Osteochondroma, Lumbar Spine.

---

※ 통신저자 : 홍 기 도  
서울특별시 동대문구 휘경2동 29-1  
서울위생병원 정형외과

## 서 론

골연골증은 골연골성 외골종이라고도 부르며, 골의 외부면에 위치한 연골모로 싸여 있는 골성 용기를 말하는 것으로 가장 흔한 양성 골 종양이다<sup>9,15,18)</sup>. 정확한 발생기전은 아직 밝혀지지 않았으나<sup>9,12,15,18)</sup>, 연골에서 발생하는 모든 골조직에서 생길 수 있으며, 가장 흔히 발생하는 부위는 슬관절 주위와 상완골의 근위부등 장관골의 골간단부이며<sup>9,15,18)</sup>, 척추에서는 아주 드물게 발생한다<sup>5,7,9,10)</sup>. 이 종양은 얇은 섬유성 막으로 덮인 연골층과 정상골층 등으로 구성되어 있으며, 연골내골화작용에 의해서 성장하며, 일반적으로 성장판이 닫힌 후에는 이 종양의 성장도 대개 정지해서 연골모는 골에 의해 덮이며 거의 전부 위축되지만 남은 연골은 성인에서도 보인다<sup>9,15,18)</sup>.

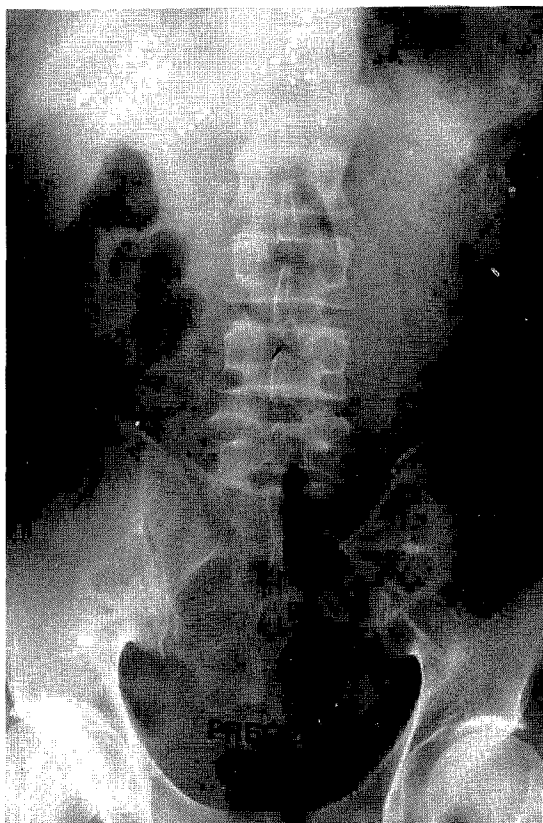
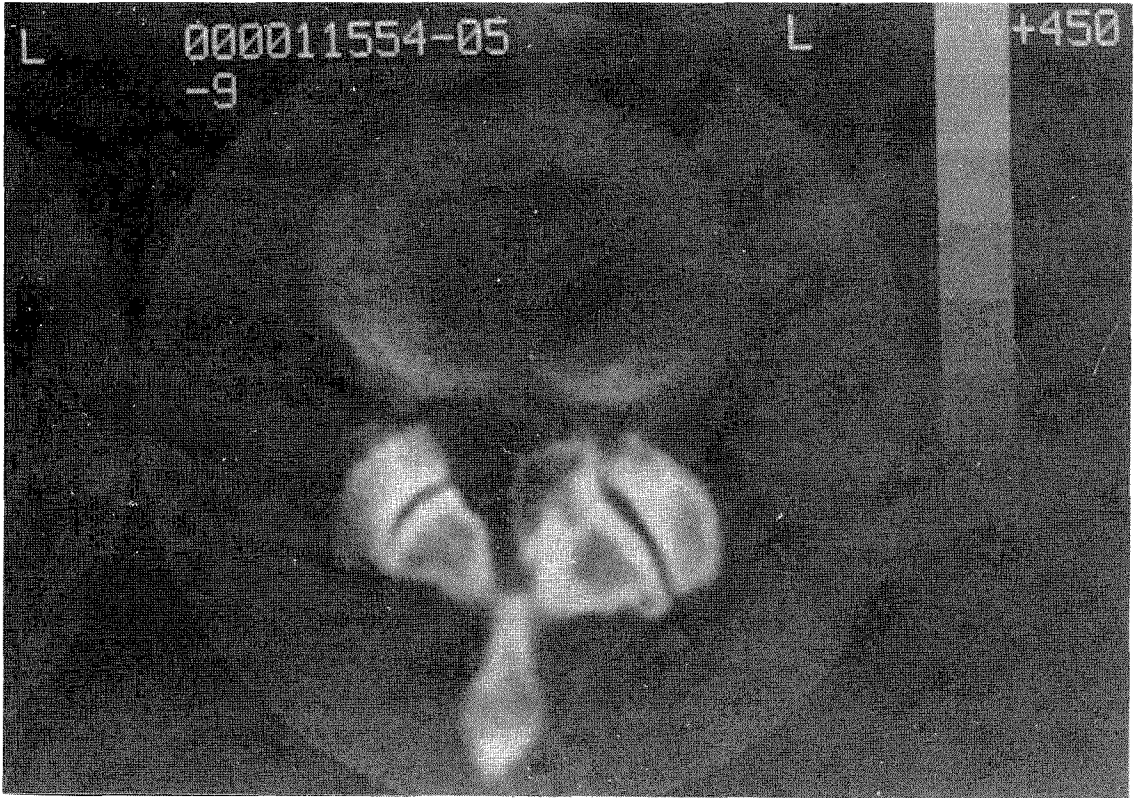

Fig. 1. Preoperative films showing sclerotic and hyperostrophic bony mass on the left lamina and inferior articular process of the 3rd lumbar spine.

저자들은 제 3 요추의 추궁관과 하 관절돌기에서 발생해 척수 압박을 일으킨 골연골종 1례를 경험하고 그 발생 부위의 희귀함에 비추어 문헌 고찰과 함께 보고하는 바이다.

## 증 례

49세된 남자 환자로써 요통과 좌측 대퇴부와 하퇴부로의 방사통을 주소로 본원에 입원하였다. 가족력상 특이소견은 없었으며, 과거력상 30년전 결핵을 진단 받고 치료받은것 이외의 특정 질환이나 수술, 외상의 병력은 없었다. 현 병력은 5년전부터 시작된 요통과 그 후 간헐적으로 요통이 있어 보존적 요법으로 치료하였으며, 내원 4주전부터는 요통의 악화 및 좌측 하지로의 방사통이 나타났으며, 보행시 통증이 악화되었다. 이학적 검사상 요추부 및 좌측 둔부에 압통이 있었으며, 하지 직거상 검사에서 좌측 45도의 제한이 있었으며, 근력 약화의 소견은 없었으나, 좌측 대퇴부위에 감각 이상의 소견을 보였다. 단순 방사선 소견상 요추부 전후면 사진에서 전반적으로 특별한 퇴행성 변화의 소견은 보이지 않고, 제 3 요추의 좌측 추궁관과 하 관절 돌기부위에 경화·비후성 종물의 음영을 보였다(Fig. 1). 골주사상에서는 특별한 소견이 없었으며, 요추부의 전산화 단층 촬영상에서도 제 3 요추의 좌측 추궁관과 하 관절 돌기로부터 경화, 비후성 종물이 좌측 척추관내로 돌출된 양상으로 척수를 압박하는 소견을 보였고, 후관절면은 잘 유지되어 있었으며, 탈출된 추간관은 보이지 않았다(Fig. 2) 치료는 후방 도달법에 의한 제 3 요추의 좌측 추궁관 과 하 관절 돌기 절제술을 시행하고, 척추경 나사못을 이용한 후외방 고정술 및 후방 장릉골 골이식을 실시하였다(Fig. 3). 수술 소견상 종물은 황색 인대와외의 경계가 비교적 명확하여, 황색 인대로부터 쉽게 좌측 추궁관, 하 관절 돌기와 함께 제거해 낼 수 있었으며, 황색 인대는 종양에 의해 압박되어 얇아져 있었다. 적출된 종물은 부분적으로 회백색의 연골로 덮혀있고, 불규칙한 표면의 돌출된 골 조직으로, 크기는 장직경이 약 2.5cm 정도였다(Fig. 4). 현미경적 소견은 표면의 연골모는 부분적으로 위축된 소견을 보이고, 표면이 불규칙하고, 초자양 연골세포로 구성되어 있으며, 연골세포는 수가 적고, 때로는 이핵성 연골



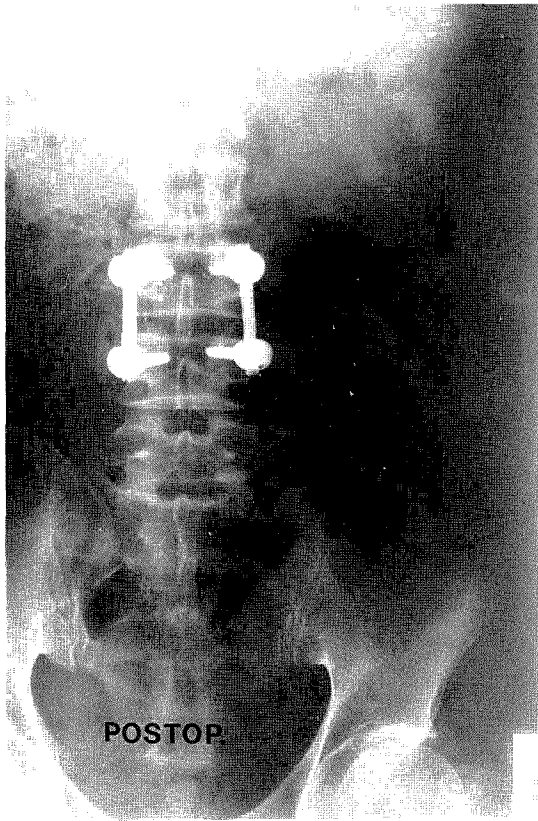
**Fig. 2.** Lumbar spine CT showing protruded bony mass density from the left lamina and inferior articular process of the 3rd lumbar spine causing spinal cord compression.

세포가 소외에서 나타나며, 기질의 섬유화, 석회화된 연골과 무세포성 석회화 부스러기가 병소 내부의 심부에 나타나는 등 변성의 소견은 있었으나, 악성변화에 동반되는 비정형성상은 없었다. 또한 연골모는 밑에 있는 골소주를 덮고 있으며, 골소주 사이에는 지방골수 및 조혈성골수가 관찰되었으며, 연골모와 골소주 조직 경계면에 연골내 골화의 소견을 보였다 (Fig. 5). 이상의 소견으로 골연골종으로 진단하였으며, 종양적출후 10개월간 추시결과 환자의 증상은 일상생활에 지장이 없을 정도로 매우 호전되었으며, 계속 추시 관찰중이다.

## 고 찰

골연골종은 가장 흔한 양성 골 종양으로, 연골에서 형성되는 모든 골 조직에서 발생할 수 있다고 하나, 주로 대퇴골 원위부, 경골 근위부 및 상완골 근위부 등 장관골의 골간단에서 호발한다<sup>9,15,18)</sup>. 척추에

서 발생하는 경우는 매우 드물어서, 1907년 Oschner<sup>13)</sup>가 처음으로 보고한 이후, 1991년 Huvos<sup>9)</sup>는 323례중 5례, 1992년 Schajowicz<sup>15)</sup>는 965례중 12례가 척추에서 발생하였다고 하였으며, 1996년 Unni<sup>18)</sup>은 11,087례의 골종양중 748례가 고립성 골연골종이었으며, 이중 19례가 척추에서 발생하였다고 했다. 요추에서 발생한 예는 문헌상 약 13례가 보고되고 있고<sup>1,4,6,7,17)</sup>, 국내에서는 1990년 임 등<sup>11)</sup>이 1례를 보고하였다. 척추에서는 이차 골화 중심부근이나 극돌기의 끝부분, 추궁, 경부 및 늑골 척추관절에서 주로 생기며<sup>4,6,9,10,17)</sup>, 발생연령은 소아기나 청소년기 그리고 심지어는 신생아나 유아기와 같은 젊은 연령에서 발생하나, 증상이 없어서 주로 10대에서 발견되고, 골단판이 폐쇄된 후에는 종양의 성장은 드물다고 한다. 성별로는 남자에서 약간 많이 발생한다는 보고<sup>9,15,18)</sup>가 많으며, 발생기전은 1891년 Virchow<sup>19)</sup>가 원발조직에서 분리된 골단판 연골에서 발생한다는 가설을 발표한 이후로, 골막에



**Fig. 3.** Postoperative films showing removed bony mass with left lamina and inferior articular process, and Diapason instrumentation.

서 발생하거나 또는 1920년 Keith<sup>11)</sup>는 정상적으로 골단판 연골을 둘러싸고 있는 골막 낭대(perioosteal cuff, ring)의 결손부위에서 발생한다고 했다. 1968년 D'Ambrosia 와 Ferguson<sup>5)</sup>은 토끼의 골단판 연골을 이식하여 인위적으로 골연골종을 유발시켰으며, 1983년 Milgram<sup>12)</sup>은 골연골종에서 골막 낭대의 결손부위를 예증하는 등 여러 가설들이 있으나 아직 정립된 설은 없다. 임상적인 증상은 일반적으로 없으며, 근육, 건, 신경등 주위 연부조직에 자극 혹은 압박, 종양경부를 통한 골절, 병소주위의 점액낭 염증, 가성동맥류의 형성 및 파열<sup>8)</sup>등으로 동통이 있을 수 있다. 척추에서 발생한 골연골종은 후만증이나 전방전위증을 유발하거나<sup>3)</sup>, 척추 압박 증후군이 유발되며<sup>4, 10, 17)</sup>, 제 2 경추의 치상돌기에서 발생한 경우는 급사를 일으킨 보고도 있다<sup>19)</sup>. 방사선 소견으로는 인접 관절로부터 멀어지는 골간단의 골

돌출물, 원발골의 피질골이 종양골의 피질골로의 병변의 확대(flare), 원발골과 종양골의 해면골이 혼합되는 양상을 볼 수 있다. 육안적으로는 매우 다양한 크기로 나타나며, 정상골의 골막과 연결된 얇은 섬유성 막으로 덮혀있는 유병 또는 무병의 형태로 돌출된 종양으로, 이를 제거하면 대개 수mm 두께의 연골모가 부분적 또는 전체적으로 덮혀있다. 현미경적 소견으로는 가장 바깥층은 주위 정상 골막과 연결되는 얇은 섬유성 막으로 구성되고, 그 안쪽으로는 초자양 연골 세포로 구성된 연골모층으로, 작고 단일 핵을 가진 연골 세포가 많고, 소와안이나 덩어리져서 수직으로 배열되어 있으며, 종종 이핵성 세포가 나타나기도 하며, 기저면에서는 성장판이 폐쇄되기전에는 연골내 골화 소견을 보여 정상 성장판과 유사한 모습을 보인다. 골연골종은 연골모 내부에서 연골내 골화 현상에 의해서 성장하므로 젊을수록 두껍고 규칙적이나, 성장판이 폐쇄된 후에는 점차 얇아져서, 골에 의해 덮여 거의 전부 위축되지만 남은 연골은 성인에서도 보인다. 가장 심층은 원발골의 골수와 연결되는 골소주로 구성되며, 골소주사이로 지방성 골수 또는 조혈성 골수의 소견을 보인다. 악성전환은 약 1%에서 생길 수 있다고 하며<sup>9, 15, 18)</sup>, 대개는 연골육종으로 이행하고 드물게 골육종으로 발생하였다는 보고도 있다<sup>2)</sup>. 악성전환을 의심할 수 있는 소견은 ①성인에서 연골모의 두께가 1~2cm이상으로 두껍고 양성변화를 보일 때, ②성장이 끝난 성인에서 종양의 크기가 갑자기 증가하고 동통이 있을 때, ③방사선상 광범위한 석회화 및 불규칙상을 보일 때라고 한다<sup>1, 2, 9, 15, 18)</sup>. 감별 진단으로는 말초성 연골육종, 피질골 근접 골육종과 같은 악성 종양, 골화성 근염이 있고<sup>9, 18)</sup>, 척추에서는 퇴행성 변화로 주로 상 관절 돌기의 전내측에서 생기는 골극<sup>16)</sup>등이 있다. 치료는 고립성이고 증상이 없는 경우는 관찰하는 것이 원칙이나, 수술적제거의 적응이 되는 경우는 ①외관상의 이유, ②크기의 증가로 인한 동통·변형·기능 장애, ③종양경의 골절 및 활액낭 형성에 의한 동통, ④혈관의 파열 및 가성 동맥류 형성, ⑤신경을압박하는 경우, ⑥최근에 성장이 증가한 경우, ⑦방사선상으로 악성 전환이 의심될 때, ⑧진단이 모호할 때라고 하며, 수술시에는 반드시 골막, 연골모를 포함하여 병소를 광범위하게 절제하여야 재발을 막을 수 있다<sup>1, 9, 15, 18)</sup>.




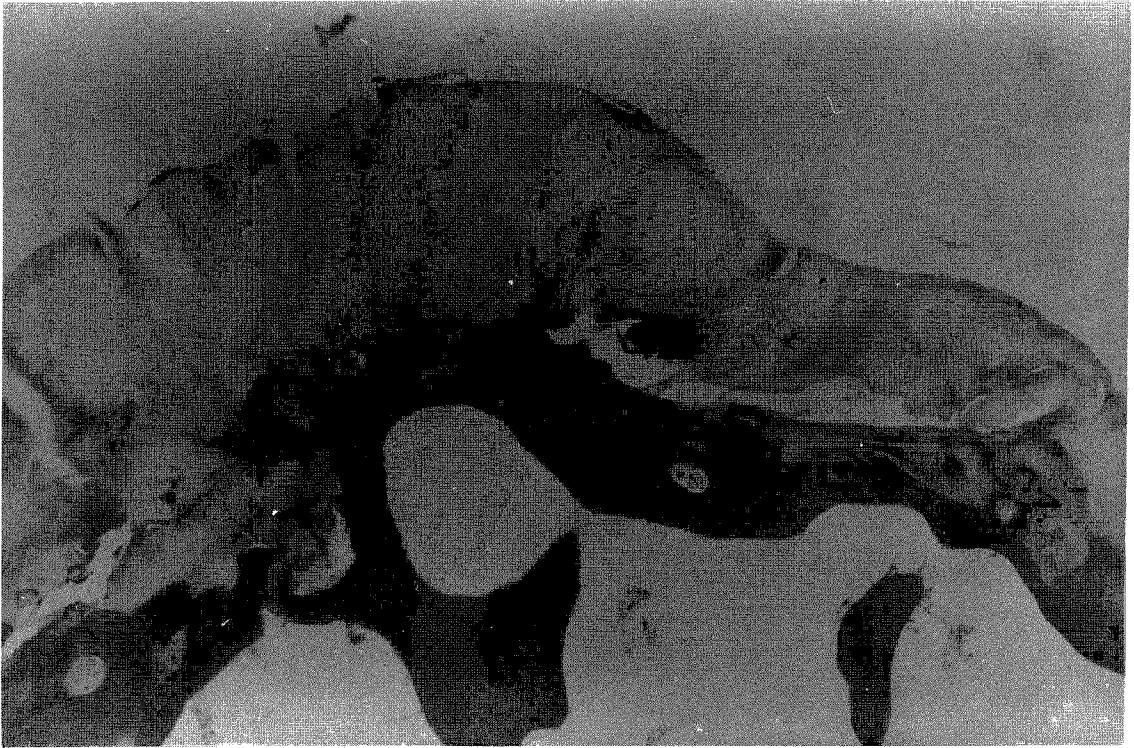
Fig. 4. Photograph of the specimen showing irregular, lobulated surface of yellowish-white color and  $2.5 \times 2.0 \times 1.0$  cm in size.

## 요 약

본 서울위생병원 정형외과에서는 제 3 요추의 좌측 추궁판과 하 관절 돌기에서 발생하여 척수 압박 증상을 일으킨 골연골종 1례를 경험하였기에 문헌고찰과 함께 보고하는 바이다.

## REFERENCES

- 1) 임수재, 김연일, 최창욱 : 요추에서 발생한 골연골종 치험 1례 보고, *대한정형외과학회지*, 25:597-601, 1990.
- 2) Anderson RL, Popovitz L and Li JK : An unusual sarcoma arising in a solitary osteochondroma. *J Bone Joint Surg*, 51:1199-1204, 1969.
- 3) Blaauw G : Osteocartilagenous exostosis of the spine. In : Vinken PJ and Bruyn GW ed. *Handbook of Clinical Neurology*. New York, American Elsevier Publishing Co Inc : 313-319, 1975.
- 4) Borne G and Payrot C : Right sided lumbosciatica due to a vertebral osteochondroma. *Neurochirurgie*, 22:301-306, 1976.
- 5) D'Ambrosia R and Ferguson AB Jr : The formation of osteochondroma by epiphyseal cartilage transplantation. *Clin Orthop*, 61:103-115, 1968.
- 6) Esposito PW, Crawford AH and Vogler C : Solitary osteochondroma occurring on the transverse process of the lumbar spine. A case report. *Spine*, 10:398-400, 1985.
- 7) Geschickter CF and Copeland MM : *Tumors of Bone*. 3rd ed. Philadelphia, JB Lippincott Co : 37-56, 1949.
- 8) Hershey SL and FT : Osteochondroma as a cause of false popliteal aneurysms. Review of the literature and report of cases. *J Bone Joint Surg*, 54-A:1765-1768, 1972.
- 9) Huvos AG : *Bone Tumors*. 2nd ed. Philadelphia, WB Saunders Co : 253-264, 1991.
- 10) Karian JM, DeFilipp G, Buchheit WA, Bonakdarpour A and Eckhardt W : Vertebral osteochondroma causing spinal cord compression. Case report.



**Fig. 5.** Slightly lobulated cartilage cap (upper) with less cellular chondrocytes covers the underlying bony trabeculae and at the cartilage-bone interface, endochondral ossification is present. (H-E,  $\times 40$ ).

*Neurosurg*, 14:483-484, 1984.

- 11) Keith A : Studies on the anatomical changes which accompany certain growth disorders of the human body. *J Anat*, 54:101-115, 1920.(Quoted from No. 12)
- 12) Milgram JW : The origins of osteochondromas and enchondromas. A histopathologic study. *Clin Orthop*, 174:264-294, 1983.
- 13) Oshsner EH and Roghstein T : Multiple exostoses, including an exostosis within the spinal canal with surgical and neurological observations. *Ann Surg*, 46:608-616, 1907.(Quoted from No.6)
- 14) Rose EF and Fekete A : Odontoid osteochondroma causing sudden death. Report of a case and review of the literature. *Am J Clin Pathol*, 42:606-609, 1964.
- 15) Schajowicz F : *Tumors and Tumorlike Lesions of Bone*. 2nd ed. New York, Springer-Verlag : 160-170, 1994.
- 16) Taylor JR and Twomey LT : Age changes in lumbar zygapophyseal joints. Observation on structure and function. *Spine*, 11:739-745.
- 17) Twersky J, Kassner EG, Tenner MS and Camera A ; Vertebral and costal osteochondroma causing spinal cord compression. *Am J Radiol*, 124:124-128, 1975.
- 18) Unni KK : *Dahlin's Bone Tumors*. 5th ed. Philadelphia, Lippincott-Raven : 11-23, 1996.
- 19) Virchow R : Ueber multiple exostosen mit vorlegung von Präparaten. *Klin Wochenschr*. 28:1082, 1891.(Quoted from No.3)