

동결보존된 부고환 정자로 ICSI 기술 후 수정된 수정란의 동결보존 및 배아이식에 의한 임신 1례

서울대학교 의과대학 산부인과학교실, 인구의학연구소*

문신용 · 이희선 · 김희선* · 류범용* · 방명걸* · 오선경* 서창석 · 김석현
최영민 · 김정구 · 이진용

A Case of Pregnancy from Cryopreserved Embryos following ICSI with Frozen-Thawed Epididymal Sperms

S.Y. Moon, H.S. Lee, H.S. Kim*, B.Y. Ryu*, M.G. Pang*, S.K. Oh*,
C.S. Suh, S.H. Kim, Y.M. Choi, J.G. Kim and J.Y. Lee

Department of Obstetrics and Gynecology, College of Medicine, Seoul National University,
Institute of Reproductive Medicine and Population* Medical Research Center,
Seoul National University, Seoul, Korea

= Abstract =

This case report describes the pregnancy following the transfer of cryopreserved embryos generated from intracytoplasmic sperm injection (ICSI) using frozen-thawed sperm obtained by microepididymal sperm aspiration (MESA) in patient with congenital absence of the vas deferens (CAVD).

Key Words: MESA, ICSI, Azoospermia, Cryopreservation, Pregnancy

서 론

최근에 MESA (microsurgical epididymal sperm aspiration)와 TESE (testicular sperm extraction) 후 ICSI (intracytoplasmic sperm injection)를 시행하는 방법이 소개됨에 따라 폐쇄성 무정자증 환자의 치료에 획기적인 발전이 있었다. 고환내 정자생성에 이상 질환이 있는 경우, 치료가 어렵지만 부분적인 폐쇄가 있는 폐쇄성 무정자증의 경우에는 여러 가지 미세외과적 조작을 하여 그 이상을 교정할 수 있었다. 그러나 정관의 선천성 결손에 의한 무정자증의 경우에는 외과적으로 그 교정이 불가능하여 문제점으로 지적되어 왔다. Temple-Smith 등에 의하여 1985년에 부고환에서 외과적으로 채취한 정자를 이용한 시험관 아기 기술에 의하여 첫 임신이 보고된 이후, 부고환에서 채취

한 정자로 체외수정기술이 시행되었으나 수정률이 낮고 임신율도 10% 내외로 낮은 것이 문제점으로 지적되었다. 1992년에 Palermo 등은 이런 경우 ICSI를 시도하여 심한 남성 불임의 치료에 큰 성과를 거두었다. 그러나 과배란 유도를 할 때마다 정자 채취를 위하여 이런 외과적 기술을 반복하는 것이 번거로우므로 정자의 동결 보존술을 이용하여 기술의 반복을 감소시킬 수 있었다 (Devroey *et al.*, 1995). 1996년 손 등은 MESA로 얻은 정자를 동결 보존하여 ICSI 기술 후 3주기 중 1예에서 임신에 성공한 것을 보고한 바 있다.

이에 저자들은 최근 MESA로 얻은 정자를 동결 보존하여 ICSI로 수정시킨 수정란을 다시 동결보존, 융해 후 배아이식을 실시하여 임신에 성공한 1례를 경험하였기에 문헌 고찰과 함께 보고하는 바이다.

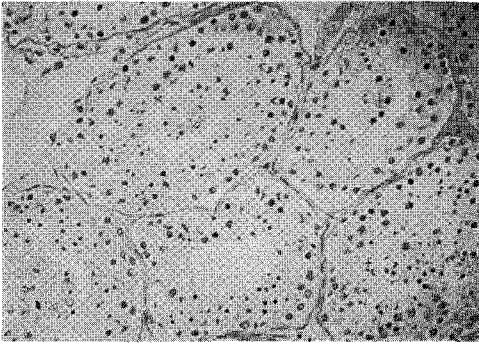


Fig. 1. Poor grade spermatogenesis are shown in testicular tissue (<20 spermatids/tubule) ($\times 200$).

증 례

26세의 여성이 원발성 불임증을 주소로 서울대학교병원 산부인과 외래를 방문하였다. 월경력상 월경 주기는 30~45일로 불규칙하였고 결혼 후 1년 이후에도 임신이 되지 않아 타병원에서 불임 검사를 실시하였다. 환자의 자궁 난관 사진 소견은 정상이었으며 배란 장애가 있었다. 정액 검사상 무정자증이었으며, 고환 생검을 하여 정자의 존재는 확인되었다. 부인의 호르몬 검사에서는 LH 2.98 mIU/ml (0.4~5.7), FSH 4.39 mIU/ml (1.1~13.5), PRL 17.32 ng/ml (3.1~16.5), estradiol 41.61 pg/ml (44이하), testosterone 6.85 ng/ml (2.45~18.36)으로 프로락틴만 약간 상승된 소견을 보였다.

환자의 남편은 29세로 10년전 임질로 치료받은 병력이 있었으며 서울대학교병원 비뇨기과 외래를 방문하여 다시 정소생검을 하여 정세관 당 20개 미만의 spermatid가 관찰되며 다소 정자 생성이 위축된 소견을 보여 MESA를 권유받았다 (Fig. 1).

MESA를 결정하고 환자의 과배란유도를 시작하였다. 환자의 3일째 혈액 검사 소견은 LH 4.9 mIU/ml, FSH 6.2 mIU/ml, estradiol 22 pg/ml, TSH 0.94 IU/ml, prolactin 91.3 ng/ml이었다. Bromocriptin을 매일 2.5 mg 복용시켰으며 GnRH agonist와 FSH를 사용하여 장기 요법을 이용한 과배란 유도를 하였다. 월경 21일부터 GnRH agonist (Decapeptyl; Ferring, Malmo, Sweden)를, 월경 3일째부터 FSH (Metrodin; Serono, Switzerland)를 투여하였으며 월경 11일째 우성 난포의 크기가 18 mm, estradiol치가 2566 pg/ml로 hCG (Profasi; Serono,

Switzerland) 10000 IU를 투여하여 35시간 뒤 13개의 난자가 채취되었으며 11개가 metaphase II였다.

HCG 투여 당일에 MESA가 실시되었다. 경막의 마취하에 음낭 중앙선 절개 후 정소가 노출되었으며 정관으로 생각되는 구조물은 관찰되지 않았다. 선천성 정관 결손증 (congenital absence of vas deference: CAVD)으로 생각하고 원위부의 소통성이 없으므로 정자 채취만 실시하기로 하고 우측 부고환의 몸체를 절개하여 정액을 채취하였다. 채취된 정액에는 정자의 운동성이 30%였고 꼬리있는 정자는 40%였다. 채취된 난자와 MESA로 얻어진 정자를 ICSI로 수정시켜 7개의 수정란을 이식하였으며 이식시키고 남은 정자는 동결 보존하였다.

첫 번째 주기가 실패하여 같은 방법으로 실시한 두 번째 주기에서 18개의 난자가 채취되었으며 이 중 16개가 metaphase II였다. 전 주기에서 동결 보존한 정자를 해동시켜 ICSI로 수정시켰다. HCG 투여한 날 혈청 estradiol 치는 9057 pg/ml로 난소 과자극증후군을 의심하여 ET를 취소하고 14개의 수정란을 냉동 보존하였다. 환자는 난자 채취 4일 후 복부팽만과 하복부 불쾌감을 주소로 입원하였다. 입원 당시 초음파검사상 양측 난소가 8 cm 정도로 커져 있었고 복수가 관찰되어 중등도의 난소 과자극증후군으로 생각되었다. 입원 당시 검사 소견은 hemoglobin 12.9 g/dl, hematocrit 39.8%, 체중은 54.8 Kg, 복위는 83.5 cm였다. 20%인 혈청 알부민과 dextran을 투여하며 침상안정시켜 입원 후 6일째 증상이 호전되어 퇴원하였다.

3개월 후 Decapeptyl과 estradiol valerate를 이용한 동결 배아의 이식을 실시하였다. 월경 제 21일부터 배아이식하는 날까지 Decapeptyl 0.05 mg을 투여하였으며 estradiol valerate를 월경 제 3일부터 제 6일까지 2 mg, 제 7일부터 제 10일까지 4 mg, 제 11일부터 제 19일까지 6 mg, 제 20일후에 4 mg을 투여하였고 progesterone in oil (Progest; 삼일제약)을 월경 제 11일에 50 mg, 제 12일후부터 100 mg을 투여하였다. 7개의 수정란을 해동하여 이식하였으며 이 주기에서 임신이 되지 않아 두 번째의 동결 배아이식을 다음 달에 실시하였다. 7개의 배아가 이식되어 이식 후 11일째 β -hCG가 54로 측정되었으며 이식 후 3주째에 실시한 질식 초음파검사상 임신낭이 2개 관찰되었다. 이후의 초음파검사상 한쪽 임신낭에서는 fetal pole

이 계속 성장하였으나 다른 임신낭은 점점 축소되어 vanishing twin으로 생각되었다.

고 찰

선천성 정관 결손증 (congenital absence of vas deferens: CAVD)이나 수술로 교정할 수 없는 폐쇄성 무정자증은 정자 형성이 정상적으로 이루어지기 때문에 체외수정 기술을 위하여 외과적으로 정자를 채취하는 방법이 연구되었다. 1985년 MESA로 얻어진 부고환 정자로 체외수정을 실시하여 첫 임신이 보고되었고 (Temple-Smith *et al.*, 1985), 1990년에는 Silber 등에 의하여 이에 의한 첫 출생이 보고되었다. 이런 방법은 정관복원술의 실패나 부정관 폐쇄 등의 여러 가지 폐쇄성 무정자증에도 응용되었다.

그러나 이런 방법의 문제는 부고환 정자를 이용하여 통상적인 방법으로 체외수정 기술을 할 경우 수정률이 매우 낮다는 것이었다. 1994년 Silber 등은 수정률이 10% 이하, 임신율이 9% 이하라고 보고하였다. 부고환에서 채취한 정자는 환자에 따라 정자의 수가 다양하며 운동성과 형태가 불량하기 때문에 통상의 사정된 정자로 체외수정을 시행할 때보다 성적이 매우 불량하였다.

1994년 Palermo 등이 이런 문제점을 극복하기 위하여 부고환 정자의 체외수정 시에 ICSI를 이용하는 방법을 보고하였고, 이 방법에 대한 연구가 계속되어 수정률과 임신율이 일반체외수정술을 시행하였을 때보다 매우 개선되었다. 1995년에 Nagy 등은 부고환 정자로 ICSI를 이용한 체외수정술을 하여 43례에서 56%의 수정률과 30%의 임신율을 보고하였고 (Nagy *et al.*, 1995), Tournaye 등은 58%의 수정률과 35.7%의 임신율을 보고하였다 (Tournaye *et al.*, 1994). 또 ICSI를 시행할 때의 수정률과 임신율은 난자에 주입할 살아있는 정자만 존재한다면 정자의 수나 운동성에 영향을 받지 않는다고 보고되고 있다. (Hoshi *et al.*, 1995; 문신용 등, 1997; 문신용 등, 1996; 김석현 등, 1996). 국내에서는 손 등이 총 91주기에서 MESA로 얻은 부고환 정자를 이용한 ICSI로 69.5%의 수정률과 35.2%의 임신율을 보고하였다 (손일표 등, 1996). 최근에는 국소 마취로 간단히 실시할 수 있는 PESA (percutaneous epididymal sperm aspiration) 방법이 소개되어 많이 시행되고 있으나 부고환 미세조직의 파괴, 육아종 형성 등의

문제점이 제기되고 있다.

부고환에서도 정자를 채취할 수 없는 경우에는 고환조직으로부터 정자를 채취하여, ICSI를 이용하여 체외수정을 시도하게 되었다 (Devroey *et al.*, 1994). Nagy 등은 고환 조직의 정자를 이용하여 ICSI로 체외수정 기술을 시도하여 48%의 수정률과 39%의 임신율을 보고함으로써 부고환을 거치지 않은 미성숙 정자라도 ICSI를 이용하면 수정 능력이 있음을 증명하였고 (Nagy *et al.*, 1995), Devroey 등은 45.5%의 수정률을 보고하였다 (Devroey *et al.*, 1994).

고환 조직 정자 채취술 (TESE: testicular sperm extraction)은 MESA보다 수술 방법이 간단한 장점은 있지만 얻을 수 있는 정자의 양이 MESA의 경우보다 매우 적고, 고환 조직에 미치는 영향이 아직 알려지지 않은 단점이 있다. 또한 MESA의 경우에는 얻을 수 있는 정자의 양이 많기 때문에 수정 후 남은 정자를 동결 보존하여 다음 주기에 또 쓸 수 있는데 반하여 고환 조직 정자의 경우는 그 수나 운동성이 좋지 않아 동결 보존하기에 적당하지 않다. MESA로 얻은 후 동결 보존한 정자로 ICSI를 시행할 경우, 신선한 정자를 사용하였을 때와 수정률과 임신율은 유사한 것으로 보고되고 있다 (Holden *et al.*, 1997). 국내에서도 손 등이 동결 보존된 부고환 정자를 이용하여 ICSI로 체외수정 기술을 하여 3례 중 1례의 임신을 보고하였다 (손일표 등, 1997).

또 ICSI를 시행하여 많은 수정란이 얻어졌을 경우 다태아 방지와 누적 임신율의 향상을 위하여 동결 보존이 추천되고 있다. ICSI 후 동결 보존한 수정란을 융해하여 배아 이식한 결과 임신율은 동결 시기에 관계없이 비슷하며 일반적인 체외수정 방법에서 얻어진 수정란을 동결했을 때와 같은 임신율을 기대할 수 있다 (Van Steirteghem *et al.*, 1994). 수정란의 동결 보존 방법은 배아의 발생시기에 따라서 여러 가지 방법이 이용되어 왔으며, 전핵 시기 및 초기 배아의 경우에는 1,2-propanediol (PROH)이, 8세포기 배아의 경우에는 dimethyl sulfoxide (DMSO)가, 포배기 배아의 경우에는 glycerol이 많이 이용되고 있다. 사람의 전핵 시기의 배아를 동결, 융해한 후 이식하였을 경우, 19~39% (Cohen *et al.*, 1988; Fugger *et al.*, 1988), 2세포기 이후는 8~43%의 다양한 임신율이 보고되고 있다 (Quinn *et al.*, 1986; Demoulin *et al.*, 1991). 또한 포배기 배아의 경우에는 gly-

cerol을 이용하여 14~44%의 임신율이 보고되고 있다 (Cohen *et al.*, 1986; Hartshorne *et al.*, 1991).

ICSI와 부고환, 정소 정자의 채취술은 남성불임에 있어서 많은 문제를 해결하였으며 초기에 우려되었던 선천성 기형의 문제도 일반 체외수정 시술의 경우와 거의 다르지 않다는 것이 밝혀진 바 있다. 또한 얻어진 부고환 정자도 사정에 의하여 얻어진 정자와 마찬가지로 동결 보존을 할 수 있으며 이렇게 함으로써 환자에게 부담이 되는 외과적 시술의 횟수를 줄일 수 있다. 또한 ICSI 후의 수정란 역시 미세 조작술을 가하지 않은 경우와 마찬가지로 동결 보존을 할 수 있으며 융해 후 배아 이식할 경우 그 성적은 통상의 배아 이식술과 유사한 것으로 보고되고 있다 (Van Steirteghem *et al.*, 1994).

저자들이 보고한 증례는 MESA, 정자의 동결 보존, ICSI, 수정란의 동결 보존, 수정란의 융해 후 이식의 과정을 거쳐 임신에 성공하였으며 난자와 정자에 대하여 이런 일련의 조작을 한 후에도 수정과 임신이 성공적으로 이루어 진다는 지금까지의 연구 결과를 증명해 주는 예라 할 수 있다.

결 론

저자들은 본원 산부인과에서 MESA로 얻은 정자를 동결 보존하여 ICSI로 수정시킨 수정란을 다시 동결하여 융해, 배아이식하여 임신에 성공한 1례를 경험하였기에 문헌 고찰과 함께 보고하는 바이다.

REFERENCES

- 김석현, 정재훈, 이재훈, 서창석, 최영민, 신창재, 김정구, 문신용, 이진용, 장윤석: 체외수정시술시 난자의 수정률에 따른 임신율 분석에 관한 연구. *대한산부회지* 1996, 39(12), 2324-2332.
- 김선행: 남성 불임의 치료: 보조 수정술의 임상적 유효성. *대한산부회지* 1997, 40(1), 5-12.
- 문신용, 김석현, 김광례, 채희동, 이재훈, 정경남, 김희선, 서창석, 최영민, 김정구, 이진용: 남성인자 불임환자에서의 체외수정시술시 난자 세포질내 정자 주입술을 이용한 미세보조 수정술의 임상적 효용성에 관한 연구. *대한산부회지* 1996, 39(12), 2310-2323.
- 문신용, 김석현, 류범용, 오선경, 서창석, 최영민, 김정구, 이진용: 체외수정시술시 난자 세포질내 정자 주입술을 이용한 난자의 미세보조 수정술에 관한 연구. *대한산부회지* 1997, 40(6), 1117-1130.
- 손일표, 이유식, 서주태, 전진현, 박용석, 이호준, 강인수, 전종영: 부고환 및 고환정자를 이용한 세포질내 정자주입술. *대한산부회지* 1996, 39(7), 1325-1330.
- 손일표, 이호준, 김정욱, 박용석, 이유식, 홍재엽, 손일표, 전종영: 폐쇄성 정로장애로 인한 무정자증 환자에서 미세수술적 부고환 정자흡입술과 세포질내 정자주입술을 이용한 수정률 및 임신율 증진에 관한 연구. *대한불임학회잡지* 1994, 21, 267.
- 전진현, 이호준, 김정욱, 박용석, 이유식, 홍재엽, 손일표, 전종영: 체외수정 및 배아이식술에서 세포질내 정자주입술 (ICSI)의 수정률과 임신율. *대한불임학회잡지* 1994, 21, 247.
- Cohen J, Simons RS, Fehilly CB, et al: Factors affecting survival and implantation of cryopreserved human embryos. *J In Vitro Fert Embryo Transf* 1986, 3, 46-52.
- Cohen J, Kort HI, DeVane GW, et al: Cryopreservation of zygotes and early cleaved human embryos. *Fertil Steril* 1988, 49, 283-289.
- Demoulin A, Jouan C, Gerday C, et al: Pregnancy rates after transfer of embryos obtained from different stimulation protocols and frozen at either pronucleate or multicellular stages. *Hum Reprod* 1991, 6, 799-804.
- Devroey P, Silber S, Nagy Z, et al: Ongoing pregnancies and birth after intracytoplasmic sperm injection with frozen-thawed epididymal spermatozoa. *Hum Reprod* 1995, 10, 903-6.
- Fugger EF, Dorfmann AD, Bustillo M, et al: Embryonic development and pregnancy from fresh and cryopreserved sibling pronucleate human zygotes. *Fertil Steril* 1988, 50, 273-278.
- Hartshorne GM, Elder K, Crow J, et al: The influence of in-vitro development upon post-thaw survival and implantation of cryopreserved human blastocysts. *Hum Reprod* 1991, 6, 136-141.
- Holden CA, Southwick GJ, Fuscaldo GF, et al: Frozen-thawed epididymal spermatozoa for intra-

- cytoplasmic sperm injection. *Fertil Steril* 1997, 67(1), 81-87.
- Hoshi K, Yanagida K, Yazaya H, et al: Intracytoplasmic sperm injection using immobilized or motile human spermatozoa. *Fertil Steril* 1995, 63, 1241-1245.
- Nagy Z, Silber SJ, Liu J, et al: Using ejaculated, fresh, and frozen-thawed epididymal and testicular spermatozoa gives rise to comparable results after intracytoplasmic sperm injection. *Fertil Steril* 1995, 63(4), 808.
- Palermo G, Joris H, Devroey P, et al: Pregnancies after intracytoplasmic injection of a single spermatozoon into an oocyte. *Lancet* 1992, 304, 17-18.
- Quinn P and Kerin JFP: Experiences with the cryopreservation of human embryos using the mouse as a model to establish successful techniques. *J In Vitro Fert Embryo Transf* 1986, 3, 40-45.
- Silber S, Nagy ZP, Liu J, et al: Conventional *in vitro* fertilization versus intracytoplasmic sperm injection for patients requiring microsurgical sperm aspiration. *Hum Reprod* 1994, 9(9), 1705-1709.
- Silber SJ, Ord T, Balmaceda J, et al: Congenital absence of the vas deferens: the fertilizing capacity of human epididymal sperm. *N Engl J Med* 1990, 323, 1788.
- Temple-Smith PD, Southwick GJ, Yates CA, et al: Human pregnancy by *in vitro* fertilization (IVF) using sperm aspirated from the epididymis. *J In Vitro Fert Embryo Transf* 1985, 2, 119.
- Tournaye H, Devroey P, Liu J, et al: Microsurgical epididymal sperm aspiration and intracytoplasmic sperm injection: a new effective approach to infertility as a result of congenital bilateral absence of the vas deferens. *Fertil Steril* 1994, 61, 1045.
- Van steirteghem AC, Joris H, Van der Elis J, et al: Cryopreservation of supernumerary multicellular human embryos obtained after intracytoplasmic sperm injection. *Fertil Steril* 1993, 59, 1202-1207.
-