

폐국균종의 임상적 고찰

경북대학교 의과대학 내과학교실, *계명대학교 의과대학 내과학교실

강태경, 김창호, 박재용, 정태훈, *손정호, *이준호, *한승범, *전영준

영남대학교 의과대학 내과학교실, *대구효성카톨릭대학교 의과대학 내과학교실, ****동국대학교 의과대학 내과학교실

김기범, **정진홍, **이관호, **이현우, *신현수, ***이상채, ****권 삼

= Abstract =

Clinical Characteristics of Pulmonary Aspergilloma

Tae Kyung Kang, M.D., Chang Ho Kim, M.D., Jae Yong Park, M.D., Tae Hoon Jung, M.D.
Jeong Ho Sohn, M.D.,* Jun Ho Lee, M.D.,* Seong Beom Han, M.D.,* Young Jun Jeon, M.D.*

Department of Internal Medicine, College of Medicine, Kyungpook National University, Taegu, Korea

**Department of Internal Medicine, School of Medicine, Keimyung University, Taegu, Korea*

Ki Beom Kim, M.D.,** Jin Hong Chung, M.D.,** Kwan Ho Lee, M.D.,** Hyun Woo Lee, M.D.,**
Hyeon Soo Shin, M.D.,*** Sang Chae Lee, M.D.,*** Sam Kweon, M.D.****

***Department of Internal Medicine, School of Medicine, Yeungnam University, Taegu, Korea*

****Department of Internal Medicine, School of Medicine, Catholic University of Taegu-Hgosung Taegu, Korea*

*****Department of Internal Medicine, Medical School, Dongguk University*

Background : Pulmonary aspergillomas usually arise from colonization and proliferation of *Aspergillus* in pre-existing cavitary lung disease of any cause. About 15% of patients with tuberculous pulmonary cavities were found to have aspergilloma. We analyzed the clinical features and course of 91 patients with pulmonary aspergilloma.

Method : During the ten-year period from June 1986 to May 1996, 91 patients whose condition was diagnosed as pulmonary aspergilloma at 4 university hospitals in Taegu city were reviewed. All patients fulfilled one of the following criteria: 1) histologic evidence of aspergilloma within abnormal air space in tissue sections, or 2) a positive *Aspergillus* serum precipitin test with the radiologic finding of a fungus ball. The histological diagno-

sis was established in 81 patients(89.0%) and clinical diagnosis in 10 patients(11.0%).

Results :

1) The age range was 22 to 65 years, with an average of 45 years. A male and female ratio was 1.7 : 1 (57 men and 34 women).

2) Hemoptysis was far the most frequent symptom(89%), followed by cough, dyspnea, weakness, weight loss, fever, chest pain.

3) In all but 14 cases(15.4%) there had been associated conditions. Pulmonary tuberculosis was far the most frequent underlying condition found(74.7%), followed by bronchiectasis(6.6%), cavitory neoplasm(2.2%), pulmonary sequestration(1.1%).

4) The involved area was usually in the upper lobes ; the right upper lobe was involved in 39(42.9%), the left upper lobe in 31(34.1%), the left lower lobe in 13(14.3%), the right lower lobe in 7(7.7%), and the right middle lobe in 1(1.1%).

5) On standard chest roentgenogram the classic "bell-like" image of a fungus ball was found in 62.6% of the subjects. On CT scan, 88.1% of the subjects in which they were done.

6) The surgical therapy was undertaken in 76 patients, and medical therapy in 15 patients, including 4 patients with intracavitary instillation of amphotericin B.

7) The surgical modality was lobectomy in 55 patients(72.4%), segmentectomy in 16 patients(21.1%), pneumonectomy in 4 patients(5.3%), wedge resection in 1 patient(1.3%).

The mortality rate was 3.9% (3 patients) ; 2 patients died of sepsis and 1 died of hemoptysis. The postoperative complications were encountered in 6 patients(7.9%), including each one patient with respiratory failure, bleeding, bronchopleural fistula, empyema, and vocal cord paralysis.

8) In the follow-up cases, each 2 patients of 71 patients with surgical treatment and 10 patients with medical treatment had recurrent hemoptysis.

Conclusion : During follow-up of the chronic pulmonary disease with abnormal air space, if the standard chest roentgenograms are insufficient to detect a fungus ball, computed tomographic scan and serum precipitin test are likely to aid the diagnosis of patients with suspected pulmonary aspergilloma. A reasonable recommendation for management of a patient with aspergilloma would be to reserve surgical resection for those patients who have had severe, recurrent hemoptysis. And a well controlled cooperative study to the medical treatment such as intracavitary antifungal therapy is further needed.

Key words : Pulmonary Aspergilloma

서론

폐국균증(pulmonary aspergilloma)은 대부분 기존에 존재하는 공동성 폐병소에 국균(Aspergillus)이 이차적인 감염을 일으켜 주위조직으로의 침윤없이 집

락 및 국소성장으로 균구(fungus ball)를 형성하는 질환이다^{1~3)}. 국균은 주변 어디에나 있고 인체에서도 만성 폐질환을 앓는 환자의 상기도에는 상존하다시피 하며 폐결핵이 가장 흔히 선행하는 질환으로 공동성 폐결핵환자의 약 15%에서 합병된다고 한다^{4~9)}. 임상

상은 오랫동안 전혀 증상이 없이 지내기도 하며 심한 객혈로 응급수술을 해야 하는 등 매우 다양한 경과를 가진다¹⁰⁾. 지금까지 박 등¹¹⁾의 보고를 제외하고는 증례보고나 소수에 관한 국내보고가^{12~16)} 대부분이었기에 저자들은 대구지역의 4개 대학병원에서 폐국균증으로 진단된 91예를 대상으로 그 임상적 특성을 알아보았다.

대상 및 방법

1986년 6월부터 1996년 5월까지 10년간 대구지역의 4개 대학병원에서 호흡기 및 전신증상으로 내원하여 폐국균증으로 진단받은 환자 91예를 대상으로 하였다. 총 91예중 81예(89.0%)는 수술이나 생검을 통한 조직학적으로 확진되었고, 10예(11.0%)는 단순흉부사진이나 전산화단층사진상 균구가 관찰되고 진균혈청검사상 양성에 의한 임상적인 기준에 의하여 진단되었다. 수술에 의해 진단된 환자에서는 사진상 특징적인 균구를 보이지 않더라도 대상에 포함시켰으나, 진균혈청검사나 조직학적으로 확인되지 않는 경우는 단순흉부사진 혹은 전산화단층사진상에서 균구가 의심되고 객담진균배양검사에서 양성이라 하더라도 대상에서 제외하였다. 이러한 환자들을 대상으로 발생 연령과 성비분포, 기저질환, 임상 증상, 사진소견, 그리고 치료방법에 따른 그 결과와 합병증 등에 대하여 후향적으로 조사하였다.

결 과

대상환자의 연령분포는 Fig. 1에서와 같이 22세에서 65세까지였으며 평균연령은 45세로 주로 30대에서 50대에 가장 많은 분포를 보였고 남녀성비는 남자 57명, 여자 34명으로 1.7 : 1 이었다. 내원시의 나타난 자각적인 증상으로는 객혈이 81예(89.0%)로 가장 흔했으며, 다음으로 기침, 호흡곤란, 무기력·체중감소, 발열, 흉통의 순으로 동반되어 있었다(Fig. 2). 객혈의 양은 1회에 50ml미만이 49예(60.5%)로 가

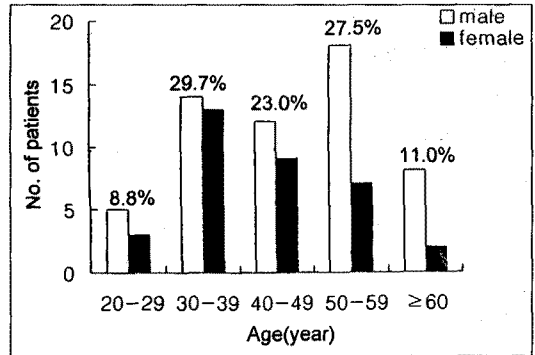


Fig. 1. Age and sex distribution in 91 patients with pulmonary aspergilloma.

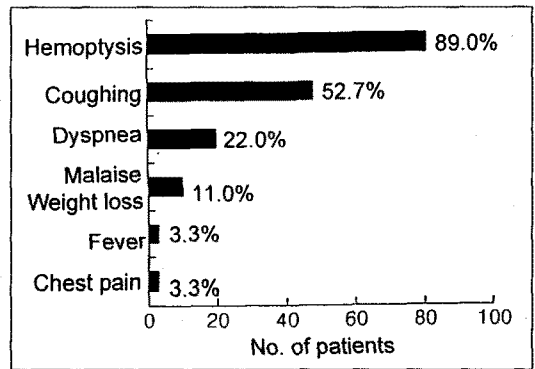


Fig. 2. Symptoms and signs in 91 patients with pulmonary aspergilloma.

장 많았으며 300ml이상의 예는 8예(9.9%)로 소수에서 관찰되었고, 44예(54.3%)에서 연 3회 이상의 빈도를 보였다(Table 1). 이들의 기저질환은 Fig. 3에서 보듯이 결핵균 음성인 개방성 공동의 폐결핵이 68예(74.7%)로 가장 많았고, 그 밖에 기관지확장증 6예(6.6%), 공동성 종양 2예(2.2%), 폐 격리증 1예(1.1%)의 순이었으며, 14예(15.4%)에서는 기저질환을 알 수 없었다.

흉부사진상 호발부위는 우상엽이 39예(42.9%), 좌상엽이 31예(34.1%)로 주로 상엽에 위치하였으며 그 외에 좌하엽 13예(14.3%), 우하엽 7예(7.7%),

Table 1. Characteristics of hemoptysis in patients with aspergilloma

Characteristics	No. of cases	Percent
Amounts of hemoptysis		
<50 (ml)	49	60.5
50~300 (ml)	24	29.6
≥300 (ml)	8	9.9
Frequency of episode		
1-2 times/year	37	45.7
≥3 times/year	44	54.3
Total	91	100.0

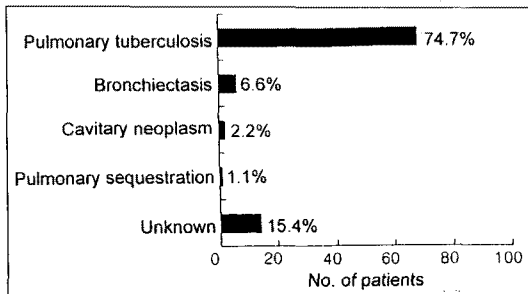


Fig. 3. Underlying diseases in 91 patients with pulmonary aspergilloma.

우중엽 1예(1.1%)의 빈도를 보였다(Fig. 4). 단순 흉부후전사진상에서 전체 91예중 57예(62.6%)에서, 흉부전산화단층촬영을 시행한 59예중에서는 52예(88.1%)에서 균구가 관찰되었으며, 흉부전산화단층촬영을 같이 시행한 환자중 단순흉부사진상에서 23예(39.0%), 전산화단층사진상에서 7예(11.9%)는 특징적인 균구를 관찰할 수 없었다(Table 2).

객혈의 증상으로 76예(83.5%)는 외과적 절제를 시행하였고, 공동내 항진균제 주입을 받은 4예를 포함한 15예(16.5%)에서는 내과적 치료를 받았다(Table 3). 외과적 절제방법으로 폐엽절제술 55예(72.4%), 폐구역절제술 16예(21.1%), 전폐절제술 4예(5.3%), 설절제술 1예(1.3%)의 순이었으며, 수술에 따른 사망은 3예(3.9%)로 폐혈증 2예와 대량

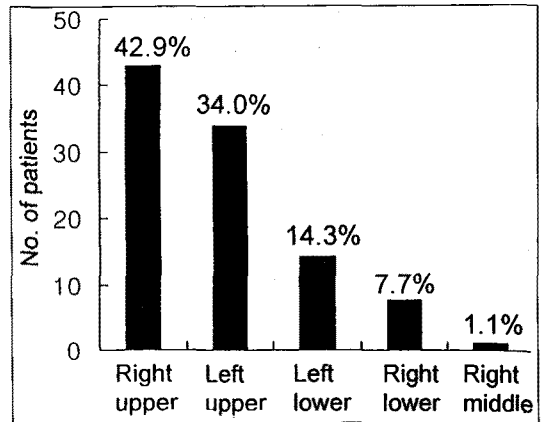


Fig. 4. Sites of pulmonary aspergilloma on chest radiograph.

객혈 1예였고, 술후 합병증은 호흡부전, 출혈, 기관지 흉막루, 농흉, 성대마비 각각 1예로 모두 6예(7.9%)였다(Table 4, 5). 외과적 치료와 내과적 치료후 각각 평균 16.7, 8.21개월간 경과 관찰된 외과적 치료군 71예와 내과적 치료군 10예중 2예씩에서 재발성 객혈을 보였다(Table 6).

고 찰

국균에 의한 폐질환은 다양하여 여러 임상적 분류가 있으나, 일반적으로 침습형(invasive aspergillosis), 알레르기성기관지폐형(allergic bronchopulmonary aspergillosis, ABPA), 부폐형(saprophytic aspergillosis)으로 분류되고 있다¹⁾. 침습형은 면역이 심하게 저하되거나 중성구가 결핍된 숙주^{17,18)}에서 진균이 폐실질이나 혈관을 침입하는 경우이고, 알레르기성기관지폐형은 기관지내의 진균 포자에 대한 과민반응으로 천식환자에서 볼 수 있으며, 부폐형 즉 폐국균증은 기존의 공동성 폐병소에 이차적인 감염을 일으켜 주위 조직으로의 침윤없이 집락을 형성하고 국소성장으로 균구를 보이는 것이다^{2,3)}. 최근에는 숙주의 면역 상태와 기존 폐질환의 정도에 따라 연속되는 질환과정으로 보고 국균의 종류와 폭로 정도도 관련인자로 작용하

Table 2. Finding and detection rate of fungus ball on chest radiograph and computed tomogram in patient with pulmonary aspergilloma

	Positive(%)	Negative(%)	Total(%)
Chest radiograph	57(62.6)	34(37.4)	91(100.0)
Single	56	—	
Bilateral	1	—	
	Chest CT		
	Positive	Negative	Total(%)
Chest radiograph			
Positive	36	0	36(61.0)
Negative	16	7	23(39.0)
Total(%)	52(88.1)	7(11.9)	59(100.00)

Table 3. Therapeutic modalities

Modalities	No. of cases	Percent
Surgical	76	83.5
Medical		
Conservative	11	12.1
Antifungal agent	4	4.4
Total	91	100.00

Table 4. Modalities of surgical resection

Modality	No. of cases	Percent
Pneumonectomy	4	5.3
Lobectomy	55	72.4
Segmentectomy	16	21.1
Wedge resection	1	1.3
Total	76	100.0

며, 면역성의 정도와 기저 폐질환의 정도는 서로 역의 상관관계를 가진다고 한다¹⁹⁾.

폐국균종은 공동성 병소내에 섬유소, 점액, 세포피사물질, 염증세포, 혈액성분, 상피세포 등이 균사와 함께 서로 엉겨 유동성의 덩어리를 형성하고 있는 것을 말하며¹⁾ 1952년 Monod 등²⁰⁾에 의해서 처음으로 균구라고 명명되었었다. 균구를 가지는 진균종은 국균 이외에도 *Petriellidium*, *Sporotrichum*, *Torulopsis*, *Candida*, *Streptomyces*, *Phycomycetes*, *Coccidioides* 등 여러 다른 진균에 의해서 생길 수 있으며 그중 국균에 의한 국균종이 대부분을 차지한다²¹⁾. 일반적으로 동정되는 국균은 *Aspergillus fumigatus*지만 *Aspergillus niger*, *Aspergillus flavus*, *Aspergillus nidulans* 등도 보고 되고 있다¹⁾. 이 균구는 공동벽에서 분리되어 있거나 육아조직으로 고정되어 있을 수 있으며, 공동벽은 기관지 상피, 편평상피화생

또는 혈관이 풍부한 육아 조직으로 덮여 있고 주위 폐 조직은 다양한 정도의 폐침윤 소견을 보일 수 있다¹⁾.

폐국균종은 1.5~2배 남자에서, 그리고 20대에서 50대 사이의 성인에서 호발하지만 전연령층에서 생길 수 있고, 그 발생빈도는 6,000내지 10,000명당 1명 정도의 빈도라고 한다^{1,5)}. 드물게 침습형 등에서 원발성 국균종이 생길 수도 있으나 대부분은 폐결핵, 유육종, 공동성 종양, 폐섬유증, 폐농양, 기관지 낭종, 석면폐, 기관지확장증, 폐렴, 심질환, 폐경색 등의 기존 폐실질 공동에서 유발되는 이차성 폐국균종이다^{1~3)}. 특히 폐결핵이 선행하는 만성폐질환의 약 60%로 가장 흔하며, 공동성 폐결핵 환자의 11~17%에서 폐국균종이 합병된다고 한다^{1,22)}. 저자들의 예에서는 30대에서 50대의 연령에 주로 분포했고 남자에서 1.7배로 더 많아 다른 보고들과 차이가 없었으나, 기저질환인 폐결핵의 빈도는 75%로서 국외보고들보다 다소

Table 5. Postoperative mortality and complications (n=76)

	No. of cases	Percent
Mortality	3	3.9
Infection	2	
Hemoptysis	1	
Nonfatal complication	6	7.9
Hemorrhage	1	
Bronchopleural fistula	1	
Empyema	1	
Respiratory failure	1	
Vocal cord paralysis	1	
Pneumonia	1	

Table 6. Clinical course by therapeutic modality in patient with aspergilloma

Clinical course	Surgical	Medical
Follow-up cases	71	10
No hemoptysis	69	8
Recurrent hemoptysis	2	2
Unknown cases	2	5

높았다.

공동내 환경에 따라 국균의 성장과 사망이 반복되며 죽은 국균은 분절화 및 액화과정을 거쳐 객담으로 배출될 수도 있다^{23,24}). 따라서 폐국균종과 그 공동은 크기가 사진상 커지거나 작아지거나 혹은 장기간 변화없이 나타날 수 있으며 동반된 세균감염이 관여하여 저절로 없어지는 예도 7~10% 정도 되는 것으로 알려져 있다^{1~25}). 대부분의 폐국균종 자체는 무증상으로서 특별히 치료를 요하지 않지만, 폐국균종의 증상 및 합병증 가운데 가장 흔하고 치료에도 문제가 되는 것은 객혈이다. 그 빈도는 50~85%로서 비교적 많은 환자에서 나타나며 보통 간헐성의 소량객혈이고 수술의 주된 적응증이 되는 치명적인 대량객혈은 드물다^{8,26~28}). 객혈의 기전으로는 1) 공동내에서 움직이는 종괴 즉, 균구가 혈관이 많은 공동벽을 기계적으로 손상시킴

로서²³), 2) 국균이 독소나 효소를 분비함으로써⁶), 3) 제 3형 염증반응을 초래하여서¹¹), 4) 동반된 기관염이나 기관지염에 의해서⁴) 등의 여러 의견이 제시되어 왔다. 그의 증상은 객담을 동반한 만성 기침, 호흡곤란, 전신무력감, 체중감소 등이며, 동반된 세균감염이나 제3형 염증반응이 아니면 열은 드물고 일반적으로 특이한 이학적 소견은 없다¹¹). 저자들의 예에서는 89%에서 객혈이 있었고 대부분 50ml미만의 소량이었으며 연중 객혈의 빈도는 3회 이상이 더 많았다. 이렇게 객혈의 증상과 횡수가 많은 것은 저자들의 대상이 증상이 있어 내원한 환자로서 특히 수술한 예가 많이 포함되었기 때문이라 생각된다.

검사실 소견에서 백혈구 및 호산구의 증가는 일반적으로 없으며, 과민반응때와 같은 특이 IgE 증가도 발견되지 않는다. 객담검사상에 국균배양 양성의 평가는 국균이 정상인의 기관지내에도 존재하고 검사실에서 오염되는 수도 흔하기 때문에 특이성이 없으며, 또한 국균종환자에서의 양성배양율도 평균 58%로 그다지 높지 않은 민감도를 보인다^{1,9,10,16}).

폐국균종의 진단은 조직학적으로 비정상 병소내의 국균을 증명함으로써, 또는 특징적인 흉부방사선소견과 양성혈청침강반응에 의한 임상적인 방법으로 진단할 수 있다. 전형적인 단순흉부사진소견은 기존의 결핵성 폐공동에 주로 발생하기 때문에 대부분 상엽부위에서 유동성의 반월상 공기음영을 가지는 종괴로서 폐국균종의 진단에 흔히 첫 단서를 제공하게 된다. 그러나 단순흉부사진상 특징적인 소견을 볼 수 있는 경우는 대체로 29~75% 정도^{6~8})이며, 어떤 경우엔 균구가 구형 외에도 불규칙하거나 스폰지모양 혹은 잎모양으로 보이기도 하고²⁶) 액화로 인한 공기-수면음영과 만성 경과시는 균구나 벽에 석회화를 보이기도 한다²⁴). 이러한 비전형적인 소견이나 만성적인 주위 폐병변으로 병변이 불확실한 경우에서 전산화단층촬영은 기존의 폐병변내에 숨겨진 국균종을 발견하거나 숫자, 위치를 아는데 도움이 된다^{21,26}). 그리고 폐국균종의 방사선학적 감별질환으로는 공동성 종양, 출혈로 인한 공동내 혈괴, 폐농양, 포낭충, 노카르디아 등이 있다.

한편 국균에 대한 혈청침강반응은 약 92%의 양성율을 보이며^{8, 10, 27, 28)} 사진조건과 함께 임상적 진단을 가능하게 하는 유용한 검사이다. 모든 예에서 양성으로 나오지 않은 이유는 생균이 없어짐으로서 항원성이 떨어졌거나 면역반응이 저하되었기 때문이라 하며^{1, 10)}, 그리고 수술로서 국균종을 제거하면 혈청침강반응이 음성내지 약해지는데 수술후에도 계속 양성인 경우에는 다른 부위에 병소가 남아 있음을 시사한다고 한다¹⁰⁾. 저자들의 관찰에서는 병소의 77%가 상엽에 위치하였고, 전체적으로 단순흉부사진상에서의 균구는 63%에서 확인되었다. 전산화단층촬영사진을 동시에 시행한 59예에서 단순흉부사진에서 균구의 소견을 보인 것은 61%였으나, 전산화단층촬영사진상에서는 88%로 16예에서 추가적인 진단에 도움이 되었다. 저자들의 예에서 확진된 총 91예중 조직학적으로 진단된 81예의 환자에 대해서는 국균에 대한 혈청침강항체검사를 동시에 시행한 예가 없어서 그 양성율은 확인할 수 없었으며, 대상에서 임상적인 진단예가 적었던 것은 특징적인 사진조건에도 불구하고 혈청침강항체검사를 일반적으로 시행하지 않아 많은 환자가 대상에서 제외되었기 때문이었다.

폐국균종의 치료에 관해서는 많은 논란이 있어 왔다. 증상이 없는 환자에서 예방적인 치료를 할 것인지 아니면 단순관찰만 할 것인지, 또한 증상 가운데 특히 객혈환자의 치료에 대하여서는 방법, 시기 등에 대한 여러 이견들이 있다^{8, 19, 27)}. 최근에는 증상이 없는 환자에서는 단순경과관찰만이 권장되는 경향이²²⁾, 그리고 생명을 위협하는 대량객혈이나 반복적인 객혈인 경우에는 가장 확실한 방법인 절제술이 일반적으로 권장되고 있다. 만성적인 기저질환의 위험요소를 가진 집단이고 심한 출혈로 인한 수술이 대부분이기 때문에 수술의 합병증이 약 25%, 사망률이 8.2%로 높으며 주요 합병증으로는 절제부위의 사강이나 기관지흉막루, 국균농흉, 출혈, 감염 등이다^{8, 27, 28)}. 그 밖에 비수술적인 치료로서는 즉각적인 지혈효과를 위해서 기관지동맥색전술이 이용될 수 있으며²⁹⁾, 일부에서는 객혈의 증상이 있는 환자에서 경피적 도관을 이용한 항진

균제 주입치료가 수술에 앞서 우선적으로 시도되어야 한다고 주장하고 있다^{9, 22, 30, 31)}. 그러나 색전술의 효과는 우회혈관이 많아 효과적이지 못하며, 국소적 항진균제 주입의 치료효과도 아직까지 대조군에 대한 비교연구가 없는 실정이다. 다만 증상은 심하지만 광범위한 폐병변이나 심한 전신질환으로 외과적인 치료가 어려운 환자에서 폐조직의 손실이 없고 반복해서 시행할 수 있기 때문에 공동내 항진균제 주입을 시도해볼 수 있다²⁶⁾. 저자들의 예에서는 76예에서 외과적 절제를 시행하였고 그 가운데 폐엽절제술이 55예로 가장 많았으며, 수술에 따른 사망은 3예(3.9%), 합병증은 6예(7.9%)로 기존의 보고들보다 매우 낮게 나타났다^{8, 27, 28)}. 이것은 수술군의 술전의 전신상태나 폐기능이 상대적으로 좋은 젊은 환자들이었으며 기저질환의 많은 부분을 차지하는 외국의 유육종과 같은 광범위한 폐질환보다는 비교적 국소적인 폐결핵이 절대적으로 많았기 때문이라 생각된다. 그러나 경과관찰된 71예의 환자중에서 재발성의 객혈이 있는 환자는 2예에 불과 했지만 상당한 이환율을 가지는 합병증의 6예와 사망의 3예를 모두 함께 포함하고 내과적 치료군의 단지 2예에서만 객혈이 재발된 것을 고려할 때 첫 객혈증상의 환자에서 우선하여 일률적으로 폐절제술을 하는 것은 재고되어야 한다고 생각된다. 또한 내과적 치료를 받은 15예중에서 공동내 amphotericin B 주입을 받은 4예의 치료효과는 주입에 따른 특별한 합병증이나 전신증상은 초래하지 않았으나 균구가 소실되는 예가 없었고 증상의 호전도 미미하여 다른 보고와는 차이가 있어, 이에 대해서는 추후 더 많은 환자수를 포함한 대조군에 의한 연구로 재평가가 필요할 것으로 생각한다.

요 약

연구배경 :

폐국균종은 대부분 기존에 존재하는 공동성 폐병소에 이차적인 감염을 일으켜 주위조직의 침윤없이 집락을 형성하고 국소성장으로 균구를 보이는 질환으로 공동

성 폐결핵환자의 약 15%에서 합병되는 것으로 알려져 있다. 지금까지의 국내보고는 주로 증례나 소수에 대한 보고가 대부분이었기에 저자들은 대구 4개 대학병원에서 폐국균종으로 진단된 91예를 대상으로 임상적 특성을 알아보고자 하였다.

방 법 :

1986년 6월부터 1996년 5월까지 10년간 대구지역의 4개 대학병원에서 단순흉부촬영, 전산화단층촬영, 국균에 대한 혈청침강반응검사 및 생검을 통해 폐국균종으로 진단받은 91예를 대상으로 임상적 특성에 대한 후향적조사를 실시하였다. 총 91예중 10예(11.0%)는 임상적으로, 81예(89.0%)는 조직학적인 방법에 의하여 진단하였다.

결 과 :

- 1) 대상환자의 평균연령은 45 ± 12.04 세였고 연령 분포는 22세에서 65세까지였으며 남녀비는 남자 57예, 여자 34예로 1.7 : 1 이었다.
- 2) 증상은 객혈이 81예(89.0%)로 가장 흔했으며 기침, 호흡곤란, 무기력·체중감소, 발열, 흉통의 순이었다.
- 3) 기저질환은 폐결핵이 68예(74.7%), 기관지확장증 6예(6.6%), 공동성 종양 2예(2.2%), 폐 격리증 1예(1.1%)의 순이었으며, 14예(15.4%)는 원인 미상이었다.
- 4) 호발부위는 우상엽이 39예(42.9%), 좌상엽이 31예(34.1%)로 주로 상엽에 위치하였고 그밖에 좌하엽 13예(14.3%), 우하엽 7예(7.7%), 우중엽 1예(1.1%)의 빈도를 보였다.
- 5) 전체예중 단순흉부사진상에서는 57예(62.6%)에서, 전산화단층촬영을 같이 시행한 59예중에서는 단순흉부사진에서 36예(61.0%)만이 발견되었으나, 전산화단층사진에서는 52예(88.1%)에서 전형적인 균구가 관찰되었다.
- 6) 대상환자 91예중 76예는 외과적 절제를 시행하였고, 공동내 항진균제 주입을 받은 4예를 포함한 15예에서는 내과적 치료를 받았다.
- 7) 수술적 절제방법은 폐엽절제 55예(72.4%), 폐

구역절제 16예(21.1%), 전폐절제 4예(5.3%), 절제 1예(1.3%)의 순이었으며, 수술에 따른 사망은 3예(3.9%)로 폐혈증 2예와 객혈 1예였고, 술후합병증은 호흡부전, 출혈, 기관지홍맥루, 농흉, 성대마비 각각 1예로 모두 6예(7.9%)였다.

8) 경과관찰이 가능했던 81예는 절제술후의 71예와 내과적 치료군의 10예였으며 각각 2예(2.7% vs 18.1%)씩의 재발성객혈을 보였다.

결 론 :

만성폐질환, 특히 폐결핵의 경과관찰중 단순흉부사진상에서 특징적인 균구의 소견이 관찰되지 않더라도 의심되는 환자에서는 추가적인 전산화단층촬영사진과, 또한 감별 및 임상적 진단을 위하여 혈청침강반응검사의 적극적인 활용이 필요하리라 생각된다. 그리고 외과적 절제술은 생명을 위협하는 대량객혈이나 반복성의 객혈에서 선택적으로 시행되어야 하며 공동내 항진균제 주입 등의 내과적 치료는 대조군과의 비교연구에 의한 재평가가 필요할 것으로 생각한다.

참 고 문 헌

1. Richard AG, Arnold SB : Pulmonary aspergilloma. *Arch Intern Med* 143 : 303, 1983
2. Wollschlager C, Khan F : Aspergillomas complicating sarcoidosis : a prospective study in 100 patients. *Chest* 86 : 585, 1984
3. Smith FB, Beneck D : Localized Aspergillus infestation in primary lung carcinoma. Clinical and pathological contrasts with post-tuberculous intracavitary aspergilloma. *Chest* 100 : 554, 1991
4. Riley EA, Tennenbaum J : Pulmonary aspergilloma or intracavitary fungus ball. *Ann Int Med* 56 : 896, 1963
5. Varkey B, Rose HD : Pulmonary aspergilloma : A rational approach to treatment. *Am J Med* 61 : 626, 1976
6. Campbell NJ, Clayton YM : Bronchopulmonary

- aspergillosis : A correlation of the clinical and laboratory findings in 272 patients investigated for bronchopulmonary aspergillosis. *Am Rev Resp Dis* 89 : 186, 1964
7. Levene N, Rivarola CH, Blue ME : Surgical considerations in pulmonary tuberculosis complicated by bronchopulmonary aspergillosis. *Am Rev Resp Dis* 91 : 262, 1965
 8. Reddy PA, Christianson CS, Brasher CA, Larsh H, Sutaria M : Comparison of treated and untreated pulmonary aspergilloma : An analysis of 16 cases. *Am Rev Resp Dis* 101 : 928, 1970
 9. Adelson HT, Malcolm JA : Endocavitary treatment of pulmonary mycetomas. *Am Rev Resp Dis* 98 : 87, 1968
 10. Glimp RA, Bayer AS : Pulmonary aspergilloma. Diagnosis and therapeutic considerations. *Arch Int Med* 143 : 303, 1983
 11. 박익수, 윤호주, 신동호, 박성수, 이정희 : 폐국균증의 임상적 특성. 결핵 및 호흡기질환 41 : 624, 1994
 12. 이원영, 김기호, 김창수, 고춘명 : Aspergillosis 3예에 대한 고찰. 대한내과학회잡지 14 : 261, 1971
 13. 임병화, 홍원일, 김의윤 : 폐진균증. 대한흉부의과학회지 6 : 29, 1973
 14. 박광훈 : 폐 aspergillosis의 1차형례. 대한흉부의과학회지 6 : 171, 1973
 15. 한승세, 이성구, 이성행 : 폐진균증 - 2례보고 - . 대한흉부의과학회지 9 : 440, 1976
 16. 이국희, 광국식, 정태훈 : 폐진균증 2례. 결핵 및 호흡기질환 31 : 69, 1984
 17. Kuhlman JE, Fishman EK, Burch PA : Invasive pulmonary aspergillosis in acute leukemia : the contribution of CT to early diagnosis and aggressive management. *Chest* 92 : 95, 1987
 18. Albelda SM, Talbot GH, Gerson SL : Pulmonary cavitation and massive hemoptysis in invasive pulmonary aspergillosis : influence of bone marrow recovery in patients with acute leukemia. *Am Rev Respir Dis* 131 : 115, 1985
 19. Greene R : The pulmonary aspergillosis : three distinct entities or a spectrum of disease. *Radiology* 140 : 527, 1981
 20. Monod O, Pesle GD, Laberguerie M : L'aspergillome bronchectasiant. *J Frans Med Chir Thorac* 6 : 229, 1952
 21. Irwin A : Radiology of the aspergilloma. *Clin Radiol* 18 : 432, 1966
 22. Jackson M, Flower CDR, Shneerson JM : Treatment of symptomatic pulmonary aspergilloma with intra cavitory instillation of amphotericin B through an indwelling catheter. *Thorax* 48 : 928, 1993
 23. Pimentel JC : Pulmonary calcification in the tumor-like form of pulmonary aspergillosis : Pulmonary aspergilloma. *Am Rev Respir Dis* 94 : 208, 1966
 24. Villar TG, Pimentel JC, Avila R : Some aspect of pulmonary aspergilloma in portugal. *Dis Chest* 51 : 402, 1967
 25. Hammerman KJ, Christianson CS, Huntington I, Hurst GA, Zelman M, Tosh FE : Spontaneous lysis of aspergillomata. *Chest* 64 : 697, 1973
 26. Warren BG : The sprectrum of pulmonary aspergillosis. *J Thorac Imaging* 7(4) : 56, 1992
 27. Solit RW, McKeown JJ, Smullens S, Fraimow W : The surgical implications of intracavitary mycetomas (fungus balls). *J Thorac Cardiovasc Surg* 62 : 411, 1971
 28. Kilman JW, Ahn C, Andrews NC, Klassen K : Surgery for pulmonary aspergillosis. *J Thor Cardio Surg* 57 : 642, 1969
 29. 조용근, 김상훈, 김연재, 이영석, 이원식, 정태

훈, 김용주 : 객혈환자에서의 기관지동맥 색전술의 효과. 대한 내과학회잡지 40 : 214, 1991

30. Ramirez RJ : Pulmonary aspergilloma : endobronchial treatment. *N Engl J Med* 271 : 1281, 1964

31. Shapiro MJ, Albelda SM, Matcock RL, McLean GK : Severe haemoptysis associated with pulmonary aspergilloma : percutaneous treatment. *Chest* 94 : 1225, 1988