

결핵성 경부 임파선염

국립의료원 흉부내과

조 동 일

Tuberculous Cervical Lymphadenitis

Dong-il Cho, M.D.

Department of Chest Medicine, National Medical Center, Seoul, Korea

1. 서 론

Scrofula(腺病)는 임파선결핵으로 수천년동안 인간을 괴롭혀온 질환으로 알려져 있다. Hippocrates (460-377 BC)와 Herodotus(484?-425? BC)도 일반인으로부터 scrofula 환자나 나병환자를 축출하였음을 기록하고 있다¹⁾. 중세에는 많은 환자들이 왕이 환자를 만짐으로써 이 병으로부터 나왔다고 하여 King's Evil로 알려져 있다²⁾. 17세기에는 digitalis가 치료에 사용되었으며 18세기에는 Lugol용액을 치료에 사용하기도 하였다. 병리학적으로 19세기가 되어서 소에 Mycobacterium bovis를 이 만성병인 Scrofula의 원인으로 처음으로 기술했으며 1882년 Robert Koch가 결핵균임을 확인하였다. 일단 피부밖으로 Scrofulous node가 터져나오면 오랜시간 불쾌하게 질환이 지속되며 궤양이 형성되어 진한 신념새의 농을 간헐적으로 배출시키게 된다. 일반인은 물론 임상외과도 유전적 체질이나 퇴화병변으로 간주하기도 하였다.

2. 역 학

결핵성 임파선염은 폐외결핵의 가장 흔한 형태의 하나이며 경부임파선은 그중에서도 가장 많이 침범되는 임파선 부위이며 다른 부위의 임파선염의 동반이 있거나 없을 수도 있다. 결핵성 피부 임파선염의 원인균은 Mycobacterium tuberculosis, M. bovis, Mycobacterium africanum 그리고 NTM(비정상 결핵균, Nontuberculous mycobacteria)등이 있다. 비정형결핵균중에서 M. scrofulaceum, M. avium-intracellulare 그리고 M. Kansaii등이 알려져 있다. 미국에서는 성인 경부임파선염의 95%가 M. tuberculosis가 원인균이나 어린이에게는 92%가 비정형결핵균이다. 비정형결핵균중에서 M. scrofulaceum이 가장 흔한 원인균이다.

결핵성 임파선염은 20대에서 40대에 호발하나 어느 연령층에도 올 수 있다. 대다수의 연구에서 여성에게 발병율이 2:1정도 높게 나타나고 있다^{1~3)}. 결핵성 임파선염은 종족에 따라 다양하게 나타난다. 인도

나 아시아지역에서 미국, 캐나다, 호주, 영국 등으로 이민온 거주민이나 미국내 원주민에서 결핵 발병율이 높은 것을 볼 수 있으며 특히 결핵성 임파선염이 더욱 많이 나타나는 것으로 알려져 있다. 미국내의 흑인이 백인보다 결핵성 임파선염의 위험도가 높다고 하며 폐결핵이 흑인남성에서 호발하는데 비해 결핵성 임파선염은 흑인여성에게 2 : 1로 더 많이 나타난다. 따라서 인도, 아시아 또는 흑인여성 20대에서 40대사이에 결핵성 임파선염의 위험도가 높다고 볼 수 있다.

후천성 면역 결핍증이 결핵성 임파선염을 일으키는 또 다른 요인이 되고 있다. 스페인의 Soriano등⁴⁾의 보고에 의하면 HIV-seronegative환자에서는 65예 전원이 결핵성 임파선염이 없는데 비해 HIV-seropositive환자는 65예중 25예(39%)에서 발병된 보고가 있다. Dade county⁵⁾의 보고에 의하면 AIDS 안 걸린 결핵 Haitian환자에서 폐외결핵이 20%인데 비해 AIDS환자가 결핵이 있을때는 70%이었다. 이때 복막후 결절이나 문맥주위 결절이 빈번히 침범된다고 한다.

3. Pathology

Mycobacterium tuberculosis의 감염은 초감염부위에서 국소 림프절로 퍼지게 되는데 흔히 초감염부위보다 국소림프절에 병부위가 더커지게 된다. 이 국소 림프절에서 림프계나 혈관을 통해 신체내의 어디든지 균이 퍼지게 된다. 이러한 림프혈행성 파급은 흔히 제한되지만 초감염자의 90% 이상이 치유되면서 폐실질에 석회화가 약간 남게 되며 양성 결핵반응을 보인다. 이 부위에서 잠재하던 결핵균으로 후에 폐결핵이 재발되기도 한다.

림프절의 침범의 정도와 부위는 나이, 면역력 상태, 종족 그리고 성 등의 인자에 따른다. 초감염결핵과 2차 감염결핵은 림프절 침범이 분명히 다르다. 치유안된 어린이결핵(초감염결핵)에서는 거의 모든 환자가 폐문이나 기관옆림프절의 종대가 단순 흉부 엑스선 사진에서 관찰되며 이 중 5%는 결핵 감염 후 6개월 이

내에 scrofula를 발병시킨다. 감염된 결절은 커지고 건락화 된다. 나이가 어릴수록 림프절 침범의 위험도가 커지며 면역력의 성숙도가 떨어질수록 감염후 활동성 결핵으로 될 가능성이 높아진다. 경부 임파선결핵을 앓고 있는 어린이 환자의 80% 이상이 흉부 엑스선상에 활동성 폐결핵이 관찰되었다⁶⁾. 반면에 어른은 30% 이상에서 비정상 흉부 엑스선 소견을 보이고 있는데 흔히 오래되고 치유된 결핵병변이 대부분이어서 임파선결핵이 이전 감염의 재발(reactivation)임을 알 수 있다⁷⁾.

과거에는 M. bovis에 의해 림프절결핵이 주로 생겼으나 지금은 거의가 M. tuberculosis가 원인균이다⁸⁾. M. tuberculosis는 대부분 폐에서 감염이 시작되어 폐실질로 들어가는 국소 임파절이 항상 감염되게 된다. 이들 결절의 주행을 따라 기관지내로 모여 폐문으로 들어가는 군과 우측 폐동맥 뒤에서 기관이 갈라지는 Subcarina군 그리고 종격동 뒤에 인접한 Paratrachea군들로 이루어져 있다. 이들 임파절은 어린이들에게 많이 오는 기관지 결핵에 관여하게 되는데 어른에게도 기관지 결핵의 빈도가 높아지고 있다⁹⁾.

비록 종격동 결절이 감염시 가장 흔한 배액 부위이나 종격동 림프결핵은 림프절결핵의 5%에 해당된다⁹⁾. 결핵성림프절염은 두경부 림프절에 많이 오는데 전후 경부림프절과 쇄골상부에 발병빈도가 가장 높다. 국소적 초감염이 경부에만 국한되는 경우는 흔하지 않으므로 이들 림프절의 감염은 초감염에 따르는 전신림프절감염의 결과로 보된다. 이것으로 보아 기관옆림프절이 심부경부림프절과 복부림프절과 연관이 되었음을 알 수 있다. Dwight등¹¹⁾에 의하면 54예의 위상엽 초감염 환자에서 우측 기관 림프절로 일차적으로 배액되며 14예가 우측 심부 기관지결절, 3예가 복부 림프절에 감염됨을 보여주었다. 드물게 액와부, 서혜부 또는 말초 임파선 결핵 등의 보고가 외국에서 있었다⁹⁾.

병리적으로 결핵성 림프절이 생기면 주위조직을 압박하고 결핵이 건락화되어 파괴되고 결절이 치유되면서 섬유화가 일어난다. 사망은 드물지만 만성화되는

것이 일반적이다. 심한 림프절결핵의 경우는 어린이의 기관지결핵이 대표적이다. 기관지결핵이 진행됨에 따라 기관지를 통해 다른폐로 결핵이 퍼지면 무엇보다 기관지의 폐쇄와 기관지벽의 섬유화로 인해 돌이킬 수 없는 기관지 협착이나 기관지 확장증이 오게된다. 종격동내에서 림프절결절이 커지면 큰 혈관을 누르며 횡경막 신경과 반회후두 신경을 침범하고 림프절배액을 막으며 흉벽과 흉골로 침식하게 된다. 복강내에 림프절이 커지면 담즙배액이 막히는 것과 유사한 문제를 일으킨다¹⁰⁾. 표재성 림프절의 염증이 치유안되면 서로 딱같이 뭉쳐 인접피부에 유착되어 결국 피부가 자주색으로 변하고 종괴의 중심부분이 악화되어 주위조직이나 피부로 누공을 만들게 된다.

4. 임상적 특성

결핵성 림프선염은 90% 이상 두경부에 표재하고 있다. 전후경부, 쇄골하부, 이하부의 순서로 빈발하고 있으며 가끔 귀 뒷부분이나 악하부에 오기도 한다¹¹⁾. (그림. 1참조) 단독 림프절보다 여러개가 한부위에 오며 양측에 흔히 발병되는데 어린이에게는 특히 양측으로 온다. 전신적인 림프병변과 간 췌장 비대화는 5% 이내에서 온다. 그러나 어린이의 속립성결핵에서는 10~15%에서 전신적인 림프병변이온다.

증상은 침범된 부위에 따라 다르다. 무통의 점진적인 종창이 어른이나 어린이에게 공통적이다¹¹⁾. 커진지수 주가 지나야 의사에게 오게 되며 체중감소, 체온상승, 식욕부진, 피로감, 권태감 또는 동통이 환자의 20% 이내에서 나타난다. 병이 진행되어 건락, 미란시기를 지나면 궤양이나 누공을 형성한다. 선진국에서는 이런 형태는 10% 미만이다.

기관 또 기관지 주위의 림프절이 커짐에 따른 증상은 나이에 따라 다르게 된다. 성인에서는 커진 림프절이 기관지벽을 침범하여 호흡기 증상을 일으키는 경우는 거의 없다. 반면에 체중감소, 열, 야간발한, 만성적 흉통, 권태감, 식욕부진이 있으며 증상이 없이 비정상적인 흉부 엑스선 사진을 보이기도 한다¹²⁾. 어린이에

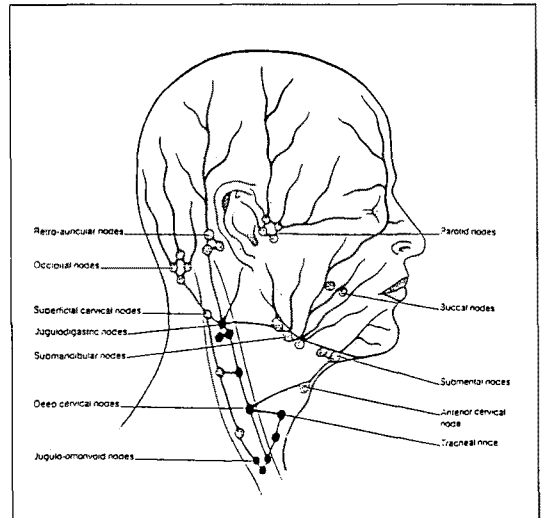


그림. 1. The lymphatics of the neck. The nodes un the slipped shuding are the superficial nodes : the nodes with the solid black shading are deep nodes.

서는 증상을 보이는 기관지 결핵이 4세이하에서 아주 흔하며 기도의 침범으로 인한 증상들이 나타난다¹³⁾. 기침은 흔히 심하고 발작적이다. 기도가 좁아짐에 따라 천명, 호흡곤란이 생기고 결국에는 무기폐로 인해 호흡곤란으로 청색증이 오게 된다.

이학적으로는²⁸⁾ (그림. 2참조) 무통성의 림프절이 피부를 통해 건락, 미란형성을 하고 영구적으로 존재하게 된다, 가끔 어린이에게서 2차 세균감염으로 림프절결절이 붓거나 아플 수 있다. 표재성 림프절염은 Jones와 Campbell¹⁴⁾에 의하면 5시기로 구분할 수 있다. 제 1기는 커져있으나 단단하고 유동성인 산재하는 결절들이 만져지며 병리적으로도 비특이성 반응성 증식을 보인다. 제 2기는 더욱 크나 부드러운 결절이 주위 조직의 염증으로 인해 고정되었고 제 3기에는 농양형성으로 결절중심부가 말랑말랑해지며 제 4기에는 와이셔츠의 장식단추모양으로 농양형성을 하고 제 5기에는 누공이 형성되는데 대개 2기와 3기때 발견된다. (표 1참조) 이때 전신적으로 표재성 림프계를 시진 및 축진을 한다²⁷⁾.

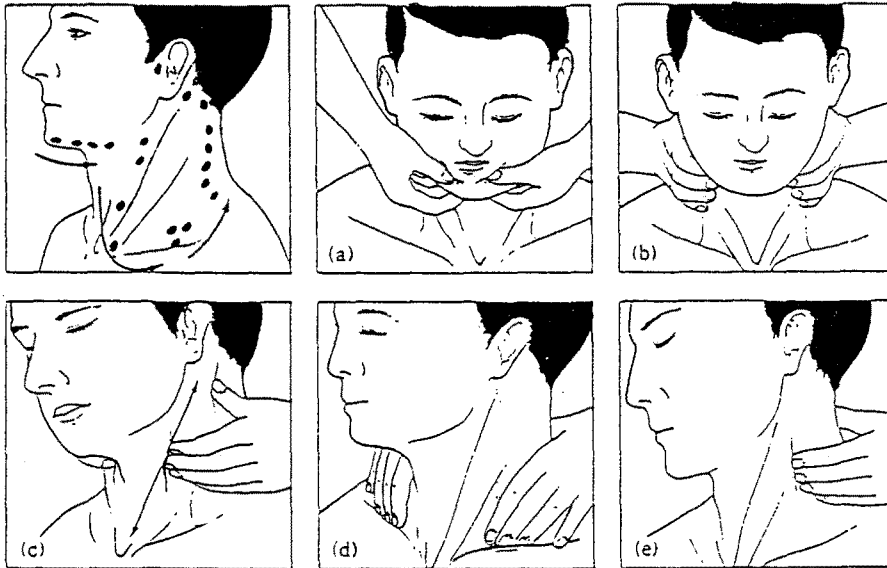


그림. 2. 계통적 경부림프절 촉진, (a)이하 및 악하림프절, b)~c) 흉쇄유돌근의 전연을 따서, (d) 쇄골 상 림프절, e) 부신경과 목덜미를 따라서 촉진한다.

Table 1. Superficial tuberculous lymphadenitis : 5 stages

Stage 1 : enlarged, firm, mobile(discrete nodes showing nonspecific reactive hyperplasia)
Stage 2 : larger, rubbery nodes fixed to surrounding tissue owing to periadenitis
Stage 3 : central softening due to abscess formation
Stage 4 : collar stud abscess formation
Stage 5 : sinus tract formation

*Stages 2 and 3 : the majority of cases at the time of their initial presentation

5. 진 단

결핵성 임파선염과 감별해야 될 질환은 매우 많다. 감염(비정형결핵, viruses, chlamydia, bacteria, fungii, toxoplasma, the agent of cat-scratch dis-

ease), 종양(lymphoma, sarcoma, Hodgkin's disease, metastatic carcinoma), 약물·반응(hydantoin), sarcoidosis, nonspecific reactive hyperplasia, nonlymphoid neck swelling(parotid gland, brachial arch cyst, cystic hygroma, carotid body tumor)등이다. 다른 형태의 선염과 구별하는데 있어서 병력과 흉부 엑스선 소견이 특히 어린이에게는 도움이 될수 있다. 80%이상의 어린이들은 활동성결핵이 있으며 흉부 엑스선에서 최근에 결핵을 앓거나 또는 활동성결핵을 보이고 있다⁶⁾. 어른은 20% 이상에서 결핵환자와 접촉한적이 있으며 30%이내에서 흉부 엑스선 소견에 이상을 보인다¹⁵⁾. 외국에서는 결핵 반응검사는 가장 안전하고 확실한 진단술이며 임파선결핵환자의 90% 이상에서 양성을 보이나 한국은 BCG접종으로 인해 판독에 어려움이 있다.

가끔 결핵성 임파선염과 비정형결핵균성 임파선염과 구별이 어려운데 비정형결핵성 임파선염은 어른보다 어린이에게 더 흔하게 나타나며, 비정형결핵균으로 인한 기관지결핵을 일으킨다는 보고도 있다^{6,13)}. 이 두

Table 2. Comparative features of tuberculous and nontuberculous mycobacterial cervical lymphadenitis

Feature	Tuberculous	Nontuberculous
Age	Any, but peak at 20~40 years	1~6 years
Sex	Females predominate	Equal between sexes
Race	Asians and blacks predominate	None
TB exposure	Common in children	Uncommon
Systemic symptoms	Uncommon	Uncommon
Node involvement	Anterior and posterior cervical, supraclavicular, bilateral	Jugulodigastric, unilateral
Chest roentgenogram	Abnormal in most children, one-third abnormal in adults	Normal
Tuberculin skin test	Usually positive	Commonly positive

Dwight A. Powell

질환의 구별에 도움을 주는 여러 사항은 표 2에서 볼 수 있다. 비록 피부반응검사가 이 두질환을 구별하는데 유용하다고 하나 비정형결핵균 항원들을 기본검사로 하기에는 쉽지가 않다⁶⁾.

결핵성 임파선염이 계속 의심스러울때는 조직생검을 하여 배양 및 조직검사를 해야만 한다. 이 때 적출 절제생검이 이루어져야만 하는데 불완전한 생검은 거의 항상 궤양이나 누관을 형성하기 때문이다³⁾. 결절의 단단한 부위는 배양 및 현미경검사를 위한 조직편으로 만들고 액화된 부위는 mycobacteria도 말검사를 위해 염색을 해야만 한다. 결핵성 임파선염의 조직소견은 비특이성 림프양 침윤, 작은 비건락성 육아종 또는 전형적인 Langhans' 거대세포들이 광범위한 건락성 궤사부분에 나타난다. 결핵성 또는 비정형결핵성 결절은 조직학적으로는 구별할 수 없으며 다른 육아종성 질환들과도 구별하기 힘들다. 그러므로 조직생검은 즉시 공신력있는 미생물 검사실로 보내어 양성 배양결과와 가능성을 극대화 시키도록 해야한다.

결핵성 임파선염이 유행하는 지역에서는 경부림프절의 흡입 침생검¹⁶⁾으로 세포검사 및 배양검사와 결핵반응검사결과¹⁷⁾ 연관해서 보아야 진단에 효과적이다. 세포학적검사로 육아종성 변화를 결핵성 임파선

염 환자의 80%까지 찾아낼 수 있으며 배양은 20%에서만 양성을 보인다. 이로써 결핵반응검사가 강양성인 경우외에는 육아종성 임파선염의 다른원인들을 대부분의 환자에서 반드시 배제해야한다.

폐문이나 종격동 림프절이 침범될때에는 객담과 위액흡입물로 배양을 하는데 보통 음성이며 진단은 종격동경이나 개흉으로 얻은 림프절 생검¹²⁾으로 가장 잘 진단된다. 만일 호흡기 증상이나 흉부엑스선 소견으로 기관지 폐색이 보이면 기관지경검사를 하여 육종 또 육아조직을 기관지내에서 떼내어 반드시 조직검사와 배양검사를 해야 한다.

6. 치료

결핵성 임파선염의 치료는 원칙적으로 폐결핵에 준한²⁶⁾ 항결핵화학요법의 적절한 투여와 필요시에는 현명한 외과적 절제술이 동반되어야하는데 외과적 도움이 필요한 환자는 소수이다. 표재성 임파선염은 광범위한 건락 형성 이전에 임파선 주위의 염증, 미란이 생기는데 항결핵 요법으로 거의 항상 치유된다^{3,18)}. 화학요법 중에 많게는 환자의 25%까지 새로운 결절이 생기거나 기존 결절의 종대화, 액화 또는 배액 등이 있기도

하다^{18,19}. 이렇다고하여 미생물학적 치료실패나 재발은 드물고 보통 추가 화학요법이나 수술이 우려되지 않는다. 18개월간 INH+RF를 투여했을 때 동시에 2개월전 SM을 첨가시 효과적으로 치료되었다. 영국에서 INH+RF군(9개월 치료)과 INH+RF+MBT군(2개월)(18개월 치료)를 비교해보니 치료후 5년간 추적관찰했을 때 양군에서 결과의 차이가 없었다^{19,20}. 치료 완료후 결핵절이 새로 생겼을 때 직경이 10mm보다 큰 것은 9개월과 18개월 치료군에서 16%와 7%이었다. 이러한 부가적인 상황은 화학요법후 6개월 이내에 정리되었다. 결절은 생검해보면 건락성 육아종이었으나 무균이었으며 양군 모두 미생물학적으로 재발은 없었다^{19,20}. 직경이 5mm 이상인 잔존결절은 총 환자의 4%에서 5년후 추적관찰에 나타났으나 양군 차이는 없었다²⁰.

진단적인 목적이 아니라면 수술은 제한되어야 한다²¹. 적합한 화학요법으로 치료가 안되거나 커진 결절이나 팽배한 액화파동성 결절로 인해 불편한 환자에게 적용해야 한다. 비록 누관이나 만성 배농이 있더라도 외과적 절제술에 앞서 화학요법이 먼저 시도되어야만 한다²¹. 수술의 선택은 항상 침범된 결절 및 주위조직을 완전히 절제해야 한다²⁵. 절개와 배농은 부분절제술처럼 궤양이나 만성 누관배농같은 위험을 갖고 온다.

종격동에 결핵성 림프절이 생기면 우선 항결핵화학요법을 해야만 한다. 그러나 어린이에서는 기관지 결핵은 항결핵요법만으로는 신속하고 만족한 해결법이 아닌 특이한 상황을 갖고 있다. 기관지주위 결핵절의 광범위한 건락화는 감염된 조직의 모든 곳에 약의 침투가 힘든것 때문으로 생각된다. 이때에 corticosteroid를 쓰면 염증반응을 제어할 수 있고 따라서 기관지 압박도 제어된다. 어린이 기관지결핵에서 치료 첫 4개월동안 corticosteroid를 투여해서 매우 빨리 병을 치유시킬 수 있었다²³.

수술은 어른이나 어린이 기관지 결핵에서 한역할을 하고 있다. 기관지내시경은 숙련된 기술로 기관지내의 용종, 육아조직, 건락괴사조직을 제거하는데 중요하다^{12,23}. 일부 어린이에서는 반복된 기관지내시경술로써

기관지 개방을 유지하는데 필요하다. 드물게 어린이나 어른에서 병든 기관지벽을 흉곽내 수술로써 건락결절이나 기관지벽의 조직일부를 제거할때도 있다²⁴.

요 약

결핵성 임파선염은 아직도 한국에서 많이보는 질환이며 젊은여자 성인 특히 아시아인이나 흑인에서 가장 흔하다. 이 질환은 두경부에 흔히 무통성으로 서서히 림프절이 커지는 양상을 보이나 인체내 결절이 있는 곳은 어디나 오며 종격동 결절에도 온다. scrofula(腺病)는 다양한 중앙, 비중앙성 종괴, 감염질환 특히 비정형결핵균으로 오는 경부임파선염 등과 구별되어야만 한다. 비록 병력, 역학, 임상양상 흉부 엑스선 그리고 결핵반응검사로써 만족할만한 진단을 내리지만 절제생검으로 조직 및 배양이 필요하기도 하다. 궤양이나 만성 누공 형성을 막기위해 부분생검이나 절개 및 배농은 반드시 피해야 한다. 치료는 항결핵화학요법이며 가끔 외과적 적출술이 약물요법과 더불어 요구되기도 한다.

참 고 문 헌

1. Powell DA : Tuberculosis, 3rd edition, Springer-Verlag, p143, 1994
2. Sloane MF, Tuberculosis, Little, Brown and company, p577, 1996
3. Hooper AA : Tuberculous peripheral lymphadenitis. Br J Surg 1972 ; 59 : 353-359
4. Soriano E, Mallolas J, et al : Characteristics of tuberculosis in HIV-infected patients : A case-control study. AIDS 1988 ; 2 : 429-432
5. Pitchenik AE, Cole C, Russell BW, et al : Tuberculosis, atypical mycobacteriosis, and the acquired immunodeficiency syndrome among Haitian and non-Haitian patients in South Florida. Ann Intern Med 1984 ; 101 : 641-645

6. Schuit KE, Powell DA : Mycobacterial lymphadenitis in childhood. *Am J Dis Child* 1978 ; 132 : 675-677
7. Giffiths AS : Bovine tuberculosis in man. *Tubercle* 1937 ; 18 : 529
8. Khan MA, Kovnat DM, Bachus B, et al : Clinical and roentgenographic spectrum of pulmonary tuberculosis in the adult. *Am J Med* 1977 ; 62 : 31
9. Farer LS, Lowell AM, Meador MP : Extrapulmonary tuberculosis in the United States. *Am J Epidemiol* 1979 ; 109 : 205-217
10. Kohn MD, Altman KA : Jaundice due to rare causes : Tuberculous lymphadenitis. *Am J Gastroenterol* 1973 ; 59 : 48-53
11. Ord RF, Matz GJ : Tuberculous cervical lymphadenitis. *Arch Otolaryngol* 1974 ; 99 : 327-329
12. Liu CI, Fields WR, Shaw CI : Tuberculous mediastinal lymphadenopathy. in adults. *Radiology* 1978 ; 126 : 369-371
13. Lincoln EM, Gilbert LA : Disease in children due to mycobacteria other than *Mycobacterium tuberculosis*. *Am Rev Respir Dis* 1972 ; 105 : 683-714
14. Jones PG, Campbell PE : Tuberculous lymphadenitis in childhood : The significance of anonymous mycobacteria. *Br J Surg* 1962 ; 50 : 202
15. Kent DC : Tuberculous lymphadenitis : Not a localized disease process. *Am J Med Sci* 1967 ; 254 : 866
16. Lau SK, Wei WI, Hsu C, et al : Efficacy of fine needle aspiration cytology in the diagnosis of tuberculous cervical lymphadenopathy. *J Laryngol Otol* 1990 ; 104 : 24-27
17. Lau SK, Wei WI, Kwan S, et al : Combined use of fine-needle aspiration cytologic examination and tuberculin skin test in the diagnosis of cervical tuberculous lymphadenitis. *Arch Otolaryngol Head Neck Surg* 1991 ; 117 : 87-90
18. Campbell IA, Dyson AJ : Lymph nodes tuberculosis : A comparison of treatments 18 months after completion of chemotherapy. *Tubercle* 1979 ; 60 : 95-98
19. British Thoracic Society Research Committee : Short course chemotherapy for tuberculosis of lymph nodes : A controlled trial. *Br Med J* 1985 ; 290 : 1106-1108
20. British Thoracic Society Research Committee : Short course chemotherapy for lymph node tuberculosis : Final report at 5 years. *Br J Dis Chest*. 1988 ; 82 : 282-284
21. Campbell IA : The treatment of superficial tuberculous lymphadenitis. *Tubercle* 1990 ; 71 : 1-3
22. Nemir RL, Cardona J, Vaziri F, et al : Prednisone as an adjunct in the chemotherapy of lymph node bronchial tuberculosis in childhood : A double-blind study. *Am Rev Respir Dis* 1967 ; 95 : 402
23. Nakvi AJ, Nohl-Oser HC : Surgical treatment of bronchial obstruction in primary tuberculosis in children : Report of seven cases. *Thorax* 1979 ; 34 : 464-469
24. Yurdakul Y, Aytac A : Surgical repair of the tracheobronchial compression by tuberculous lymph nodes. *Br J Dis Chest* 1979 ; 73 : 305-308
25. 송달원, 경부 결핵성 입파선염의 임상적 분석, 계명의대논문집 제9권 제4호, 1990
26. Murraray JF, Nadel JA, Tuberculosis and other Mycobacterial Diseases, p1131, 1994
27. Epstein perkin de Bono Cookson, Clinical examination, p3.34-3.37, Mosby year book, 1992
28. 노관택, 이비인후과학, 두경부외과, p324-329, 1996