

## 늑골에 발생한 골용해성 병소

이화여자대학교 의과대학 내과, 진단방사선과\*, 해부병리과\*\*, 흉부외과\*\*\*

차주현, 장증현, 조성민, 김혜영\*, 한운섭\*\*, 김광호\*\*\*

### 증 례

환 자 : 조○호, 29세, 남자

주 소 : 2개월 전부터 시작된 우측 흉통

현병력 : 평소 건강하게 지내던 환자는 내원 2개월 전부터 우측 흉통이 있어 개인의원을 방문하여 시행한 X선 사진상 늑골 종괴가 있다는 얘기를 들었으나 별다른 치료 없이 지내던 중, 내원 10일전 흉통이 더 심해져 내원하였다. 흉통은 지속적이었으며 운동이나 호흡과는 무관하였다.

과거력 : 과거력상 폐결핵이나 당뇨, 고혈압 등의 내과적 질환을 앓은 병력이 없고 흉부외상이나 수술을 받은 기왕력이 없었다.

이학적 소견 : 두경부 이학적 검사상 결막은 창백하지 않았고 경부에서 만져지는 임파선이나 종괴는 없었다. 흉부 이학적 검사상 촉진되는 종괴나 압통은 없었고 호흡음 및 심음도 정상이었다. 복부 이학적 검사상 간비종대는 없었고 장음도 정상이었다.

검사실소견 : 입원 당시 말초혈액 검사상 혈색소 18.8 g/dL, 헤마토크릿 54.1%, 백혈구수 9,200/mm<sup>3</sup>, 혈소판수 269,000/mm<sup>3</sup> 이었고, 혈청 생화학 검사상 AST/ALT 46/90 U/L, Total bilirubin 1.4mg/dL 이었다. HBsAg(-), Anti-HBs(+), Anti-HBc(-)이고 그 외 검사상에는 특이소견 없었다. 추적 관찰한 AST/ALT는 37/85 U/L였다.

\* 본 논문의 요지는 1996년도 추계내과학회에서 포스터 발표되었음.

방사선학적 검사 : 단순 흉부 X선 상 우측 7번째 늑골에 팽창성의 종괴소견 보였다(Fig. 1). Chest CT (Fig. 2)상 우측 7번째 늑골 후방부에 팽창성 골용해성 소견을 보여 동맥류성 골낭(Aneurysmal Bone Cyst)과 섬유성 이형성증(fibrous dysplasia)

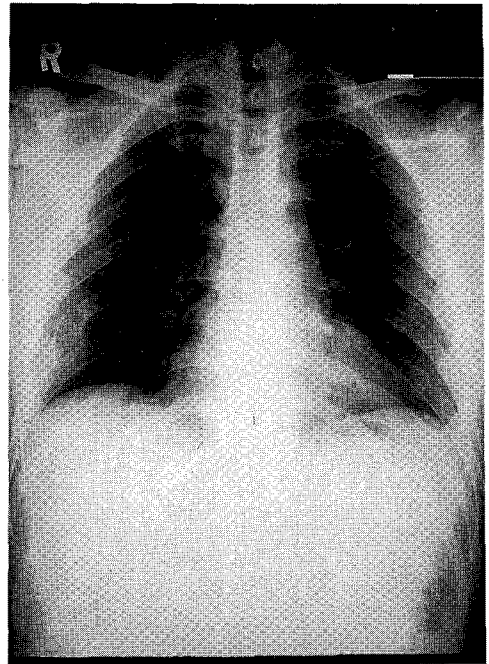


Fig. 1. Chest PA shows a grossly expansile, radiolucent lesion affecting the posterior segment of right 7th rib. The peripheral cortical margin of this lesion is thinning.

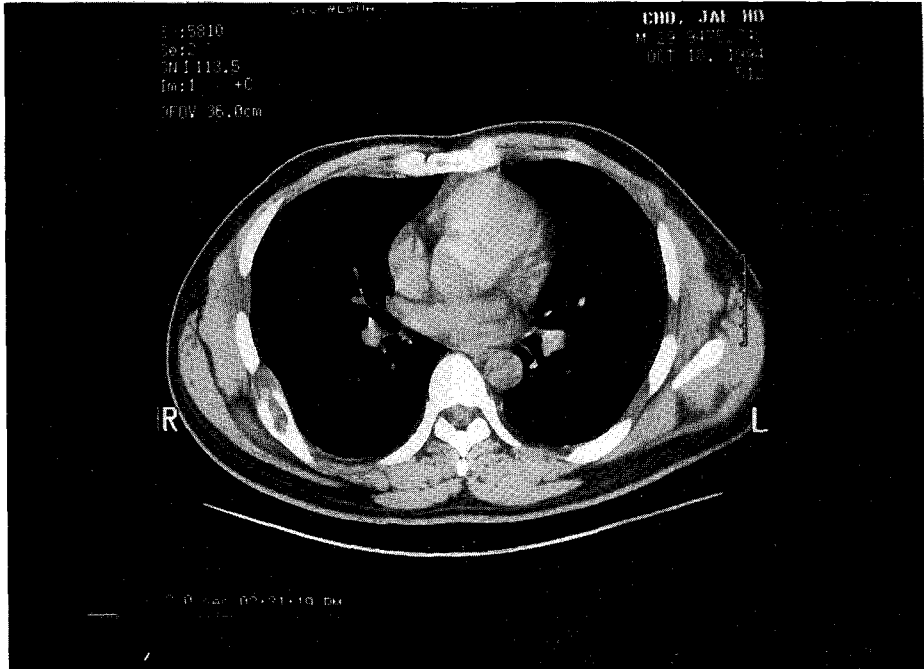


Fig. 2. Aneurysmal bone cyst presenting as a lytic expansile lesion on right 7th rib in an axial CT image. Soft tissue component of the mass also involves the intercostal muscles.

의 감별을 요하였다. AST 및 ALT가 상승하여 시행한 복부 초음파에서 지방간 및 좌측 신장에 신피질 낭종이 관찰되었다.

진단 및 경과 : 환자는 양성의 늑골 종괴 추정하에 제 4병일에 늑골절제술을 시행하였다. 육안 소견상 다수의 낭종을 동반한 고형의 연조직이었으며 현미경 소견상 혈액과 교원섬유질성 조직의 증식이 있고 신생골 형성 및 파골세포형태양 거대세포를 보이는 낭성구조를 가진 동맥류성 골낭으로 진단되었다(Fig. 3, 4). 늑골절제술 시행한 후, 제 6 병일 쯤 특별한 문제 없이 퇴원하였고 현재 재발 없이 지내고 있다.

## 고 찰

늑골에 발생하는 종양은 흔하지 않아서 모든 원발성 골종양의 5~7%를 차지한다<sup>1)</sup>. 동맥류성 골낭은 표재성 피질의 팽윤을 가져오는 골의 고립성 병소로서, 장

골이나 척추골에 주로 발생하는 양성 병변이다<sup>2)</sup>. 늑골에 원발하는 동맥류성 골낭은 매우 드물어 모든 골종양의 1.3%미만을 차지하며 약 75%에서 20세 이전에 발생한다<sup>3-4)</sup>. 동맥류성 골낭은 비전형적 거세포종양(atypical giant cell tumor), 출혈성골낭(hemorrhagic bone cyst), 팽창성 혈종(expansile hematoma), 양성거세포종양(benign giant cell tumor) 등으로 불리기도 한다. 원인은 아직 밝혀지지 않았지만 혈액학적 변화에 의한다고 알려져 있다<sup>5)</sup>. 즉 외상이나 출혈 등에 의해서 혈종이 형성되고 액화되고 조직화되면서 낭종이 형성된다는 주장이 있다<sup>6)</sup>. 그러나 이 이론은 외상 없이 생기는 경우를 설명하지 못하고 또한 외상이 흔하게 발생함에도 불구하고 동맥류성 골낭의 발생율은 극히 적다는 점을 감안할 때 납득할 만하지 못하다. 동맥류성 골낭의 자연 경과를 잘 알려져

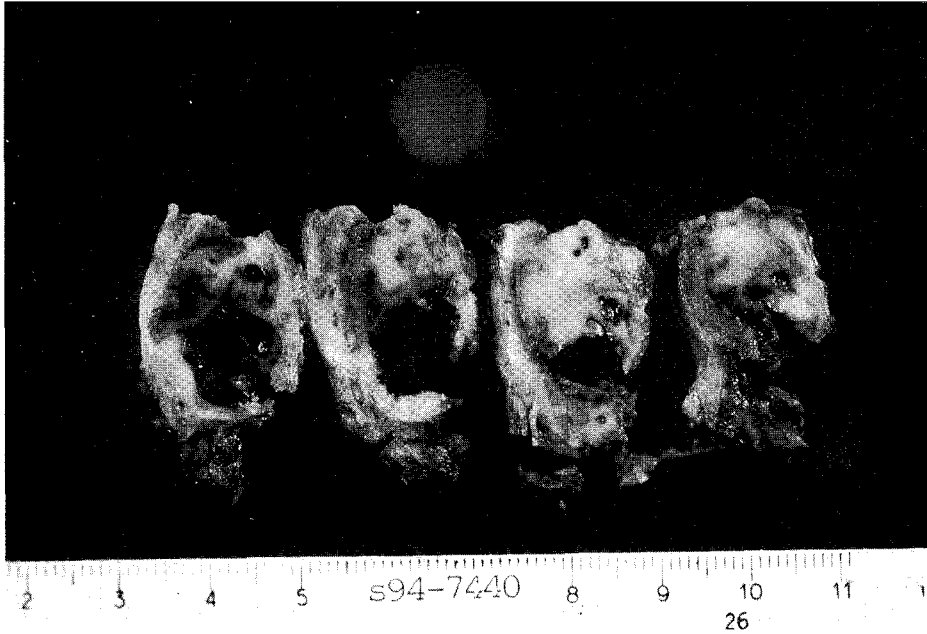

Fig. 3. The rib shows a ovoid bulging lesion with soft tissue attachment at middle portion. On sectioning, the mass is yellowish, white, solid, soft tissue mass with multiple cysts with dark reddish hemorrhagic areas.

있지는 않지만, 자연 퇴화된 경우가 있고 조직생검만으로도 치유가 된 경우도 있다.

임상적으로는 통증, 종괴촉지, 호흡곤란, 대마비(paraplegia), 병적골절 등으로 발견되며 우연히 발견되기도 한다<sup>6)</sup>. 발생연령은 신생아로부터 68세에 이르기까지 다양하나 10대에서 20대 사이가 호발연령이며, 남녀 발생비에 있어 차이는 없다. 동맥류성 골낭은 늑골의 어떤 부위에도 발생할 수 있다. 동맥류성 골낭은 방사선학적으로는 병변의 성숙도와 위치에 따라 다양하게 보일 수 있으나 골 피질이 부분적으로 팽윤된 용해성 형태가 전형적인 소견이다. Daska 및 Buraczewski 등<sup>2)</sup>은 동맥류성 골낭을 방사선학적으로 4단계로 나누었는데, 첫 단계는 골막상승(perosteal elevation)을 동반한 경계부의 골용해를 특징으로 하며, 둘째 단계는 골의 점진적 파괴와 불분명한 경계를 보이는 성장단계이며, 셋째 단계는 골낭의 내

부가 골겹질(bony shell)과 골성중격(osseous septae)에 의해 분획되어 있는 안정화된 단계이고, 넷째 단계는 골화와 골종괴를 형성하는 치유단계인데, 대부분 셋째 단계에서 발견된다고 한다.

병리학적으로, 육안 소견상 일정하지 않은 두께의 벽으로 둘러싸인 공동안에 혈액이 차 있는 소견을 보이며 정상적인 골 구조를 대체하며 골이 팽윤되어 있고<sup>6)</sup>. 공동의 벽은 골이나 연골조직으로 구성되어 있다. 현미경 소견상 골낭조직은 섬유모세포가 주세포이고 그 밖에 조직구, 분화가 불량한 단구세포, 그리고 원시간엽세포들로 구성된다<sup>7)</sup>. 다핵성 거세포의 내부에서 파골세포 형태를 관찰할 수 있는데, 이는 동맥류성 골낭이 반응성 병변이라는 것을 시사해주는 소견이다. 감별해야 할 늑골 종양으로는 형질세포종, 전이성 병변, 연골점액양성육종, 섬유성 이형성증 등이 있다.

치료는 소파술, 골이식, 방사선조사, 소파술 및 냉

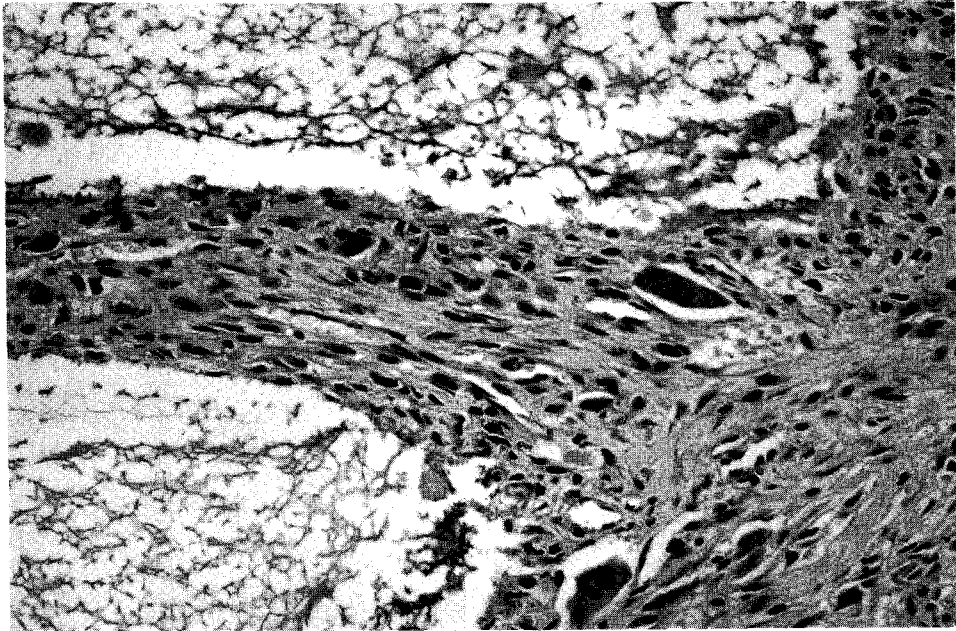


Fig. 4. Section shows cystic spaces filled with blood and collagenofibrous tissue of septa. The hemorrhagic area and osteoclastic type giant cells are also present in the septa of the cystic spaces(H-E stain,  $\times 200$ ).

동요법, 그리고 광범위절제술 등이 있는데 소파술 단독으로는 재발율이 높으므로 수술적 절제가 최선이다<sup>6)</sup>. 냉동수술은 재발율을 낮추고 광범위한 골 손실 없이 빠른 치유를 기대할 수 있는 장점이 있으나 연조직이 동결손상되는 심각한 합병증이 유발될 수도 있다<sup>1)</sup>. 용해성의 늑골 종괴는 임상적 및 방사선학적으로 확실한 양성과 악성의 구분이 어려우므로 진단 및 치료 목적의 절제가 필수적인 것으로 생각된다.

저자 등은 흉통을 주소로 내원한 29세 남자환자에서 방사선학적으로 용해성 늑골병소를 보여 진단 및 치료목적의 광범위 늑골 절제술을 시행하여 동맥류성 골낭으로 확진된 일례를 경험하였기에 문헌고찰과 함께 보고하는 바이다.

## 참 고 문 헌

1. Friedman B, Yellin A, Huszar M, Blankstein A, Lotan G : Aneurysmal bone cyst of the rib : a review and report of two cases. *Br J Dis Chest* **82** : 179, 1988
2. Dabska M, Buraczewski J : Aneurysmal bone cyst ; Pathology, clinical course and radiologic appearances. *Cancer* **23** : 371, 1969
3. Biesecker JL, Marcove RC, Huvos AG, Mike V : Aneurysmal bone cyst ; A clinicopathologic study of 66 cases. *Cancer* **26** : 615, 1970
4. Ruiter DJ, Van Rijssel TG, van der Velde EA :

- Aneurysmal bone cyst ; A clinicopathological study of 105 cases. *Cancer* **39** : 2231, 1977
5. Ginsburg LD. Congenital aneurysmal bone cyst : case report with comments on the rule of trauma in the pathogenesis. *Radiology* **110** : 175, 1974
6. Aegerter EE, Kirkpatrick JA. Orthopaedic diseases : physiology, pathology, radiology. 4th ed. Philadelphia : WE Saunders, 424, 1975
7. Sabanathan S, Chen K, Robertson CS, : Aneurysmal bone cyst of the rib. *Thorax* **39** : 125, 1984
8. Steiner GC, Kantor EB : Ultrastructure of aneurysmal bone cyst. *Cancer* **40** : 2967, 1977

= Abstract =

### Osteolytic Bone Lesion of the Rib

**Ju Hyun Cha,M.D., Jung Hyun Chang,M.D., Sung Min Cho,M.D.,  
Hyae Young Kim,M.D.\*, Woon Sub Han,M.D.\*\* , Kwang Ho Kim,M.D.\*\*\***

*Department of Internal Medicine, Radiology\*, Pathology\*\*, and Chest Surgery\*\*\*  
College of Medicine, Ewha Womans University, Seoul, Korea.*

A 29-year-old male patient was admitted due to subacute onset of right chest pain. He had no history of trauma, chest surgery or other medical disease. Chest roentgenogram showed an expansile, radiolucent lesion on the posterior segment of right seventh rib. Computed tomogram of the chest also showed lytic expansile mass with septation. He took an en-bloc resection of the involved rib. Pathologically there were multiple cystic spaces, filled with blood and collagenofibrous tissue proliferation and locally areas of new bone formation and giant cells of osteoclastic type, which was compatible with aneurysmal bone cyst. We report a case of aneurysmal bone cyst of the rib with a brief review of literature.

---

**Key Words** : Aneurysmal bone cyst, Rib