

# 성상신경절 차단을 이용한 구강내 편평태선의 통증치료

전북대학교 의과대학 마취과학고실 및 전북대학교 대학원\*

한 영 진 · 최 훈 · 심 요 택\*

= Abstract =

## Stellate Ganglion Block for the Treatment of Pain from Oral Lichen Planus

Young-Jin Han, M.D., Huhn Choe, M.D. and Yo Taek Shim\*

Department of Anesthesiology, Chonbuk National University Medical School,  
Postgraduate School\*, Chonju, Korea

Common oral lesions of lichen planus (LP) are bilateral lace-like white patches in the buccal and lingual mucosae. Oral LP of chronic erosive and ulcerative forms develop carcinomas among approximately 1% of affected patients.

A 64 year old male patient suffering from LP with early verrucous carcinoma on lips, tongue, and hard palate for approximately 8 years was referred to the pain clinic from department of dermatology. He complained of severe pain (VAS 9.5) on lips, oral cavity and left of the face. For 18 consecutive days we performed stellate ganglion blocks (SGB) with 6 ml on his left side of face. Patients pain decreased to (VAS 3.0) after 18 SGB. After a total of 31 SGB patient was discharged free of pain. pain recurred (VAS 3.5) 22 days after discharge. We then performed SGB, twice weekly and pain was effectively relieved after total 54 SGB. But patient needed to take oral analgesics due to nocturnal pain.

**Key Words:** Pain, disease: oral lichen planus. Techniques : stellate ganglion block

편평태선(Lichen planus)는 피부와 점막에 발생하는 원인불명의 염증성 질환으로서 여러 부위를 침범하여 매우 다양한 임상소견을 나타낸다. 구강내 편평태선은 독특한 형태의 백색 망상형의 발진이 혀바닥과 구강내에 발생하고 미란이 발생하여 뜨겁고 자극적인 음식에 노출시 자극감과 동통이 아주 심할 수 있다<sup>1)</sup>. 원인은 아직 불명이나 바이러스 감염설, 정신적 요인, 유전적 요인, 면역설, 약물에 의한 설등이 제시되고 있다. 병소 직접 형광현미경 검사상 진피 표피 경계부에 면역글로블린과 보체가 침착되며 또한 면역조직 화학 검사에서 T 세포, 랑게르한스 세포등의 증명은 이 질환의 원인으로 세포성 면역이 관여됨을 시사한다<sup>2)</sup>.

1984년 若杉<sup>3)</sup>에 의해 성상신경절 차단이 알레르

기성 질환에도 적용 가능하다고 소개한후 그 기전은 명확하지 않으나 효과에 대한 보고가 많고, 특히 알레르기성 비염의 치료에 대한 좋은 결과를 보여주는 최근의 보고가 많다. 저자는 구강내 편평태선의 통증 치료에 성상신경절 차단술을 시술하여 좋은 결과를 보았기에 문헌고찰과 함께 보고하는 바이다.

### 증 례

64세 남자 환자가 좌측 안면부 통증과 입술, 구강내 통증을 주소로 96년 6월에 피부과에서 전과되었다. 기왕력상 1988년 3월 구강내, 입술, 혀바닥 등에 임상적으로 구강내 편평태선을 의심케 하는 백색의 망상반이 발생하였는데(Fig. 1) 이때는 병변부위에

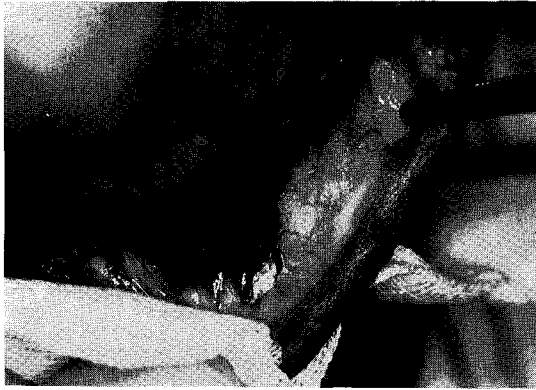

Fig. 1. Erosive and hyperkeratotic plaque like white lesion on skin and mucous membrane of inner side of lower lip.

통증이 없었으나 1년 후부터 경한 통증이 생겼고 조직 검사상 백판증(leukoplakia)로 진단 받았다. 1년 간격으로 조직검사를 시행하였는데 93년 10월에 입술과 구강내 병소가 verrucous carcinoma로 진행되었다. 95년 봄에 좌측 귀와 안면부의 통증이 있어 이비인후과, 구강외과에 자문한 결과 상악 좌측 제 1 소구치의 치아우식증과 치근단 농양으로 인한 통증으로 사료되어 발치 하였으나 통증은 여전하였다. 환자의 구강병변에 대한 치료로 그동안 피부과에서는 triamcinolone acetonide을 국소부위에 주사하였고, gentian violet, nizoral, potassium hydroxide, cafergot, diazepam 2 mg/tab등으로 치료하였었고 최종진단은 구강내 편평태선과 조기 사마귀양암(lichen planus, early verrucous carcinoma) 이었다.

통증 치료실에 전과되었을 당시 입술과 구강부위의 심한 통증(VAS 9~10)과 함께 두통, 좌측 안면부 통증을 호소하였는데 좌측 입술 가장자리에서 통증이 시작되어 안면부 윗쪽으로 올라가서 눈썹 밑부위에서 통증이 멈추는 양상이었다.

성상신경절 차단을 시행하기전에 신경 차단후에 발생할 수 있는 증상이나 합병증 등에 대하여 설명을 하였고 차단중에는 움직이거나 말을 하지 말고 침도 삼키지 말며 어지럼증이나 이명 등의 증상이 있으면 즉시 우측 손을 흔들도록 하였다. 수평상와 위에서 10 cm 정도 되는 벼개를 어깨에 받쳐 목을 신전시킨후 입을 약간 벌린 상태에서 23G 32 mm 주사침을 연결한 1% lidocaine 6 ml을 기관측부 접

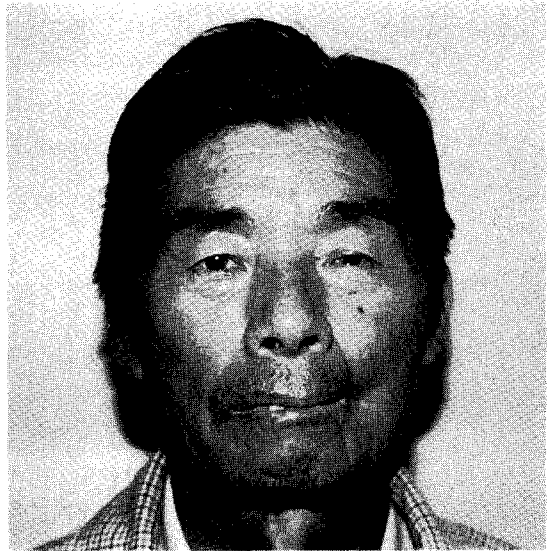


Fig. 2. Ptosis of left eye after stellate ganglion block.

근법으로 제 6경추의 횡돌기에 닿으면 천천히 흡인하여 혈류나 뇌척수액 등의 역류가 없음을 확인한 뒤 바늘을 왼손으로 고정하고 서서히 주입하였다. 발침후 거즈를 대고 환자로 하여금 2~3분간 압박하여 지혈이 되도록 하였다. 성상신경절의 효과적인 차단은 시행할때마다 호너 증후군의 발현을 확인하였고(Fig. 2) 다른 합병증 유무도 기록하였다. 성상신경절 차단후 20~30분간 안정시켜 부작용이 없음을 확인후 이송하였다.

1% lidocaine 6 ml로 1일 1회 성상신경절 차단을 18회 시행시 통증정도는 60% 정도 좋아졌다고 하였고, 31회 시행후 완전히 통증이 없어져 1주일 관찰후에 퇴원하였다. 퇴원 15일후 부터 VAS 3.5 정도의 통증이 좌측 안면부위에 다시 나타나 성상신경절 차단을 1주일에 2회씩 총 54회 시행한 현재 낮 시간 동안에는 통증이 없는데 자려고 누워있으면 득신득신한 통증이 있어(VAS 1.5) 진통제를 복용중이며, 일상생활을 하는데는 지장이 없다고 한다.

### 고 찰

성상신경절 차단은 통증클리닉에서 널리 사용되는 신경차단이다. 수기가 비교적 간단하고 적절한 수기를 행할때에는 합병증이 거의 없기 때문이다.

적응증으로 과거에는 안면신경마비, 편두통, 긴장성 두통, 비전형 안면통, 상지 혈행장애, 알러지성 비염, 반사성 고감신경 위축증, 대상포진, 대상포진후 신경통, 협심증등이었다<sup>4)</sup>. 若杉등<sup>3)</sup>은 무려 150여가지의 질환에 광범위하게 적용할 수 있다고 기술하고 있는데 성상신경절 차단을 하면 시상하부의 혈행개선 효과를 나타내기 때문에 시상하부의 주요기능이 원활해진 관계로 각종 질환의 치료효과가 있다고 하였다. 즉 시상 하부는 인체의 면역계, 내분비계, 자율신경계 등의 조절 작용을 하는데 성상신경절 차단을 하면 고감신경 과긴장을 완화하여 혈행 개선을 촉진하게 함으로써 각 질환의 병태개선의 기본이 되어 좋은 효과를 나타낸다고 한다. 若杉등<sup>5)</sup>은 면역계에 스트레스, 고감신경 과긴장등이 크게 관여한다고 하였는데 몸의 상태가 안 좋으면 면역기능이 별로 반응하지 않거나 반대로 과도하게 반응하게 되는데 체질, 소인, 면역 억제 유전자 등의 관여가 거론되고 있고 스트레스에 의한 증후에 있어서의 고감신경 과긴장이 한 원인이라고 하였다.

천식이나 화분증, 알레르기성 비염, 만성 관절 류마티스등이 면역계의 과민 반응으로 나타나는 면역 질환인데 성상신경절 차단을 하면 중추에의 효과로부터 항체 생산억제의 효과와 말초에의 효과로부터 국소의 혈류개선 효과가 합쳐져서 치료 효과를 나타낸다고 한다. 면역계가 반응 불량일 경우는 감기에 걸리기 쉽고 감염증이 잘 생길 수 있는데 성상신경절 차단을 30회 정도 하면 감기에 걸리지 않게 되고 걸리더라도 극히 가볍게 끝나며 편도선염 치료에도 성상신경절 차단이 가장 효과적이며 재발하지 않는 등으로 미루어 보아 성상신경절이 면역계의 반응 불량을 개선한다는 주장이 설득력 있다<sup>3)</sup>.

편평태선은 피부와 점막에 발생하는 원인불명의 염증성 질환으로서 여러 부위를 침범하여 매우 다

양한 임상소견을 나타내는데 우리나라에는 비교적 발생빈도가 낮으며 30~70대에 호발하고 가족력이 있는 경우에는 광범위하고 증상이 매우 심하며 만성 경과를 취한다. 구강점막의 병변은 특히 궤양이 있을때는 만성 경과를 취하며 쉽게 낫지 않고 1% 이내에서 악성화되고 자극감과 통증이 있는 것이 특징이며, 조직학적 소견으로 확진이 가능하다.

성상신경절 차단시 사용되는 국소마취제는 Cousins<sup>6)</sup>에 의하면 lidocaine이 bupivacaine보다 부작용이 적고 상하로 잘 퍼져 좋다고 하였고 15 ml까지 사용한다 했으나 이효근등<sup>7)</sup>은 최소용량은 4 ml라 하였으며 최훈<sup>8)</sup>등은 10 ml라 하였다. 본원 통증 치료실에서는 1% lidocaine 6 ml를 사용하고 있는데 구강내 편평태선으로 인한 통증 치료에 성상신경절 차단이 우수한 효과가 있음을 경험하였다.

## 참 고 문 헌

- 1) Arnold HL, Odom RB, James WD: Disease of the skin. Clinical dermatology. 8th ed, W.B. Saunders Company 1990; 237-49.
- 2) 대한피부과학회 교과서 편찬위원회 편저. 피부과학. 3rd ed, 여문각 1994; 192-5.
- 3) 若杉文吉: 성상신경절 차단에의 새로운 적응. 대한통증학회지 1991; 4: 1-7.
- 4) 대한마취과학회 교과서 편집위원회. 마취과학. 여문각. 1994; 190-2.
- 5) 若杉文吉: 革命的な神経ブロック療法. 1st ed, ヒタミン文庫. 1992; 76-86.
- 6) Cousin MJ: Stellate ganglion block (Symposium). 제 22회 일본 pain clinic 학회총회 초록집 Fukuoka. 1988; 37-41.
- 7) 이효근, 정소영, 양승근: 성상신경절 차단에 필요한 국소마취제의 최소용량. 대한통증학회지 1995; 8: 60-3.
- 8) 최훈: 성상신경절 차단. 대한통증학회지 1989; 2: 16-20.