

# General pediatric chest CR parameter 연구

고승일 · 조남수 · 이상전 · 정 환  
삼성서울병원 영상의학과

## 1. 서 론

..... 소아 흉부 방사선 검사에서 film/screen type에서는 느끼지 못했던 문제점들이 CR system을 도입하면서 몇 가지 어려움에 당면하게 되었다.

CR(Computed Radiography) system의 도입은 검사 환경에 많은 변화를 주었고, general radiography의 analog image에서 digital image로의 전환이 가능할 수 있게 되었다.

Digital image로의 전환은 영상의 질적 향상을 가져왔고 이미 CR의 일반적인 장점들에 대하여는 많이 설명되어지고 있다.

CR의 도입은 image quality향상에 크게 기여하였으며, 단점 또한 Film screen type에 비하여 적어 CR의 가치와 성능은 좋은 것으로 평가되고 있으며 CR system의 도입에 대하여 크게 만족하고 있다. 지금까지 방사선을 이용한 검사에서의 image quality 향상은 방사선 발생 장치의 선량, 선질의 특성을 이용한 검사 기술의 응용 및 검사 부위별 특성에 맞게 제품화된 film, screen을 사용하여 진단용 image quality를 발전시켜 왔었다.

그러나 CR system에서는 검사 기술의 중요성 못지

않게 Digital image의 획득 및 저장, Digital data를 변화시킬 수 있는 parameter의 이해와 연구가 충분히 이루어져야 image quality가 향상 되리라고 여겨지고 이에 대한 충분한 임상 연구가 있어야 할 것으로 생각된다.

현재 chest방사선 검사시 CR에 입력되어 있는 processing parameter는 general chest와 pediatric chest의 두 종류의 parameter값으로 구분되어 있어 image quality에 만족감을 갖진 못했다.

왜냐하면 pediatric chest는 성인에 비해 0세에서 15세까지 체형의 변화가 크고 또한 환자의 condition에 따라 변화되는 촬영기법 (ex : non grid, in bucky, or wall bucky)에 따라 얻어지는 영상이 달라지므로 pediatric chest의 image quality를 향상시키는데는 어려움이 많았다.

이러한 문제점이 크게 도출되었고 이를 해결하기 위한 방안을 마련하기 위해 CR을 사용하고 있는 일본 및 미주를 비롯한 여러 선진 병원의 사례 및 문헌을 찾아 보았으나 이러한 pediatric chest의 CR image에 대한 연구가 이루어지지 않고 있었고, 문제점에 대한 인식 또한 못하고 있는 실정 이었다.

본 연구에서는 이러한 문제점을 해결 하고자 pediatric chest에 대한 연구를 실시하게 되었다.

## 2. 본 론

### 1. 검사장비

- General X-ray system
- 8×10 & 10×12 inch cassette
- 8×10 & 10×12 inch IP (image plate)
- Computed radiography (FCR9000) system
- DMS (HI-C 654)
- Laser printer (FL-IM 2636)

## 2. CR pediatric chest mode의 연구과제

### 1) Pediatric chest parameter

소아의 범위는 보통 0세~15세 까지로 그 범주가 매우 넓다. 이러한 현실에서 0세에서 15세까지의 환자를 동일한 parameter로 processing 한다는 데에 현실적으로 어려움이 많으므로 이에 대한 문제점을 해결하고자 하였다.

### 2) Print image format size

CR에서의 영상 획득은 film/screen type과 달리 laser printer로 image를 출력할 때 image processing mode를 1:1 또는 2:1로 선택하게 되어있어 선택하는 Print image format size에 따라 검사된 image size가 다르게 나타나게 된다. 이는 F/U check시 출력된 image가 서로 달라 판독에 어려움이 많으므로 Image format size에 대한 표준화가 필요하다.

### 3) Imaging plate 선택

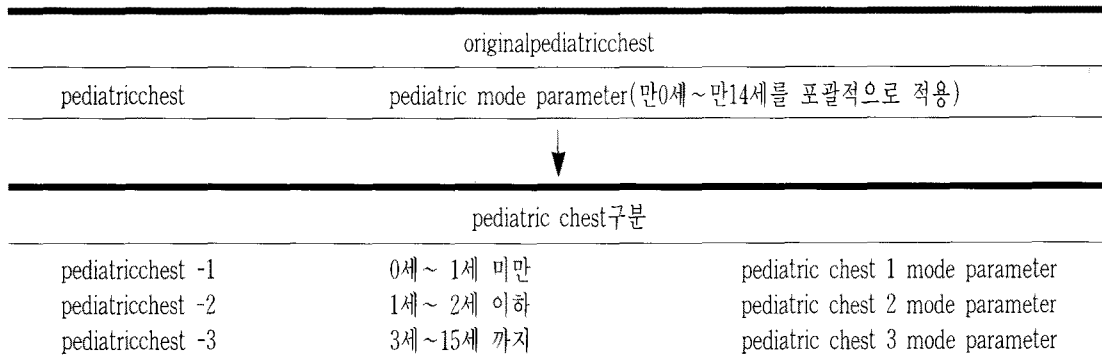
동일한 환자를 8"×10" IP와 10"×12" IP중 어느 size로 검사하는가에 따라 image size와 image quality(IP size별로 해상력의 차이가 있음)가 서로 다르게 나타나므로 검사 환자의 나이 및 체형을 감안한 image plate선택 protocol이 필요하다.

## 3. 연구 방법

### 1) Pediatric chest parameter

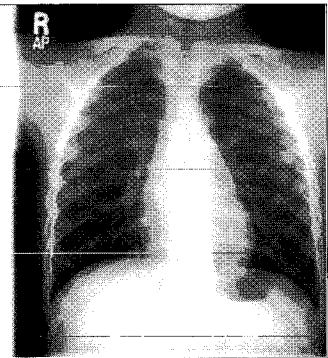
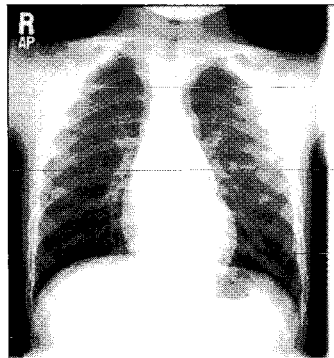
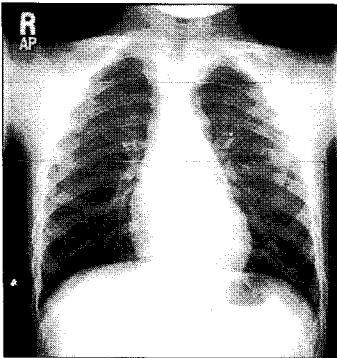
pediatric chest mode의 다양성을 해결하기 위해서는 pediatric chest의 영역이 넓으므로 소아의 나이별, 검사 방법의 차이에 따라 다단계로의 parameter 확장이 필요하므로 pediatric chest mode를 3가지 mode로 증설하여 각각의 mode가 담당하는 영역을 검사 특성에 맞게 Parameter를 설정하였고 DRC처리 여부는 각각의 mode에 일반 image와 DRC처리된 image를 비교하여

● Pediatric chest mode 증설



● DRC 처리에 따른 image 평가 기준

		해부학적 평가
Lung의 관찰이 용이한가?	매우 잘 보인다	5
	잘 보인다	4
	보통이다	3
	조금 보인다	2
	잘 보이지 않는다	1
Mediasternum의 관찰이 용이한가?	매우 잘 보인다	5
	잘 보인다	4
	보통이다	3
	조금 보인다	2
	잘 보이지 않는다	1
Bone의 관찰이 용이한가?	매우 잘 보인다	5
	잘 보인다	4
	보통이다	3
	조금 보인다	2
	잘 보이지 않는다	1
Chest wall의 관찰이 용이한가?	매우 잘 보인다	5
	잘 보인다	4
	보통이다	3
	조금 보인다	2
	잘 보이지 않는다	1



적용 여부를 결정하였다.

2) IP선택 및 image size 표준화

1. IP의 선택에 따라 Image quality와 processing된 image size의 크기가 다르게 나타나는 부분과 Laser printer에서 image printing시 1 format image와 2 format image가 서로 다른 image size로 print되는 문제점은 user들의 통일된 processing 방식을 protocol로 마련한다면 해결할 수 있을 것으로 보고 pediatric chest image를 1 format으로 통일화 하였다.(1 format image로 print 하게 되면 8"×10"과 10×12"에서 실물 size의 영상을 얻을 수 있음)

2. IP size 선택은 소아 환자의 thickness에 따라 객관적인 선택 기준을 마련하기는 어렵지만 parameter 확장을 통해 각각의 parameter 별 IP size의 기준을 마련하게 되면 이 기준에 의해 cassette를 선택하여 검사하게 된다.

(parameter확장시 연령별로 구분하면서 검사 시 IP size의 선택 기준도 함께 참고하였다.)

### 3. 결 과

소아의 chest검사에서는 환자의 연령이 0세에서 15세까지로 검사 부위별 thickness와 검사방법 또한 다양해서 검사 후 processing parameter의 범의 또한 다르므로 기존의 단일화된 pediatric chest mode만으로는 각 연령별의 특수성을 살려 image를 얻는 데에는 많은 어려움이 있다. 이러한 문제점을 해결하기 위해서 pediatric chest mode의 확장이 필요하다.

mode의 확장은 신생아는 신생아에 맞는 parameter로 pediatric chest-1으로 하고, 유아는 유아 parameter로 pediatric chest-2로 분류하고, 소아는 소아 parameter로 pediatric chest-3로 processing할 수 있도록 3단계로 분류하여 설정하였다. 또한 3단계로 분류된 각각의 parameter에 DRC처리하여 DRC처리 전, 후의 image를 해부학적 평가 방법을 이용하여 비교하여 보았다.

### 1. Pediatric chest parameter 확장

#### 1) Pediatric chest-1 parameter 설정

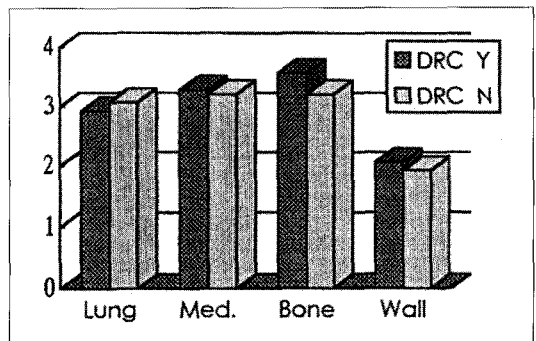
MODE	GA	GT	GC	GS	RN	RT	RE	DRN	DRT	DRE	비고
초기설정mode	1.3	0	1.6	-0.35	3	R	0.0				
TEST-1	1.3	0	1.6	-0.35	3	R	0.0	2	C	0.5	DRC
TEST-2	1.3	0	1.6	-0.35	3	R	0.0	2	B	0.6	DRC
TEST-3	1.2	0	1.6	-0.35	3	R	0.0				
최종설정mode	1.2	0	1.6	-0.38	3	R	0.0	2	B	0.2	DRC

Pediatric chest-1은 original pediatric chest에서 대조도와 농도를 줄인 상태이며, DRC의 처리는 초기 heart의 선에도 저하로 DRC삽입을 시도하여 TEST-1를 시행하였으나 soft tissue가 너무 dark해서 DRC factor의 변화를 주었다.

그리고 아래와 같이 최종 설정mode의 parameter에 DRC처리후 영상 평가를 실시 하였다.

pediatric chest-1에서는 초기에 설정되어 있던 pediatric chest parameter를 기준으로 DMS(HI-C 654)를 이용하여 image를 Test 하였으며, 이렇게 얻어진

parameter를 기준하여 pediatric chest-1 mode를 설정하였다. 이렇게 설정된 Pediatric chest-1 mode에 DRC처



#### ●DRC처리 Pediatric chest-1 image평가 결과

Thickness	Kvp	mas	DRC	Lung	Med.	Bone	wall	Total
9cm	56	4	Y	3.25	3.5	3.5	3.25	13.5
			N	3	3.5	3.25	2	11.75
10cm	56	5	Y	2.75	3	3.75	1.5	11
			N	2.75	2.75	2.75	1.5	9.75
11cm	56	6.25	Y	2.75	3.25	3.5	1.75	11.25
			N	3.25	3.75	3.25	2	11.25
12cm	57	6.4	Y	3	3.5	4	1.5	13
			N	3.5	3.5	4	2.5	13.5

1. Pediatric chest parameter 확장

2) Pediatric chest-2 parameter 설정

MODE	GA	GT	GC	GS	RN	RT	RE	DRN	DRT	DRE	비고
TEST-1	1.3	O	1.6	-0.35	3	R	0.0	2	A	0.6	DRC
TEST-2	1.3	O	1.6	-0.35	4	R	0.1				
TEST-3	1.1	O	1.6	-0.40	4	R	0.1				
TEST-4	1.3	N	1.6	-0.29	4	R	0.1				
TEST-5	0.9	O	1.6	-0.45	4	R	0.1	2	B	0.2	DRC
최종설정mode	0.9	O	1.6	-0.45	4	R	0.1				

리의 적합성 여부를 파악하기 위해 DRC처리 image와 DRC처리하지 않은 image를 평가하여 보았다.

그 결과 Pediatric chest-1에서의 DRC처리는 lung에서는 낮은 점수를 얻은 반면, mediasternum, bone, chest wall등에서는 높은 점수를 얻어 DRC처리하였을 때 좋은 image를 얻는 것으로 나타났다.

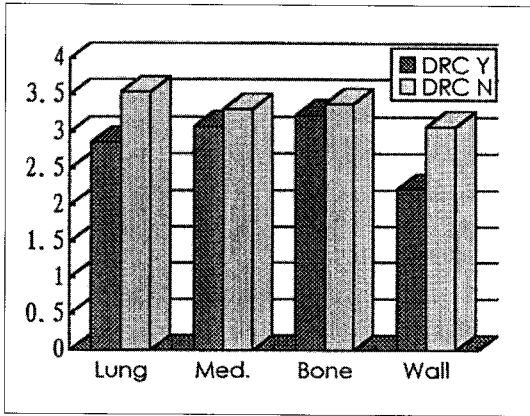
pediatric chest-2에서는 초기에 설정된 mode에서

parameter에 DMS (HI-C 654)를 이용하여 image를 Test하였으며, 이렇게 얻어진 parameter를 기준하여 pediatric chest-2 mode를 설정하였는데 초기 parameter에서는 spine & rib이 너무 강조되는 경향이 있어 이부분에 대한 image개선에 중점을 두어 최종 mode를 설정하였다. DRC에 있어서는 pediatric chest-1과 마찬가지로 DRC처리 영상 평가를 시행한 결과 pediatric chest-

●DRC처리 Pediatric chest-2 image평가 결과

Thickness	Kvp	mas	DRC	Lung	Med.	Bone	wall	Total
11cm	68	10	Y	3.6	3.3	3.6	2.6	12.1
			N	3.6	3.3	3.6	13.8	
12cm	68	10	Y	3.75	3.25	3.5	1.75	12.25
			N	2.75	3.5	3.5	2.25	12
13cm	68	12.5	Y	2.75	3	3	2.5	11.25
			N	3.5	3.75	3.25	3.5	14
14cm	68	12.5	Y	2	2.5	2.5	2	9
			N	3	2.5	3.5	3	12

2에서는 DRC처리가 부적합한 것으로 나타났다.



DRC처리한 image와 DRC처리 하지않은 image를 비교한 DRC처리결과lung, media-sternum, bone, chest wall등 전 부분에서 pediatric chest-1에서 나타난 결과와 달리 각 부분에서 낮은 평가 점수를 나타냈다.

### 3) Pediatric chest-3

Pediatric chest중에서 가장 안정된 mode이다.

어느 정도 성장을 한 소아에게 adult chest의 parameter(GA:0.9, GT:E, GC:1.6, GS:-0.20, RN:4, RT:R, RE:0.5, DRN:2, DRT:B, DRE:0.6)값을 기준으로 설정하였으며, 이를 소아의 특성에 맞게 parameter값을 설정하였다.

### 2) IP선택 및 image size 표준화

pediatric chest는 모두 1 format image로 출력하여 real size image를 얻게되면 2 format image와의 혼동을 막을 수 있다. 아울러 user의 주관적인 판단에도 동일 환자에게 동일한 IP를 사용할 수 있는 객관적인 output을 유도한다.

### 3) Pediatric chest-3

MODE	GA	GT	GC	GS	RN	RT	RE	DRN	DRT	DRE	비고
TEST-1	0.8	E	1.6	-0.20	4	R	0.5	2	B	0.6	DRC
TEST-2	0.8	E	1.6	-0.20	4	R	0.5	2	B	0.3	DRC
최종설정mode	0.8	E	1.6	-0.20	4	R	0.5	2	B	0.3	DRC

### 2) IP선택 및 image size 표준화

#### IP size의 선택기준

pediatric chest mode	IP size	sampling	비고
pediatric chest -1	8×10	10pixel/mm	영아 및 유아의 total size & 해상력 차이는F/U check에 큰 장애를 초래 mode-3에서의 IP선택은 user의 주관적인 판단으로도 통일 가능함.
pediatric chest -2	10×12	20pixel/3mm	
pediatric chest -3	10×12	20pixel/3mm	
	14×14	5pixel/mm	

## 4. 결론 및 고찰

CR을 이용하여 소아 흉부 검사를 시행할 때 처음에는 pediatric chest mode 하나만으로 만 3세 이하를 검사하였고, 그 이상의 소아는 general chest mode로 processing하던 것을 pediatric chest image를 향상시키기 위해 pediatric chest mode를 3단계로 분류하여 pediatric chest parameter를 확장하였고, 환자의 나이별 체형에 적합한 Imaging Plate size 및 검사 기준을 마련하였다. 소아의 체형은 짧은 기간에 많은 성장을 하기 때문에 CR환경에서는 radiation factor의 변화만으로는 좋은 quality의 image를 얻을 수 없다. New York의 Harlem Hospital 소아과 전문의이며, Columbia University의 교수인 Margaret C.Heagarty M.D는 소아의 체형 변화를 다음과 같이 정의하고 있다.

이와 같이 Margaret C.Heagarty M.D의 이론에 의하면 Weight는 생후 5~6개월후에 newborn의 2배, 1년 후는 3배, 2년 6개월후는 4배가 되고, Height는 4년 후에 2배, 13년후에 3배가 된다.

Height는 Weight에 비해 변화의 폭이 적지만 소아 흉부검사에서 직접적인 영향을 미칠 수 있는 Weight는 급속도로 변화하므로 radiation factor의 문제가 아닌 processing parameter의 확장이 꼭 필요한 당면한 과제

일 것이다.

이러한 과제를 해소하기 위해 설정한 parameter는 pediatric chest-1 (만0세 이하, 40"non grid, 8 × 10의 IP), pediatric chest-2 (만 1~2세, 40" table bucky, 10 × 12의 IP), pediatric chest-3 (만3세 이상, 72" standing bucky, 10×12 & 14×14' IP 병행)로 구성되어 있으며, pediatric검사에서 지적되었던 문제점을 어느 정도 해결할 수 있으리라 생각된다.

앞으로 pediatric chest에 대한 지속적인 image parameter의 수정 보완이 이루어져야 할 것으로 여겨지며, CR system에서 image quality를 향상시키려면 CR 환경에 적합한 pediatric mode의 확장이 필요하고, pediatric chest CR parameter에 대한 이해와 연구가 계속 이루어져야 할 것으로 생각된다.

## 참고 문헌

1. Margaret C.Heagarty M.D : Rypins' Medical Boards Review Clinical Sciences Volume 2:J.B.Lippincott Company, P293-295
2. Nam-Soo Cho, Seung-IL Ko, Heui-Suk Moon, Hwan Cheung, : CRImage Plate(IP)特性 研究. 大韓 放射線士 協會誌 1995 .10 : P120
3. Duk-Woo Ro, Ph.D. : Advances in Image

Weight	Height
5~6 months of age: 30g/day	newborn : 51cm(20 in)
6~12 months of age : 90~120g/week	0~12 months of age : 25cm(10in)/year
After 12 months of age : 2~3kg/year	2~5 years of age : 7.6cm(3 in)/year
3~12 months of age(weight in pounds)	2~12 years of age(height in inches)
= age in months + 11	= age in years × 2 + 32
2~12 years of age(weight in pounds)	
= age of years×5 + 18	



- Management and Communication System.  
The Korea Society of Digital Imaging technology.  
1995-1 ; P,2-7
4. Yukio Tateno, Takeshi Inuma, Masao Takano :  
Computed radiography. Springer-Verlag,1987;  
P,3-41
  5. JORG-WILHELM OESTMANN, M.D., REGI-  
NALD  
E. GREENE, M.D., MATHIAS PROKOP, M.D.  
: Digital image processing. Thieme. 1992;  
Computed digital radiography in clinical practice  
P,27-38
  6. JAIME L. TAAFFEROGER A. BAUMAN,  
M.D. : Picture Archiving and Communications  
System (PACS). Thieme. 1992; Computed  
digital radiography in clinical practice P,41-46