

The Transmandibular Implant System

연세대학교 치과대학 보철학교실

문흥석

I. 서 론

하악골의 흡수가 심한 경우에 의치 제작 시에는 수직고경의 감소와 그에 따른 안모의 변화, 이신경(mental nerve)의 압박과 하순의 마비, 의치의 유지, 안정의 감소, 발음의 문제, 영양 결핍과 정신적인 문제 등 여러 가지 심각한 문제점을 나타낼 수 있다.¹⁾(Fig. 1,2)

또한 불충분한 양이나 Type IV의 quality를 가지는 하악골에 길이가 짧은 임플란트로 수복한 보철물은 높은 실패율을 보이고 있다.^{2,3)} Adell⁴⁾ 등은 무치악 하악골에 고정성 임플란트 보철물을 위해 최소 4개의 임플란트가 13mm의 길이를 가져야 한다고 보고하고 있다.

TMI(Transmandibular Implant) system은 위와 같은 심한 하악골 흡수를 보이는 증례에서 주로 사용하는 reconstructive system이다.⁵⁾

TMI system은 Netherlands의 Hans Bosker와 Van Dijk가 개발하였으며 Prototype이 1976년에 소개되었다. 여러 center에서 실시한 TMI의 성공률은 95.8% ~ 97.8% 로써 만족할 만한 결과를 보였다.⁶⁻¹⁰⁾

이 글에서는 Transmandibular implant의 특징, 시술과정과 이에따른 환자증례에 대하여 기술하고자 한다.

II. 특 징

TMI system은 10% gold, 5% platinum, 12.8

% silver와 12.2% copper로 구성되어있는 Implantor로 이루어진다.^{5,8)}

Implantor의 modulus of elasticity는 titanium이나 Hydroxylapatite에 비해 가장 피질골(cortical bone)에 근접해 있다. 그러므로 저작력이 가해질 때 bone과 implantor사이에는 다른 어느 implant-bone 경계면 에서보다 stress가 적다. 이 system의 특징은 수술시에 submental approach로 시행하며 각각의 구성원인 base plate, transosseous post, cortical screw와 superstructure로 이루어진 rigid한 box frame design을 하고 있어서 교합력을 하악 전체로 균등하게 분산시켜준다.⁵⁾(Fig. 3)

TMI는 하악골이 심하게 흡수된 경우에 있어서 골이식 시행 없이 이용할 수 있다. 또한 이것은 계속적인 골 흡수를 감소시키며 경우에 따라서는 골 형성을 촉진할 수 있다. 즉 골 형성을 촉진시키기 위한 교합력을 조절할 수 있다.

이것에 대한 기전은 하악골의 bending moment와 함께 골막(periosteum)과 골 내막(endosteum)에 가해지는 간헐적인 stress trajectory와 이 부위의 골막에서의 압박력(compressive force from mastication)을 제거함으로써 골 형성의 유도가 이루어진다.

즉 교합력이 의치상(denture) 내면의 clip을 통하여 상부구조(superstructure)에 전달이 되면 이곳에서 다시 transosseous post에 의해 상부구조와 단단히 연결되어 있는 하악의 하연에 위치한 baseplate에 전달된다. Baseplate는

다시 이러한 저작력을 cortical screw를 통하여 하악의 symphysis부위에 하악을 하방으로 내리는 힘으로 작용한다. 또한 하악각(mandibular angle) 부위에 위치한 여러 저작근(Masseter, medial pterygoid, and temporal m.)은 하악각의 부위에서 하악을 상방으로 당기는 역할을 하여 이 2가지 복합적인 요소로 인해 하악에 bending moment가 발생하게 된다. 이러한 TMI가 정상적인 하악운동시 상부의 치밀골을 싸고있는 골막에 osteogenic layer를 활성화시켜서 골의 형성을 유도한다. 이러한 골의 형성을 유도하기 위하여 보철물은 implant-borne prosthesis가 되어야 한다. 왜냐하면 만일 saddle area의 골막에 교합력이 전달되면 골 형성이 중단되기 때문이다. 그러므로 의치를 주기적으로 check하여 의치와 하부조직에 충분한 공간을 유지하고 있는지 확인한다.¹¹⁻¹⁷⁾

적응증

1. 하악골이 심하게 흡수된 증례
2. Type IV bone quality를 갖는 환자
3. 골 다공증
4. 방사선 치료를 받은 환자
5. 하악 절제술과 재건술을 받은 경우
6. 심하게 흡수된 하악골이 파절된 경우
7. 다른 endosseous implant가 실패한 경우
8. 이갈이(bruxism)와 같은 악습관을 가진 경우
9. 하악골 흡수로 인하여 하치조 신경이 골 밖으로 노출된 경우
10. 보철전 수술의 결과가 양호하지 못한 경우

비적응증

1. 면역 결핍(immunodeficiency) 상태
2. 조절되지 않는 내분비계 질환
3. 심리적으로 불안정한 경우

보철 수복물은 overdenture type이거나 implant supported fixed prosthesis type으로 사용하는 implant-borne prosthesis이다.^{5,17)}

III. 연구대상 및 방법

시술 과정

A. 수술과정은 전신마취하에서 시행한다.

(1) 절개(Incision)는 template를 사용하여 하악의 하연(inferior border)에 절개를 하는 submental approach로 시행한다.(Fig. 4) 즉 platysma muscle, digastric muscle과 geniohyoid muscle의 골막하 절개(subperiosteal dissection)를 시행하여 하악체(mandibular body)를 치조제정(alveolar crest)까지 노출시킨다.(Fig. 5) Depressor labii inferioris muscle을 하악 골로부터 거상(elevation)시에 이신경의 손상에 주의한다.

(2) Baseplate를 하악의 하연에 위치시켜서 transosseous post를 위한 hole이나 cortical screw를 위한 hole이 하악 하연의 협설측 중앙에 위치될 수 있도록 확인하여 round bur로 hole이 위치될 부위에 indentation을 준다.

(3) Curved drill guide를 long cortical screw를 이용하여 하악의 하연에 고정시킨다. 다시 adjustable drill guide를 이용하여 transosseous post의 가장 이상적인 위치에 hole을 만들기 위한 준비를 한다.(Fig. 6)

(4) Drill을 이용하여 7개의 hole을 형성한 후에 curved drill guide와 adjustable drill guide를 제거한다.(Fig. 7)

(5) Lateral post의 선택과 위치 : 하악에 형성된 hole을 통하여 적절한 길이의 transosseous post를 위치시킨다.(Fig. 8) 이 post를 하악의 하연에 위치시켰을 때 2개의 thread가 상부의 피질골(upper cortical bone) 위로 위치되어야 한다. 나중에 이 thread위에 fastener nut이 위치되어 post와 baseplate를 단단히 고정시킨다.

(6) Medial post 선택과 위치 : Medial transosseous post는 구강내 위치시켰을 때 상부의 피질골 위로 thread가 점막(mucosa)을 통과하여 구강 내에 노출되지 않도록 적절한 길이의 post를 선택한다. 이후에 lock screw를 이용하여 baseplate를 하악 하연의 올바른 위치에 고정

참 고 문 헌

1. Waas MA, Bosker H : Evaluation of satisfaction of denture wearers with the transmandibular implant. *Int. J Oral Maxillofac Surg* 18 : 145-7 1989
2. Quirynen M, Naert I, Van Steenberghe D : Fixture design and overload influence marginal bone loss and fixture success in the Branemark system. *Clin Oral Implant Res* 3 : 104-11 1992
3. Jaffin RA, Berman CL : The excessive loss of Branemark implants in type IV bone : A 5-year analysis. *J Periodontol* 62 : 2-4 1991
4. Adell R, Lekholm U, Rockler B, et al : A 15-year study of osseointegrated implants in the treatment of the edentulous jaw. *Int J Oral Surg* 6 : 387-416 1981
5. Powers MP, Maxson BB, Scott RF et al : The Transmandibular Implant : A 2-year prospective study *J Oral Maxillofac Surg* 47 : 679-83 1989
6. Bosker H, Jordan RD, Sindet-Pedersons et al : The transmandibular Implant : A 13-year survey of its use *J Oral Maxillofac Surg* 49 : 482-92 1991
7. Bosker H, Dijk AL : The transmandibular implant : A 12-year follow-up study *J Oral Maxillofac Surg* 47 : 442-50 1989
8. Bosker H, Powers MP : The TMI reconstruction system, in Fonseca RJ, Davis WH : *Reconstructive preprosthetic oral and maxillofacial surgery*. 2nd ed. The WB Saunders Co. 1995 p565-668
9. Maxson BB, Scott RS, Razzoog ME : Branemark fixtures and the transmandibular implant for reconstruction of the edentulous mandible : Indications and long-term results. *Oral Surg Diagn* 2 : 7, 1991
10. Jordan RD, Bosker H : Overdentures and implants : A clinical observation. *Oral Surg Diagn* 2 : 62, 1991
11. Bett NJ, Powers MP, Barber HD : Reconstruction of the severely atrophic edentulous mandible with the transmandibular implant system. *J Oral Maxillofac Surg* 53 : 295-304 1995
12. Jordan RD, Bosker H : Overdentures and implants. *Oral Surg Diagn* 2 : 11, 1991
13. Bosker H, Jordan DJ, Powers MP, et al : Bone induction and bone loss by use of the TMI. *Oral Surg Diagn* 2 : 18, 1991
14. Bett NJ, Barber HD, Powers MP et al : Osseous changes following placement of the transmandibular implant system in edentulous mandible. *Implant Dent* 2 : 11, 1993
15. Powers MP, Bosker H, Van Pelt AWJ, et al : The transmandibular implant reconstruction system : From progressive bone loss to controlled bone growth. *J Oral Maxillofac Surg* 52 : 904, 1994
16. Kwakman JM, Waas MA, Hagens M : Bone level changes in patients with transmandibular implant. *J Oral Maxillofac Surg* 55 : 15-9 1997
17. Maxson BB, Powers MP, Scott RF : Prosthodontic considerations for the transmandibular implant *J. Prosthet Dent* 63 : 554-8, 1990
18. Zarb GA, Bolender CL, Carlsson GE : *Boucher's prosthodontic treatment for edentulous patients* 11th ed. Mosby Co. 1997 p262-78
19. Engelmeier RL et al : *Complete dentures*. Dent Clinic North America, WB Saunders Co. 1996, p103-12
20. Barber HD, Scott RF, Maxson BB et al : Evaluation of anterior maxillary alveolar ridge resorption when opposed by the transmandibular implant. *J Oral Maxillofac Surg* 48 : 1283-7 1990

Explanation of figures

- Fig. 1-2. 하악골의 심한 흡수로 인하여 의치의 안정성과 심미성에 문제를 보이고 있다.
- Fig. 3. TMI 구조물과 box frame 형태를 보이고 있는 모습
- Fig. 4. 절개는 submental approach로 이루어진다.
- Fig. 5. 하악의 하연을 노출시킨 모습
- Fig. 6. Curved drill guide와 adjustable drill guide를 위치시켜 transosseous post를 위한 hole을 만들 준비를 한다.
- Fig. 7. Drill을 이용하여 hole을 만드는 모습
- Fig. 8. Transosseous post를 screwdriver를 사용하여 하악골에 삽입하는 모습
- Fig. 9. Cortical screw로 인하여 baseplate가 하악의 하연에 고정된 모습
- Fig. 10. 구강내에서 transosseous post를 노출시키기 위하여 구강점막을 절개하는 모습
- Fig. 11. 구강내 impression coping이 장착되어 있는 모습
- Fig. 12. Polyether(Impregum-F) 인상재로 인상 채득하는 모습
- Fig. 13. 상부구조를 transosseous post와 납착(soldering)시키기 위한 모습
- Fig. 14. 구강내 상부구조가 장착된 모습
- Fig. 15 TMI 장착후 Panoramic radiograph의 사진
- Fig. 16 의치 내면에 clip이 장착된 사진
- Fig. 17 상하악 관계채득을 위한 의치상(processed denture base)
- Fig. 18 상하악 관계를 intraoral tracing device를 사용하여 채득한 사진
- Fig. 19-20 Lingualized occlusion개념에 의하여 배열된 의치
- Fig. 21 Process 되기 전의 납의치
- Fig. 22-23 완성된 사진(하악 의치와 잔존치 사이에 적절한 공간이 있어야 한다.)

시킨다. 그리고 cortical screw를 위한 hole을 형성한다.

(7) 적절한 길이의(5,8,11,14mm)의 cortical screw를 선택하여 baseplate를 단단히 고정시킨다.(Fig. 9) 이렇게 하여 모든 extraoral component를 위치시킨 후 구강 안에 돌출된 transosseous post의 thread에 fastener nut으로 단단히 extraoral component를 고정한다.(Fig. 10)

(8) TMI를 식립한 후에 periosteum을 포함한 각각의 근육층을 봉합(suture)한다. 근육의 접합을 위해 pressure bandage를 8일간 위치시킨다.

B. 상부 구조(Superstructure)

1. 상부구조 제작

(1) 수술 전에 비가역성 hydrocolloid 인상재를 사용하여 예비인상을 채득하고 이것을 이용하여 custom tray를 제작한다.

(2) 수술 중에 impression coping을 transosseous post 위에 단단히 위치시킨다. (Fig. 11)

(3) 고무인상재로 최종인상을 채득한다.(Fig. 12)

(4) 인상재가 경화했을 때 인상을 분리하고 impression coping, analogue, bar, sleeve와 함께 기공소로 보낸다.

(5) 기공소에서는 impression coping을 post-analogue에 적합시킨 후 이것을 다시 impression에 위치시키고 최종모형(master cast)을 제작한다. 이 방법은 implant 보철 제작시 transfer type impression채득법과 같은 이치이다.

(6) 최종모형 제작 후 coping을 제거하고 sleeve를 위치시킨다.

(7) Dolder bar를 적당한 길이로 잘라서 sleeve와 납착(soldering)한다.(Fig. 13)

2. 상부구조의 설계와 구강내 장착

overdenture와 implant의 box-frame 사이의 적절한 교합압의 분배를 위하여 U-shaped의 dolder bar가 가능한 협측으로 위치해야 한다. 이것은 하악의 골흡수에 의한 transosseous posts의 설측 위치를 보상해 주기 때문이다.(Fig.

14,15)

C. 보철의 설계원칙

술후 3개월에 만일 염증반응이 없고 posts가 타진에 대한 반응이 없으며 방사선학 사진에 어떠한 radiolucencies가 발견되지 않으며 posts의 동요도가 없을 때 overdenture 제작을 시행한다.¹⁷⁾

(1) 인상채득은 Bar-supported overdenture 인상채득시와 같은 방법으로 시행한다.

(2) 최종인상을 채득한 후 상부구조를 최종 모형(master cast)에 위치시킨다.

(3) 적절한 길이로 clip을 절단하여 상부구조 위에 위치시킨다. Transosseous post위에는 plaster나 silicone 인상재로 relief를 하여 이 부위가 의치상의 내면에 닿지 않도록 한다. 그리하여 교합력이 직접 transosseous post로 전달되지 않도록 한다.(Fig. 16)

(4) 상부구조(bar)의 하방에는 plaster나 silicone material로 block-out한다. Saddle area는 약 2~3mm 정도 두께의 tin foil이나 wax를 위치시켜서 하악골의 잔존치조제와 의치사이에 적절한 공간을 유지하여 골 형성을 유도한다.

(5) 의치상(denture base)이 될 부위를 wax-up, 매몰, 중합하고 연마하면 적절한 상하악 관계를 채득하기 위한 의치상이 형성된다. 정확한 관계의 채득을 위하여 교합제(occlusal rim)과 intraoral tracing device를 사용하기도 한다.(Fig. 17,18)

(6) Lingualized occlusion concept(Fig. 19-21) : 이 개념은 balanced occlusion과 monoplane occlusion의 장점을 가지고 있다. 즉 우수한 심미성과 저작능력, 편안감과 balanced occlusion이 용이하며 도치배열이 쉽고 stability가 개선되며 2급이나 3급의 부정교합에도 사용이 용이하다. 또한 심한 악골의 흡수와 같은 상하악관계의 변화에서도 쉽게 적용이 가능하다. 즉 의치의 안정을 유지시키면서 제작이 복잡하지 않기 때문에 현재 가장 많이 사용되는 교합개념 중의 하나이다.^{18,19)} 이렇게 하여 인기된 상하악 관계를 교합기에 부착시켜서 lingualized occlusion 개념을 이용하여 도치배열을 한다. 이 때

에는 shortened arch 개념을 이용하여 배열하는 것이 추천되며 occlusal table도 넓이를 좁힌다. 즉 최후방 치아가 최후방 post로부터 10mm를 넘어서면 안된다.¹⁷⁾

(7) 이렇게 인공치아가 배열된 납의치를 구강 안에서 시적하고 난 후 중합한다.

(8) Delivery시에는 baseplate와 clip을 다시 조사해 보고 denture가 bar segment와 retromolar pad에만 닿는지 조사한다.(Fig. 22,23)

(9) Clinical remounting 과정을 시행하여 바람직한 lingualized occlusion 관계를 형성한다.

D. Recall visits and denture maintenance

적절한 교합력의 전달, 합병증 여부, 골형성의 유도, 교합, 구강위생과 clip의 접합성 등을 주기적으로 관찰한다.

Denture delivery 1주일 후에 내원하여 pressure spot 여부를 조사한다.

8주 후 재 내원하여 파노라마 사진 및 saddle area의 relief 정도를 조사한다.

3개월 후 재내원하여 saddle area 부위와 교합을 점검한다.

6개월 후에는 전체적인 점검을 한다. 즉 구강위생, 의치 관리(denture maintenance), 교합압의 적절한 전달, clip의 접합성, lock nut의 고정여부, 교합, saddle area의 relief과 파노라마 사진을 채득한다.

IV. 총괄 및 고찰

상부구조는 구강 내에 위치시킬 때 passive한 적합이 이루어져야 하며 어떤 경우에도 transosseous post나 baseplate에 유해한 저작력을 주어서는 안된다. 초기의 개념에서는 수술 중에 인상채득을 시행하고 인상채득후 24시간 안에 상부구조를 제작하여 환자 구강 내에 위치시켰으나 현재는 수술 후 8일이 경과한 이후에 상부구조를 위치시킨다. 그 이유는 하악골의 하연에 위치되어 있는 baseplate 및 transosseous post가 하악골과 큰 stress없이 적합할 시간을

부여해 주기 때문이다.

상부구조에는 2개의 bar 형태를 사용한다. 즉 distal cantilever는 단면이 egg-shape이고 5mm의 길이를 가지며 그 외의 다른 부위는 U-shape인 Dolder bar unit을 사용한다.

Retention clip으로서는 gold로 제작된 5개의 clip을 사용하며 의치의 회전을 방지하기 위해 의치상이 retromolar pad 부위에서 접촉한다.

인공치를 배열할 때에는 lingualized occlusion 개념을 이용하며 인공치 배열이 lateral transosseous post 후방 10mm를 넘지 않도록 한다.

인공치는 도재치아보다는 레진 치아를 권장하며 전치부위에서의 회전(rotation)을 방지하기 위해서 하악 전치를 가능하면 상부구조 근처에 위치시킨다. 또한 상악이 총의치를 장착한 경우에는 중심위(centric relation)에서 전치부가 서로 접촉하는 것을 피하여 상악 전치부의 과도한 흡수를 방지한다.^{5,20)}

술후감염을 방지하기 위해서 3일 동안 손으로 입술이나 구강 안에 손을 대지 못하도록 한다. 또한 상부구조를 보기 위해서 입술을 젖히지 못하게 한다. 그 이유는 transosseous post의 neck 부위에 tight한 epithelial seal을 얻기 위해서는 약 48시간이 걸린다고 보고되고 있다.

하악골의 골절을 방지하기 위해 수술 후 5주동안은 하품 등을 할 때 하악을 손으로 지지해야 한다. 왜냐하면 suprahyoid muscle의 수축으로 인하여 하악이 bending을 하기 때문이다.

V. 요약

Transmandibular implant system은 하악골이 심하게 흡수된 환자에게 특히 유용하게 사용할 수 있다. 또한 여러 문헌에서도 높은 성공률을 보이고 있다. 저자가 시행한 증례에서도 환자는 높은 만족감과 의치의 안정성 및 저작효율의 증대를 보였다. 하지만 성공적인 보철물의 제작을 위해서는 신중한 진단과 치료계획 및 위에서 열거한 여러 가지 고려사항들을 참고해야 한다.

사진부도 1




Fig. 1

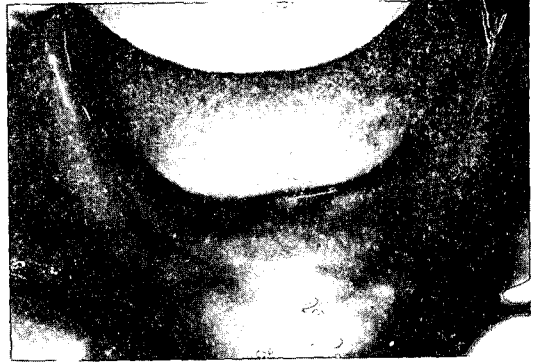

Fig. 2

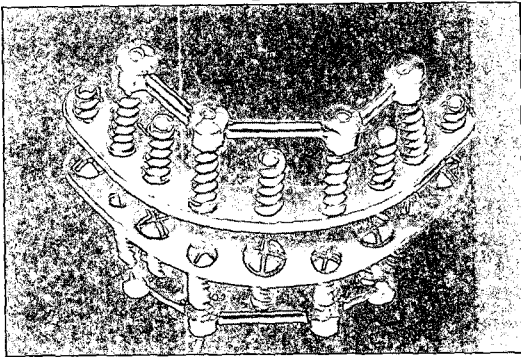


Fig. 3

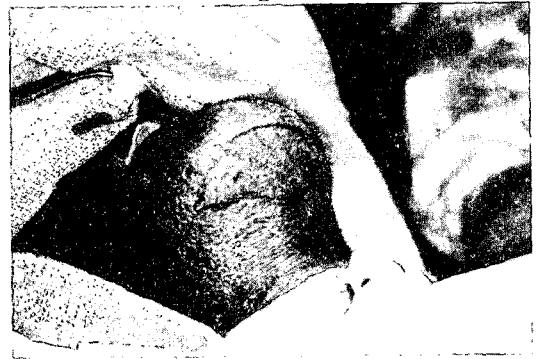

Fig. 4



Fig. 5

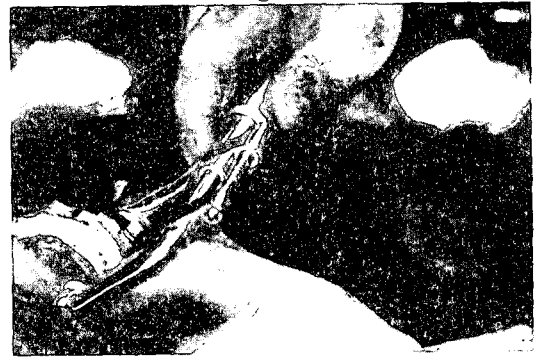


Fig. 6



Fig. 7

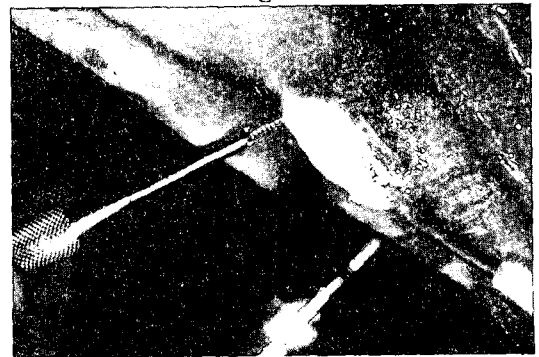


Fig. 8

사진부도 2

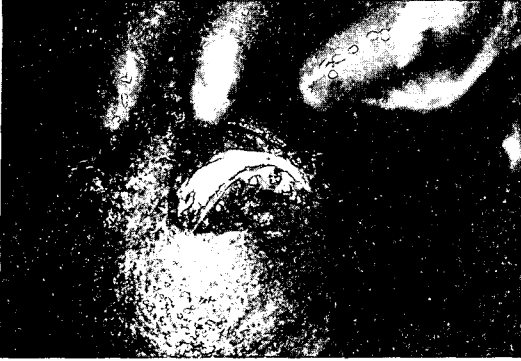

Fig. 9

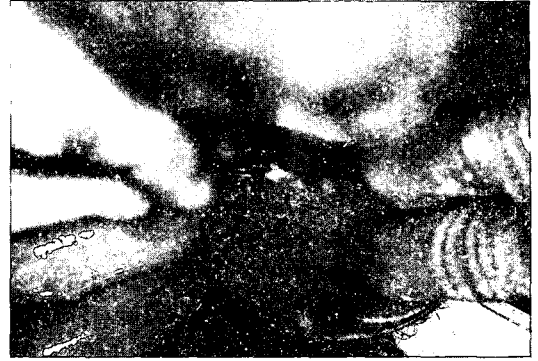

Fig. 10

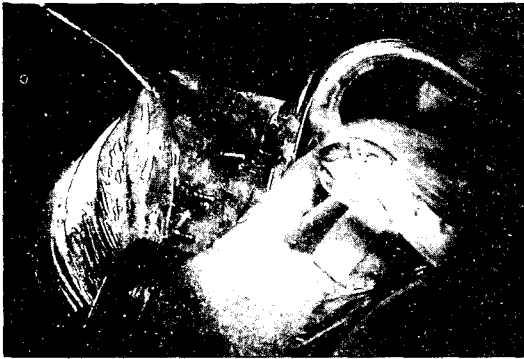

Fig. 11

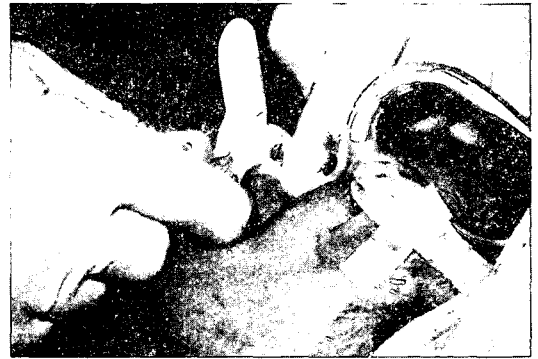

Fig. 12

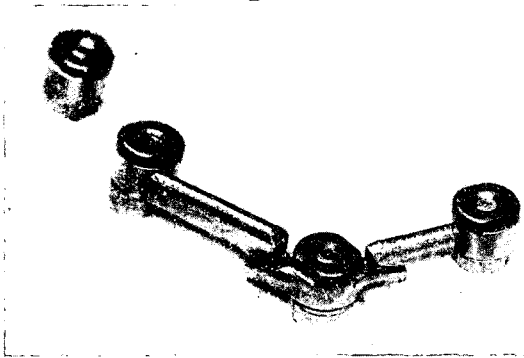


Fig. 13




Fig. 14



Fig. 15

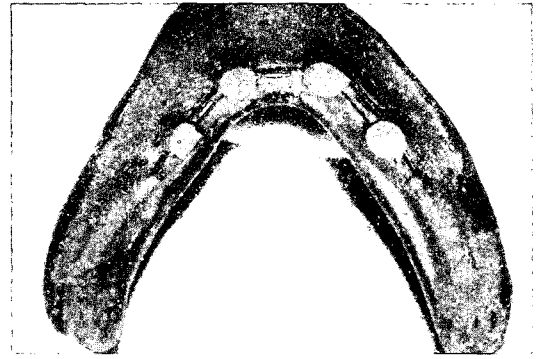


Fig. 16

사진부도 3




Fig. 17

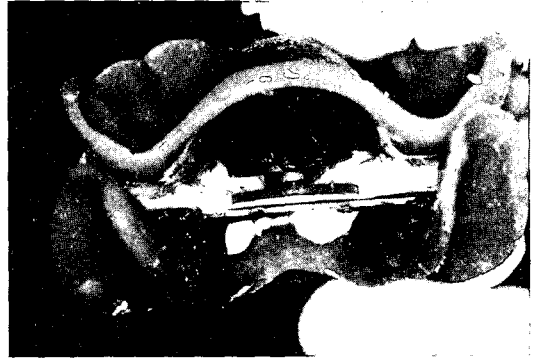


Fig. 18

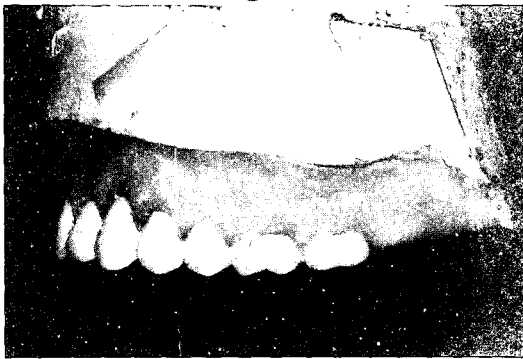


Fig. 19

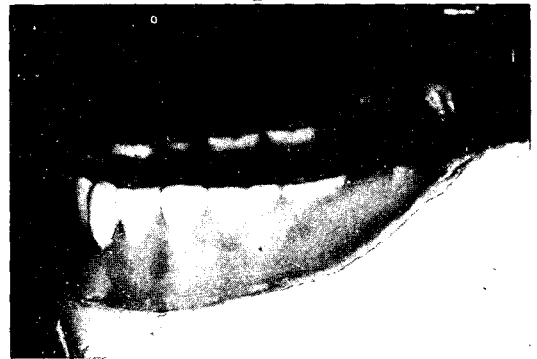


Fig. 20

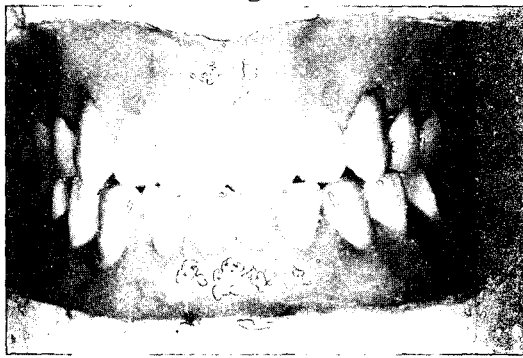

Fig. 21

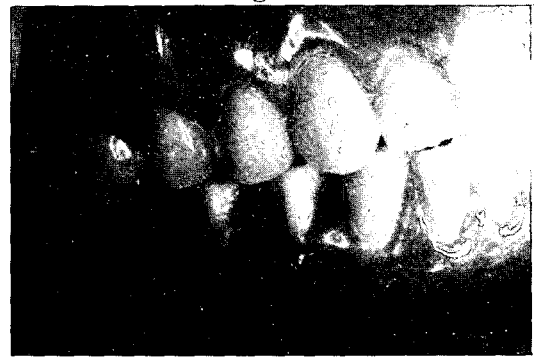

Fig. 22

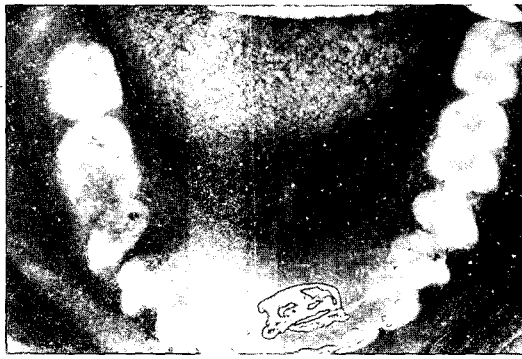

Fig. 23

– Abstract –

THE TRANSMANDIBULAR IMPLANT SYSTEM

Hong-Seok Moon

Dept. of Prosthodontics, College of Dentistry, Yonsei University

Many of the problems which are faced to the edentulous patients are related to a minimal amount of available mandibular bone volume and height. Most of the patients with mild atrophy of the mandible are treated using endosseous implant prosthodontics. TMI (Transmandibular Implant) can be used in case of severe mandibular atrophy, poor bone quality, atrophy of the mandible with exposed of inferior alveolar nerve, osteoporosis and the fracture of the atrophic mandible. Also it can eliminate the need for bone grafting and vestibuloplasty.

The TMI is a rigid box frame structure which controls and distribute the masticatory force over the severely resorbed mandible. The box frame structure consist of a superstructure, baseplate, 4 transosseous posts, and 5 cortical screws.

This is a case report that also describes about the transmandibular implant reconstruction system.

Key Words : Transmandibular Implant, Rigid box frame.