

한우태자의 축추골 몸통과 첫째 척추사이 원반의 발달

이혜란 · 안동춘 · 김인식 · 양홍현 · 백영기

전북대학교 수의과대학

(1996년 7월 30일 접수)

Development of the body of axis and 1st cervical intervertebral disc in the Korean native cattle fetus

Hye-ran Lee, Dong-choon Ahn, In-shik Kim, Hong-hyun Yang, Young-ki Paik

College of Veterinary Medicine, Chonbuk National University

(Received Jul 30, 1996)

Abstract : The histological and histochemical study of the body of axis and 1st intervertebral disc in the Korean native cattle fetus was attempted to early developmental process. The experimental animals used in this study were collected from fetus of the Korean native cattle ranging from 50mm to 180mm in Crown-Rump length(CR-length).

The results were summerized as follows:

1. The ossification centers appeared centrum 1 and centrum 2 of the axis in 110mm CR-length fetus of the Korean native cattle. The centrum 2 was formed little earlier than the centrum 1.
2. The histochemical reactions for collagenous fibers in the axis revealed negative in 50mm CR-length, mild positive in 90mm CR-length, and strong positive in 110mm CR-length, respectively.
3. Dense collagenous fibers were observed in the notochord through the centrum 2, and intervertebral disc developed into cuneiform dorsoventrally, Its contour looks like an annual ring. These fiber bundle arranged lamellar formation.
4. The intervertebral disc of 50mm CR-length fetus was composed mainly mesenchymal cells, and these cell showed aggregation in the central portion. The intervertebral disc of 110mm CR-length fetus was consisted of pricipally fibroblast, and notochordal sheath formed with two layers in the center.

Key words : cattle fetus, axis body, 1st intervertebral disc, development.

서 론

축추골(axis)은 후두환추관절(occipito-atlas joint)과, 환추축추관절(atlas-axis joint)을 이루는 경추골이며, 이 부분의 목부분 척추에 있어 셋째 경추골과 인접하고 그 사이에는 첫째 척추사이원반이 형성되는 것으로 알려져 있다⁶.

축추골의 골화에 관한 연구는 태자기의 사람^{1,2,18,19}, 돼지^{13,31}, 고양이⁴, 생쥐¹⁴ 및 흰쥐²²에서 개^{24,25}와 소¹⁷는 태자기부터 출생후의 기간에 걸쳐서 시행한 연구보고가 있다.

Fielding *et al*⁹은 출생후의 사람에서, Watson²⁶과 김³⁰은 출생후의 성장중인 Miniature Schnauzers종 소형견의 축추골의 골화에 관한 연구에서 축추골을 이루는 골화중심이 한쌍의 신경궁(neural arch)과 치아돌기에 pro-atlas를 나타내는 골화중심(centrum of pro-atlas), 환추골로 유래된 첫째 몸통골화중심(centrum 1), 둘째 몸통사이골화중심(intercentrum 2), 둘째 몸통골화중심(centrum 2) 및 뼈끝(epiphysis) 등으로 이루어진다고 보고하였다.

축추골의 발생은 둘째 몸분절 뒤쪽과 셋째 몸분절 앞쪽의 경추골 몸분절(cervical somites) 쌍으로부터 시작되며²⁴, 축추골의 둘째 몸통골화중심(centrum 2)과 동일한 몸분절로부터 분화되는 척추사이원반(intervertebral disc)은 관절에 인접한 척추골의 몸통을 연결하는 구조로서 수질핵(nucleus pulposus)과 섬유테(anulus fibrosus)의 2부분으로 구성되어 있다^{3,5,21}. 수질핵은 척추골몸통으로 둘러싸인 척삭(notochord)이 퇴화됨으로서 형성되며, 섬유테는 척추사이원반 원기(disc analagen)로부터 형성되어진다^{7,21}.

척추사이원반과 관련된 주된 질환인 척추사이원반탈출증(intervertebral disc herniation)은 척추사이원반의 기능과 관련하여 수질핵이 섬유테 밖으로 누출되어 척수에 직·간접적으로 압박을 가하여 야기된다. 그밖의 척추골의 이상과 관련된 질환에 관한 연구는 신경이상 등을 보이는 사람^{7,8,10,15,29}, 개²⁴ 등을 대상으로 연구되어 있다. 따라서 이 부위의 이상을 이해하는데 있어서 발생학적 연구는 매우 중요한 의미가 있다.

태자기 소의 척추골 골화에 관한 연구는 방사선학적 방법과 alizarin red 염색으로 골화중심의 형성을 보고한 바 있지만¹⁷, 한우에서 축추골 골화에 관한 조직학적 연

구는 아직까지 시도된 바 없다. 그러므로 한우태자 두미장 50mm(추정태령 55일)부터 두미장 180mm(추정태령 102일)까지의 축추골의 골화과정과 아울러 축추골의 골화중심형성과 밀접한 관련을 가진 척추사이원반의 수질핵과 섬유테 형성을 조직학적으로 초기발생과정을 성장단계별로 정확하게 관찰하기 위해서 본 연구를 시도하였다.

재료 및 방법

실험재료 : 전라북도 일원의 도축장에서 수집하여 보관인 한우태자 가운데 정상적인 태자만을 실험에 사용하였다. 태자크기의 구분은 Vernier caliper를 사용하여 두미장(Crown-Rump Length; CR-length)을 측정후 Canfield(1980)의 방법에 따라 태령을 추정하였다.

두미장 50mm(추정태령 55일), 두미장 90mm(추정태령 71일), 두미장 110mm(추정태령 80일), 두미장 130mm(추정태령 86일), 두미장 150mm(추정태령 90일) 및 두미장 180mm(추정태령 102일), 한우태자 2개체씩을 10% 중성 포르마린에 고정하여 실험에 사용하였다.

실험방법 : 고정된 한우태자의 목부위로부터 축추골 및 첫째 척추사이원반 부위를 해부현미경하에서 근육을 제거한 후 적출하고, Schmidt 액에 넣어 일주일간 탈회하였다. 탈회한 조직을 시상방향으로 절단하여 일반적인 조직제작방법에 따라 파라핀에 포매하고 4-6 μ m 두께의 연속절편을 제작하였다.

(가) 일반조직 표본의 제작과 관찰 : 일반적인 조직의 변화상은 일반적인 조직절편 제작방법에 의해 제작된 연속절편을 hematoxylin-eosin(H-E)으로 염색하여 광학현미경하에서 관찰하였다.

(나) 조직화학적 염색표본의 제작과 관찰 :

(1) van Gieson 염색 : 골화과정에 있어서 골의 뼈기질 내 아교섬유의 출현정도를 알아보기 위하여 조직절편을 van Gieson 염색을 시행한 후 광학현미경하에서 비교관찰하였다.

(2) Toluidine blue 염색 : 골화과정에 있어서 골화중심 부위의 출현시기와 연결기질 물질의 형성정도를 확인하기 위하여 조직절편을 Lillie(1929)의 방법에 따라 toluidine blue 염색을 시행한 후 광학현미경하에서 관찰하였다.

(3) Trichrome 염색 : 연골 및 연골외막 주변의 칼슘침

착과 아교섬유(collagenous fiber)의 분포변화 등을 관찰하기 위하여 조직절편을 Pollak(Pollak rapid method, 1944)의 방법으로 trichrome 염색을 시행한 후 광학현미경하에서 관찰하였다.

결 과

축추골의 몸통골화중심 :

1) 일반조직학적 관찰 : 두미장 50mm(추정태령 55일)의 한우태자 축추골 몸통은 외형은 형태가 분절적 양상이었다. 축추골몸통의 앞쪽부분에는 첫째 연골화중심(chondrification center 1)이 나타났고, 뒤쪽부분에는 연골세포가 밀집되어 비후되어가는 부분으로 둘째 연골화중심(chondrification center 2)이 형성되어 원형으로 주변과 경계가 구분되어 나타났다. 또한 척삭(notochord)은 첫째 연골화중심과 둘째 연골화중심을 관통하는 모습으로 관찰되었다(Fig 1).

두미장 90mm(추정태령 71일)의 한우태자에서는 둘째 몸통골화중심에 등골게 밀집된 난원형의 비대연골세포들(hypertrophic chondrocytes)이 관찰되었다. 이로 인해 연골세포 사이의 기질인 격막들(septa)이 좁아져 있었으며, 연골속골화(endochondral ossification)가 진행되는 부위가 강한 염기호성을 나타내었다(Fig 2). 두미장 110mm(추정태령 80일)의 한우태자에서는 연골세포가 원형으로 밀집된 첫째 몸통골화중심(centrum 1)과 발달된 연골세포기둥(column of chondrocytes)으로 둘러싸인 둘째 몸통골화중심을 관찰할 수 있었으며, 둘째 몸통골화중심의 중심부위에는 격막이 얇은 부위와 관통된 부위에 골수세포들이 다수 관찰되었다(Fig 3).

두미장 130mm(추정태령 86일)의 한우태자에서는 두미장 110mm의 태자에 비해 현저히 확대된 둘째 몸통골화중심의 중앙에 위치한 벌집모양의 뼈지주(trabecula of bone)내에서 골화부위를 관찰할 수 있었다. 또한 연골막(perichondrium)으로부터 연골관(cartilage canal)이 진입한 것을 관찰할 수 있었으며 이 관강내에는 많은 혈구세포들이 다수 관찰되었다(Fig 4).

두미장 150mm(추정태령 90일)의 한우태자에서는 첫째 몸통골화중심의 모양이 원형을 이루고 있었으며, 첫째 몸통골화중심내에는 뼈지주가 형성되어 있었고(Fig 5a), 둘째 몸통골화중심은 확장되어 관찰되었으며 중심의 뼈지주 사이에는 골수들이 이 부위를 차지하고 있었

다(Fig 5b).

두미장 180mm(추정태령 102일)의 한우태자에서는 원형의 첫째 몸통골화중심이 관찰되었으며 그 크기는 두미장 150mm의 한우태자에서 보여진 첫째 몸통골화중심보다는 확대되어 있고 뼈지주도 많이 형성되어 관찰되었으며(Fig 6a), 뒤쪽으로 편평하고 앞쪽으로 원형인 형태로 관찰되는 둘째 몸통골화중심은 골화중심이 현저하게 확대되었으며 방사상의 뼈지주는 서로 연결된 문합상을 이룬 것이 관찰되었고 배쪽과 등쪽에는 연골관이 진입한 것을 관찰할 수 있었다(Fig 6b).

2) 조직화학적 관찰 :

(1) van Gieson 염색 : 첫째 연골화중심과 둘째 연골화중심을 관통하는 모습으로 관찰된 척삭에는 척삭세포와 아교성분이 부분적으로 나타났다(Fig 1). 두미장 50mm(추정태령 55일)의 한우태자 축추골에서는 연골기질의 아교섬유에 대한 반응이 없었으나(Fig 7a), 두미장 90mm(추정태령 71일)의 축추골에서는 약한 양성반응을 보였고(Fig 7b), 두미장 110mm의 축추골에서는 강한 양성반응을 나타내었다(Fig 7c).

(2) Toluidine blue 염색 : 두미장 50mm(추정태령 55일)의 한우태자에서는 축추골의 연골세포들이 밀집된 부위에 연골기질의 형성에 따른 toluidine blue 염색으로 미약한 반응을 나타냈으며(Fig 8a), 두미장 90mm(추정태령 71일)의 한우태자에서는 둘째 연골화중심을 이루는 연골세포들이 두미장 50mm에 비하여 발달된 형태로 관찰되었으며 연골의 세포영역기질(territorial matrix)에서는 약한 양성반응을 보였다(Fig 8b). 두미장 110mm(추정태령 80일)의 둘째 몸통골화중심 주위에서는 약한 양성반응을 나타내고 뼈지주 부위에서는 강한 양성반응을 나타내었다(Fig 8c).

척추사이원반 :

1) 일반조직학적 관찰 : 두미장 50mm(추정태령 55일)의 한우태자에서는 축추골과 셋째 경추골 사이에 척추사이원반(intervertebral disc)이 등쪽과 배쪽으로 융기되어 나타나고 축추골과 셋째 경추골 사이의 경계가 뚜렷하지 않았으며(Fig 9a), 외측으로는 주로 아교섬유가, 내측으로는 주로 중간엽세포들이 축추골과 셋째 경추골을 잇는 선모양으로 여러 층이 나열되어 관찰되었으며 이는 나중에 섬유테로 발달될 부위로 인정할 수 있었다(Fig 9b).

두미장 180mm(추정태령 102일)의 한우태자 척추사이

원반은 두미장 50mm의 것에 비해 등쪽과 배쪽으로 현저하게 용기되어 그 모양이 활모양으로 뚜렷하게 나타났으며, 측추골과 셋째 경추골 사이의 간격도 넓어지고 측추골과 셋째 경추골과의 경계로 확실하게 구분되었다(Fig 10a). 등쪽과 배쪽의 외측에서는 섬유모세포의 주행방향이 일정한 층판다발과 일정하지 않은 층판다발이 나이테 모양의 규칙적인 배열로 활모양으로 관찰되었으나 수질핵쪽으로는 주행방향이 일정하지 않은 중간엽세포가 흩어져서 관찰되었다(Fig 10b).

두미장 50mm의 한우태자에서는 수질핵으로 형성될 척추사이원반의 중심부위에 중간엽세포가 군집을 형성한 것이 관찰되었으며(Fig 11a), 두미장 90mm의 것에서는 척추사이원반의 중심에 중간엽세포들이 활모양을 이루고 있고(Fig 11b), 두미장 110mm의 것에서는 척추사이원반의 중심에 2층으로 된 수질핵 부위가 형성되어 있으며 그 직경도 한우태자 두미장 90mm의 것에 비해 커져 있었다(Fig 11c). 두미장 130mm의 것에서는 척추사이원반의 중심부에 두미장 110mm의 것보다 비해 더욱 커진 수질핵 부위를 관찰할 수 있었다(Fig 11d).

조직화학적 관찰 :

1) van Gieson 염색 : 척삭이 둘째 몸통골화중심으로부터 척추사이원반쪽으로 관통된 모습으로 관찰된 두미장 150mm 한우태자 측추골(Fig 12a)에서는 척삭의 주변 가장자리에는 아교섬유가 모여져 뚜렷하게 나타났다(Fig 12b).

2) Trichrome 염색 : 두미장 50mm(추정태령 55일)의 한우태자에서는 척추사이원반의 섬유태가 될 부분의 외측에 아교섬유가 주로 배열되어 있고, 내측으로는 주로 중간엽세포가 분포되어 있으며 이들 아교섬유와 중간엽세포는 느슨하고 영성한 배열상을 보였다(Fig 13a).

두미장 180mm(추정태령 102일)의 한우태자에서는 아교섬유들이 이 염색에서 반응이 강하게 나타났고 섬유모세포도 다수 관찰되었으며 외측으로 불룩해진 활모양의 배열을 하고 있었다(Fig 13b).

고 찰

Getty¹¹는 척추골의 골화중심은 기본적으로 5개가 출현하는데 그 가운데 2개는 척추궁(vertebral arch)을 이루고 나머지 3개는 몸통골화중심과 양 뼈끝(epiphysis)에서 나타난다고 하였다. 또한 Watson과 Evans²⁵는 환추골과

측추골에 10개의 골화중심이 모든 포유동물류에서 출현하는데 환추골에서는 몸통과 환추골공에 3개의 골화중심이 나타나고, 측추골에는 7개의 골화중심이 출현한다고 보고하였다.

Watson과 Evans²⁵의 보고와 김³⁰에 의하면 측추골의 7개 몸통골화중심은 앞쪽에서부터 치아돌기에 전환추골(pro-atlas)을 나타내는 골화중심(centrum of pro-atlas), 환추골로 유래된 첫째 몸통골화중심(centrum 1), 둘째 몸통사이골화중심(intercentrum 2), 둘째 몸통골화중심(centrum 2) 그리고 뼈끝골화중심(epiphysis)이 나타난다고 하였다.

골화중심의 출현시기는 미성숙동물의 골절진단 및 골절치료와 성장장애의 원인을 규명하는데 유용한 자료로 활용될 수 있으나²⁶, 그 출현시기는 동물에 따라 다양한 것으로 알려져 있다^{4,13,14,18,22,25,27}. 개에서는 뼈끝골화중심과 pro-atlas를 나타내는 골화중심이 출생후에 출현하고²⁴, 돼지에서는 뼈끝골화중심이 출생후에 출현하며²⁸, 소에서는 뼈끝골화중심이 태자기에 출현한다고 하였다¹⁷. 소의 측추골에 관한 연구에서는 둘째 경추고에서 다섯째 미추골까지의 몸통과 척추골공은 8주령 말기부터 10주령 사이에 발달되기 시작하고, 경추골의 몸통골화중심은 태자기 62일령에 출현하며, 앞쪽 및 뒤쪽 연골성 뼈끝은 228일령에서 258일령 사이에 출현한다는 보고가 있다¹⁷. 본 실험에서는 두미장 50-90mm(추정태령 55일~71일)의 한우태자에서 연골화중심이 나타나고 골화중심도 두미장 110mm(추정태령 80일)에서 뚜렷하게 관찰되는 것으로 보아 골화중심의 형성시기는 더욱 빠를 것으로 추정된다. 골화중심이 나타나는 시기는 소의 품종에 따라 약간의 차이가 있을 것으로 사료되며 이것을 비교한 연구가 미진한 상태이다. 출생후의 측추골의 골화과정을 단계적으로 비교 관찰하여 연관시킨다면 측추골의 골화과정의 시기적 차이를 좀더 심도있게 확인할 수 있을 것이다.

각종 동물에서의 이에 관련된 연구보고에 의하면 둘째 몸통골화중심이 첫째 몸통골화중심보다 먼저 출현하는 것으로 알려져 있다^{4,12,13,17,18,24,26}. 본 연구에서도 둘째 몸통골화중심이 첫째 몸통골화중심보다 먼저 출현하여 이들의 연구와 일치하는 결과를 나타내었다.

Boyd⁴는 고양이 측추골의 초기 골화에 관한 연구에서 둘째 몸통골화중심이 임신 33일, 첫째 몸통골화중심이 임신 43일령에 좀더 둥근 골화중심으로 나타나고 출생 시까지 서로 분리되어 있다고 하였다. 척추골의 골화는

연골속골화(endochondral ossification)에 의하여 진행되고 길이성장은 긴뼈의 성장과 유사하게 나타나고²⁸, 축추골도 마찬가지로 연골속골화 방법으로 골화가 된다^{4,24}.

Watson과 Evans²⁴에 의하면 개의 축추골에서는 연골세포 기둥이 잘 발달된 곳에서 연골속골화과정이 일어나는 골화와 그렇지 않은 골화 등 2가지 양상이 있으며, 연골세포의 기둥이 잘 발달된 곳에서 일어나는 연골속골화는 첫째 몸통골화중심의 앞뒤쪽과, 둘째 몸통골화중심의 앞뒤쪽이고, 치아돌기에 pro-atlas를 나타내는 골화중심과 둘째 몸통사이골화중심 및 뼈끝에서는 그렇지 않다고 하였다. 본 연구에서도 이와 같은 결과와 유사한 모양이 나타나 첫째 몸통골화중심 주변부와 둘째 몸통골화중심 주변에 방사상으로 배열된 연골세포 기둥으로부터 중심부에서 먼저 골화가 되어 골수강이 넓어지는 것을 관찰할 수 있어 이들의 연구보고와 유사하였다.

양서류에서 파충류를 거쳐 포유류까지 척추골 형성을 연구한 Williams²⁹는 네발동물류(tetrapod)의 척추골 발달에는 신경궁(neurapophysis), 반추체(pleurocentrum), 추체심(hyocentrum)의 3가지 요소가 나타난다고 하였으며, 반추체(pleurocentrum)가 양서류의 3목과 유양막류 등의 현존 네발동물류의 기능적인 몸통골화중심(centrum)이 되고 추체심 부위는 나머지 몸통사이골화중심(intercentrum)이 된다고 하였다. 그리고 포유동물에서는 척추골 뼈끝에 여러 특징이 있고 이들은 기본적으로 태자기때 척추사이원반의 부분이며 연골성 골몸통에 부가되어 독립적으로 골화한다고 하였다.

Rufai 등²¹에 의하면 수질핵의 섬유연골을 구성하는 세포들은 나이트 동물에서만 보여지며 그 조직의 기원은 분명하지 않으나 연골끝판(cartilage end plate)과 속테(inner anulus)로부터 유래되는 것 같다고 하였다. 본 연구에서도 두미장 50mm의 한우태자에서 수질핵이 될 중앙부위에 척추사이원반의 중간엽세포들이 밀집되어 관찰되었으며, 이 중간엽세포들은 몸통의 뼈끝 연골세포들과 연결되어 관찰되었다. 축추골 골화중심의 발생 및 골화의 고정에 관한 연구를 살펴보면 연골세포가 밀집될 때 척삭은 세포성 척삭주위집(cellular perichordal sheath)을 가진다는 보고가 있다¹⁸. Freiburger와 Werle¹⁰에 의하면 어린이에서는 수질핵이 없지만 연골을 간직한 척추사이원반흔적(rudimentary disc)에 의해 첫째 몸통골화중심과 둘째 몸통골화중심이 분리되어 있다고 하였다.

척삭오목(notochordal fovea)은 9종의 진수류(eutherians)에서 둘째-일곱째 경추골에 있고 척삭은 퇴화되어 수질핵이 되는 것으로 보고되어 있다²⁵. 본 연구에서 두미장 110mm의 한우태자에서 보여준 척삭은 이 구조와 유사하고 이 크기보다 큰 태자에서는 척삭의 구조가 점점 소실되고 주변에 섬유태가 더욱 발달되어 척삭은 척추사이원반에만 국한되어 관찰되었다.

척추사이원반의 선천적 질환과 관련하여 Tsuji²³은 어린시기에 수질핵이 등쪽으로 파열될 가능성이 높은 것은 선천적으로 등쪽의 섬유태가 배쪽의 섬유태보다 저항력이 약하고 충판다발의 수효도 배쪽이 등쪽보다 많기 때문이라고 하였다. 본 연구에 사용된 한우태자의 조직표본에서도 부분적으로 척추사이원반의 등쪽부분이 파열되는 경향이 있었다.

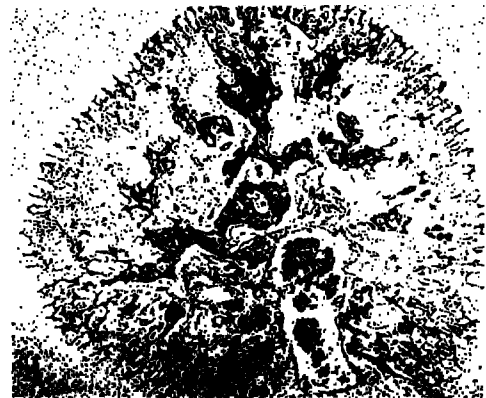


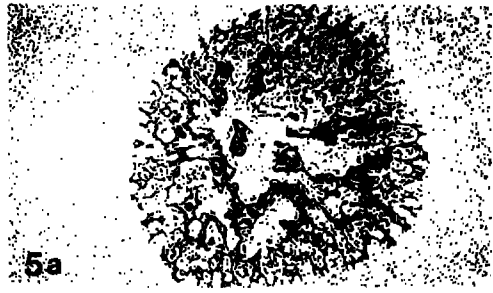
결론



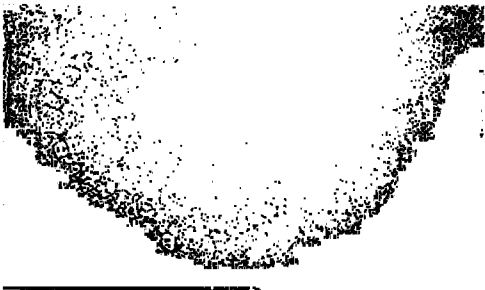
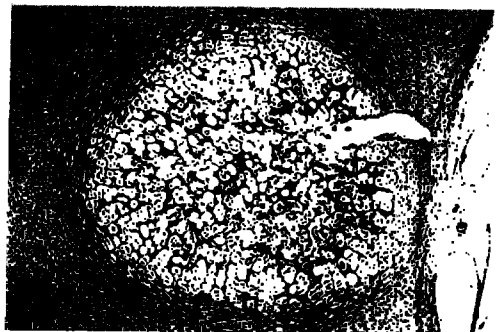


두미장 50mm(추정태령 55일)의 한우태자부터 180mm(추정태령 102일) 사이의 한우태자 축추골 골화과정과 척추사이원반의 초기발달 과정을 이해하기 위하여 조직학적 및 조직화학적으로 관찰한 결과 다음과 같은 결론을 얻었다.

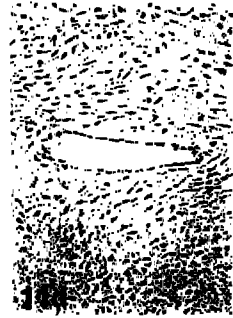
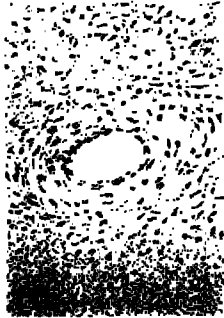

1. 한우태자 축추골의 몸통골화중심은 두미장 110mm에서 구형으로 뚜렷이 관찰되었으며, 둘째 몸통골화중심이 첫째 몸통골화중심보다 먼저 골화중심이 형성되었다.
2. 두미장 50mm의 한우태자에서 연골기질에서의 아교섬유에 대한 반응은 없었으나 두미장 90mm에서는 미약한 반응을 나타내었고 두미장 110mm에서는 강한 양성 반응을 보였다.
3. 척삭이 통과하는 가장자리는 아교섬유가 치밀하게 배열된 것으로 보이며, 척추사이원반은 등쪽과 배쪽으로 융기되어 있고 충판다발이 나이트 모양의 배열을 하고 있었다.
4. 두미장 50mm의 한우태자 척추사이원반에는 주로 중간엽세포로 구성되어 있으며 수질핵이 될 중앙부위에 중간엽세포들이 균집을 형성하고 있으나 두미장 110mm의 척추사이원반은 주로 섬유모세포(fibroblast)로 구성되어 있으며 중앙에 2층으로 된 척삭집(notochordal sheath)이 형성되어 있었다.

Legends for figures

- Fig 1. The axis observed chondrification 1 in the anterior and chondrification 2 in the posterior of the body. These centers were spherical segmented contour. The notochord shows through chondrification 1 and the chondrification 2 of the axis. 50mm CR-length cattle fetus. H-E stain × 50.
- Fig 2. The chondrocytes center of the center of centrum 2 shows the hypertrophy, the cartilage matrix is reduced to thin septa. The progressive region of endochondral ossification shows basophilic stainability. 90mm CR-length cattle fetus. H-E stain. × 50.
- Fig 3. The centrum 2 appear surrounding with column of chondrocytes which was well-developed. 110mm CR-length cattle fetus. H-E stain. × 50.
- Fig 4. The region of centrum 2 expanded towards the perichondrium of the axis. 130mm CR-length cattle fetus. H-E stain. × 50.
- Fig 5. In the axis body were identified centrum 1(5a) and centrum 2(5b). 150mm CR-length cattle fetus. H-E stain. × 50
- Fig 6. The central region of chondrocytes of centrum 1(6a) and centrum 2 shows calcified cartilage trabeculae which were radial arrangement(6b). 180mm CR-length cattle fetus. H-E stain. × 50.
- Fig 7. Collagenous fibers shows negative reaction in 50mm CR-length(7a), mild positive reaction in 90mm CR-length(7b), and strong positive reaction in 110mm CR-length(7c). van Gieson stain. × 50.
- Fig 8. Collagenous fibers showed negative reaction in 50mm CR-length(8a), mild positive reaction in 90mm CR-length(8b), and strong positive reaction in 110mm CR-length(8c). Toluidine blue stain. × 50.
- Fig 9a. The intervertebral disc convexed to dorsoventrally, which consisted of loose lamellar bundles. 50mm CR-length cattle fetus. H-E stain. × 50.
- Fig 9b. The intervertebral disc shows large number of mesenchymal cells. 50mm CR-length cattle fetus. H-E stain. × 200.
- Fig 10a. The intervertebral disc is convex to dorsoventrally. 180mm CR-length cattle fetus. H-E stain. × 50.
- Fig 10b. The intervertebral disc is consist of lamellar bundles. The bundle of inner region is looser than outer region. Contour of lamellar bundle arrangement looks like an annual ring. 180mm CR-length cattle fetus. H-E stain. × 200.
- Fig 11a. Mesenchymal cell aggregation shows in the central portion. The central portion seems nucleus pulposus region in the future. 50mm CR-length cattle fetus. van Gieson stain. × 200.
- Fig 11b. The intervertebral disc exist notochordal sheath with two layers in the center. 90mm CR-length cattle fetus. van Gieson stain. × 200.
- Fig 11c. The notochordal sheath in 110mm CR-length cattle fetus in larger than that in 90mm CR-length cattle fetus. van Gieson stain. × 200.
- Fig 11d. The notochordal sheath in 130mm CR-length cattle fetus is larger than that in 110mm CR-length cattle fetus. 130mm CR-length cattle fetus. van Gieson stain. × 200.
- Fig 12a. The notochord through the centrum 2 is push to intervertebral disc. 150mm CR-length cattle fetus. van Gieson stain. × 50.
- Fig 12b. Dense collagenous fibers were observed in the notochord through the centrum 2. 150mm CR-length cattle fetus. van Gieson stain. × 200.
- Fig 13a. In intervertebral disc of 50mm CR-length fetus appear mostly mesenchymal cells. 50mm CR-length cattle fetus. Trichrome stain. × 200.
- Fig 13b. In the intervertebral disc of 180mm CR-length fetus as consisted of mostly fibroblasts. 180mm CR-length cattle fetus. Trichrome stain. × 200.







참 고 문 헌

1. Bagnall KM, Harris PF, Jones PRM. A radiographic study of the human fetal spine. 2. The sequence of development of ossification centers in the vertebral column. *J Anat*, 124 : 791~802, 1977.
2. Bareggi R, Grill V, Sandrucci MA, et al. Developmental pathways of vertebral centra and neural archs in human embryos and fetuses. *Anat Embryol*, 1987 : 139~144, 1993.
3. Berthet CB, Millar A, Herbage D, et al. Structural studies of collagen fibers from intervertebral disc. *Biochem Biophys Acta*, 706 : 50~64, 1982.
4. Boyd JS. Studies on the appearance of the centres of ossification of the axial skeleton in the feline foetus. *Anat Histol Embryol*, 5 : 193~205, 1976.
5. Coventry MB. Anatomy of intervertebral disc. *Clin Orthop & Related Res*, 67 : 9~15, 1969.
6. Dyce KM, Sack WO, Wensing CJG. *Textbook of Veterinary Anatomy*. Chapter 1. 1-28, Chapter 2. 29-95, WB Saunders company. Philadelphia.
7. Evans HE, Sack WO. Prenatal development of domestic and laboratory mammals : Growth curves, external features and selected references. *Ana Histol Embryol*, 2 : 11~45, 1973.
8. Ewald F. Fracture of the odontoid process in a seventeen-month-old infant treated with a halo. *J Bone & Joint Surgery*, 53A : 1636~1640, 1971.
9. Fielding W, Griffin PP. Os odontoideum : An acquired lesion. *J Bone & Joint Surgery*, 56 : 187~190, 1974.
10. Francis CC, Werle PP. The appearance of centers of ossification from birth to five years. *Am J Phys Anthropol*, 24 : 273~299, 1939.
11. Getty R. *The Anatomy of the domestic animals*. 5th ed. Philadelphia; WB Saunders Company, 19~33, 1216~1252, 1975.
12. Hare WCD. Radiographic anatomy of the cervical region of the canine vertebral column. Part II. Developing vertebrae. *J Am Vet Med Associ*, 139 : 217~220, 1961.
13. Hodges PC. Ossification in the fetal pig : A radiographic study. *Anat Rec*, 116 : 315~325, 1953.
14. Johnson ML. The time and order of appearance of ossification centers in the albino mouse. *Am J Anat*, 52 : 241~271, 1933.
15. Knutsson F. Growth and differentiation of the postnatal vertebra. *Acta Radiologica*, 55 : 401~408, 1961.
16. Lillie RD. A brief method for the demonstration of mucin. *Journal of Technical Methods and Bulletin of International Association of Medical Museums*, 12 : 120~121, 1929.
17. Lindsay FEF. Observations on the loci of ossification in the prenatal and neonatal bovine skeleton. III. The vertebral column. *Brit Vet J*, 128 : 121~128, 1972.
18. Noback CR, Robertson GG. Sequences of appearance of ossification centers in the human skeleton during the first five prenatal months. *Am J Anat*, 89 : 1~28, 1951.
19. O'Rahilly R, Müller F, Meyer DB. The human vertebral column at the end of the embryonic period proper. 2. The occipitocervical region. *J Anat*, 136 : 181~195, 1983.
20. Pollak OJ. A rapid trichrome stain. *Arch Pathol*, 37 : 294, 1944.
21. Rufai A, Benjamin M, Ralphs JR. The development of fibrocartilage in the rat intervertebral disc. *Anat Embryol*, 192 : 53~62, 1995.
22. Strong RM. The order, time, and rate of ossification of the albino rat (*Mus norvegicus albinus*) skeleton. *Am J Anat*, 36 : 313~355, 1925.
23. Tsuji H, Hirano N, Ohshima H, etc. Structural variation of the anterior and posterior annulus fibrosus in the development of human lumbar intervertebral disc : A risk factor for intervertebral disc rupture. *Spine*, 18 : 204~210, 1993.
24. Watson AG, Evans HE, De Lahunta A. Ossification of the atlas-axis complex in the dog. *Anat Histol Embryol*, 15 : 122~138, 1986.
25. Watson AG, Evans HE. The development of the atlas-axis complex in the dog. *Anat Rec*, 184 : 558, 1976.
26. Watson AG, Stewart JS. Postnatal ossification centers of the atlas and axis in Miniature Schnauzers. *Am J*

- Vet Res*, 51 : 264~268, 1990.
27. Watson AG. The phylogeny and development of the occipito-atlas-axis complex in the dog. PhD. Thesis. Cornell University, Ithaca, NY 1981.
28. Wenham G, Fowler VR, McDonald I. A radiographic study of skeletal growth and development in the pig. Temporal pattern of growth. *J Agric Sci Camb*, 80 : 123~133, 1973.
29. Williams EE. Gadov's arcualia and the development of tetrapod vertebrae. *Quart Rev Biol*, 34 : 1~31, 1959.
30. 김수명. 성장중인 소형개(*Miniature Schnauzers*)에 있어서 축추골의 골성장판에 대한 조직학적, 조직화학적 연구. *대한수의학회지*, 33 : 189~198, 1993.
31. 안동춘, 김인식, 양홍현, 백영기. 자돈 축추골 몸통의 골화에 관한 조직학적 연구. *대한수의학회지*, 35 : 19~28, 1995.
-