

돼지 위점막의 내분비세포에 관한 면역조직화학적 연구

이재현 · 김정미 · 이형식*

경북대학교 수의과대학, 경산대학교 생물학과*
(1996년 4월 2일 접수)

Immunohistochemical study on the endocrine cells of the pig stomach

Jae-hyun Lee, Jeong-mi Kim, Hyung-sik Lee*

College of Veterinary Medicine, Kyungpook National University
Dept. of Biology, Kyungsan University*
(Received Apr 2, 1996)

Abstract : The relative frequency and distribution of occurrence of immunoreactive cells in the proventriculus, diverticulum, cardia, fundus and pylorus of the stomach of pigs were investigated by PAP method using specific antisera against BCG, Gas/CCK, 5-HT, somatostatin, glucagon, BPP, motilin and insulin.

In the diverticulum and cardia, BCG-, 5-HT-, somatostatin- and glucagon-immunoreactive cells were detected. In the fundus, BCG-, 5-HT- and somatostatin-immunoreactive cells were also found. In the pylorus, BCG-, Gas/CCK-, 5-HT-, somatostatin- and glucagon-immunoreactive cells were observed.

However, no BPP-, motilin- and insulin-immunoreactive cells were found in the stomach epithelium of the pigs.

These results showed that the occurrence of the endocrine cells confirmed in the diverticulum as the cardia and suggest that the function of diverticulum may be similar to that of cardia in the pigs.

Key words : BCG, 5-HT, somatostatin, Gas/CCK, glucagon, immunoreactive cell, pigs.

서 론

동물의 위는 발생학적으로 전장에서 유래하며, 음식물의 일시적 저장과 효소 또는 가수분해에 의한 소화를

돕기 위해 생긴 소화관의 팽대부이다. 포유류의 위는 일반적으로 분문부, 위저부, 유문부로 구성되나 동물종에 따라 각 부위를 점유하는 면적에 많은 차이가 있고, 그 형태도 다양하여 해부학적으로 단위에서 복위에 이르기까지 여러 형태를 볼 수 있다.

Address reprint requests to Dr. Jae-hyun Lee, College of Veterinary Medicine, Kyungpook National University, Taegu 702-701, Republic of Korea.

한편 돼지의 위는 말과 함께 위계실(gastric diverticulum)이라는 특이한 부위가 형성되어 있어 단위이면서도 복위로 구분하는 학자도 있으며, 이 위계실의 기능에 대해서는 알려진 바 없고 또 다른 동물과 비교해서 위저부의 영역이 좁은 대신 분문부의 영역이 넓은 특징을 갖고 있다¹.

지금까지 사람과 포유류의 위점막에는 glucagon, somatostatin, serotonin, gastrin 등의 수종의 내분비 세포가 동정되어 있으며, 이들 내분비 세포는 동물의 종이나 식이성에 따라 그 종류와 분포가 다르고 각 부위에 따라서도 많은 분포의 차이를 나타내고 있다¹⁻¹².

본 연구에서는 돼지의 위 각 영역에 있어서 내분비세포를 면역조직화학적으로 검토하여 이들 세포의 분포와 종류 및 출현빈도를 밝히므로 돼지의 위 각 부위에 대한 기능의 일면을 알아보고자 한다.

재료 및 방법

도축장에서 도살된 돼지(Landrace 종)의 위에서 전위부(pars proventricularis), 위계실부(diverticulum ventriculi), 분문부(pars cardiacum), 위저부(pars fundicum), 유문부(pars pyloricum) 등 각 부위에서 조직을 절취하여 Bouin 액에 고정하였다. 고정된 조직은 paraffin포매후 3~5 μ m의 절편을 제작하고 각 부위의 확인을 위해 H-E 및 PAS염색을 실시하였다.

한편 면역조직화학적 검사를 위해 조직절편을 탈paraffin 한 후 100% methanol과 0.1% H₂O₂ PBS(0.01M, pH 7.3)에 각각 30분씩 침적하고 PBS로 세척하였다. 또 조직내 비특이적 반응을 차단하기 위해 normal goat serum으로 실온에서 1시간 처리한 후 PAP법(peroxidase anti-perox-

idase method)¹³을 시행하고 DAB(3, 3'-diaminobezidine containing 0.01% H₂O₂ in HCl buffer)로 발색시켰으며, Mayer's hematoxylin으로 핵염색을 실시하였다. 이때 사용한 1차 항혈청은 Table 1에서 보는 바와 같다. 또 본 실험에서의 통계처리는 광학현미경 하에서 임의로 10부위를 선정하여 1mm²내에 출현하는 내분비세포들의 평균과 표준편차를 구하였다.

결 과

본 실험에서 돼지의 위 각 부위별 BCG, Gas/CCK, 5-HT, somatostatin, glucagon, BPP, motiline, insulin 면역반응세포의 출현빈도는 Table 2에서 보는 바와 같다. 전위부에서는 내분비세포의 출현을 전혀 볼 수 없었으며, BPP, motilin, insulin 면역반응세포는 돼지의 위 각 부위에서 출현하지 않았다.

BCG 면역반응세포는 위계실부에서 27.1 \pm 8.1(Fig 1), 분문부에서 53.6 \pm 17.0(Fig 5), 위저부에서 94.0 \pm 12.2(Fig 9), 유문부에서(Fig 12) 195 \pm 16.0으로써 유문부에서 가장 다수 출현하였다. Gas/CCK 면역반응세포는 유문부(49.5 \pm 6.1)에서만(Fig 13) 출현하였다. 5-HT 면역반응세포는 위계실부(5.7 \pm 2.9)(Fig 2), 분문부(12.0 \pm 1.7)(Fig 6), 위저부(10.1 \pm 2.1)(Fig 10), 유문부(13.4 \pm 1.9)(Fig 14)에서 관찰되었으며, 위계실부를 제외한 다른 부위에서는 대체로 유사한 출현빈도를 나타내었다. Somatostatin 면역반응세포는 위계실부(2.2 \pm 1.0)(Fig 3), 분문부(4.0 \pm 2.0)(Fig 7), 위저부(6.9 \pm 1.0)(Fig 11), 유문부(11.8 \pm 2.3)(Fig 15)에서 관찰되었으며, 유문부에서 가장 다수 출현하였다. Glucagon 면역반응세포는 위계실부(2.5 \pm 1.8)(Fig 4), 분문부(1.7 \pm 0.8)(Fig 8), 유문부(2.0 \pm 1.2)(Fig 16)에서 관찰되었으며, 비교적 소수

Table 1. Antisera used in this study

| Antisera | Code | Source | Dilution |
|--------------|----------|-------------------------------------|----------|
| BCG | 8541011 | Immunonuclear Corp.(INC) Stillwater | 1:500 |
| Gas/CCK | i600/004 | Union Chimique Belge, bioproducts | 1:100 |
| 5-HT | 8530528 | Immunonuclear Corp.(INC) Stillwater | 1:10,000 |
| Somatostatin | CA325 | Union Chimique Belge, bioproducts | 1:10,000 |
| Glucagon | 8635013 | Immunonuclear Corp.(INC) Stillwater | 1:800 |
| BPP | i607 | Immunonuclear Corp.(INC) Stillwater | 1:5,000 |
| Motilin | 052 | DAKO | 1:200 |
| Insulin | 026 | Immunonuclear Corp.(INC) Stillwater | 1:300 |

* All antisera were raised in rabbit except for insulin which was raised in guinea pig.

Table 2. Frequency of occurrence of immunoreactive cells in the stomach of pig

| Antisera | Proventriculus | Diverticulum | Cardia | Fundus | Pylorus |
|------------------------------------|----------------|--------------|-----------|-----------|------------|
| Bovine chromogranin (BCG) | - | 27.1±8.1 | 53.6±17.0 | 94.0±12.2 | 195.7±16.0 |
| Gastrin/cholecystokinin(Gas/CCK) | - | - | - | - | 49.5±6.1 |
| Serotonin(5-HT) | - | 5.7±2.9 | 12.0±1.7 | 10.1±2.1 | 13.4±1.9 |
| Somatostatin | - | 2.2±1.0 | 4.0±2.0 | 6.9±1.0 | 11.8±2.3 |
| Glucagon | - | 2.5±1.8 | 1.7±0.8 | - | 2.0±1.2 |
| Bovine pancreatic polypeptide(BPP) | - | - | - | - | - |
| Motilin | - | - | - | - | - |
| Insulin | - | - | - | - | - |

Frequency of occurrence of cells were expressed by the number(mean±S.E.) per unit area(1mm²)

의 출현빈도를 나타내었다.

이상의 면역반응세포들은 대부분이 원형 또는 타원형을 나타내어 폐쇄형의 내분비세포임을 알 수 있었고, 모든 세포들은 위선상피세포사이에 출현하였다.

고 찰

본 실험에서 chromogranin(CG) 면역반응세포의 출현빈도는 유문부, 위저부, 분문부, 위계실부의 순으로 감소하였다. CG는 부신수질세포의 분비과립에서 발견된 산성 단백질로서¹⁴ 최근 면역조직화학적으로 뇌하수체세포, C세포, 부갑상선의 주세포, GEP 내분비세포 등의 각종 신경내분비계에서 동정된 바 있다¹⁵. 그러나 이 CG 면역반응세포의 위 각 부위에 있어서 분포 및 출현빈도에 대한 보고는 드물다. 즉, 조와 Kitamura⁸는 한우의 유문부와 위저부에서 이 세포를 관찰하고 위저부가 유문부보다 다수 출현하였다고 하였으며, 이 등¹⁰은 청설모에서 bovine CG(BCG)와 porcine CG(PCG)가 분문부, 위저부, 유문부에서 다르게 분포하며 특히 BCG는 위저부에서 소수로 유문부와 분문부에서 다수 분포함을 보고하였다. 한편 Ito 등¹⁵은 돼지에서 분문부에 중등도로, 위저부와 유문부에서 다수 분포한다고 하였다. 이상의 성적은 본 실험의 성적과 비교할 때 한우⁸ 및 청설모¹⁰와 다르며, Ito 등¹⁵의 돼지에서의 소견과 유사하나, 위계실부에서 CG 면역반응세포의 출현은 보고된 바 없다. 이는 CG가 다른 내분비세포의 marker¹⁵가 된다는 점으로

미루어 본 실험에서도 다른 내분비세포가 marker된 것으로 생각된다.

Gastrin 면역반응세포는 거의 모든 동물에서 유문부에 국한되어 분포한다^{3,4,6,8,10,16,17,19,20-25}. 한편 Japanese field vole²⁶과 두더지⁵에서는 위저부에도 분포하고 있으며 산돼지의 후위²⁷에서도 관찰된 바 있으나, 본 실험에서는 유문부에서만 관찰되어 일반적인 포유동물에서의 소견과 일치하였다.

위 각 부위에서 5-HT 면역반응세포는 소³, 한우⁸, 면양⁹, 반추수²³, 붉은털원숭이¹⁸ 및 honey possum²⁰에서는 유문부에 소수 및 위저부에 다수 분포한다. 그러나 청서^{4,10}, 두더지⁵, musk shrew¹⁷, 돼지^{6,15}, Japanese field vole²⁶, opossum^{11,12} 등에서는 유문부에 다수 및 위저부에 소수 또는 중등도의 분포를 나타내는 등 동물에 따라 다르다. 본 실험에서는 유문부와 분문부에 다수 그리고 위저부에 중등도의 분포를 나타내어 상기의 성적과 일치하고, 특히 위계실부에서 소수의 5-HT 면역반응세포가 관찰되며 이에 대해서는 현재까지 보고된 바 없어 비교할 수 없다. 또 청서^{4,10}, musk shrew¹⁷, honey possum²⁰, 돼지^{6,15}, opossum^{11,12}의 분문부에서는 소수 또는 극소수의 5-HT 면역반응세포가 분포하며, 소³, 면양⁹, 청설모¹⁰에서는 중등도의 분포를 보이나 본 실험에서는 분문부에 다수의 분포를 나타내는 점도 이상의 결과와 상이하여 이같은 차이가 동물종 또는 사용 항체 및 실시과정에 의한 것인지는 알 수 없다.

Somatostatin 면역반응세포는 소³, 두더지⁵, musk shrew¹⁷, 고슴도치¹⁹, 돼지⁶, 소와 염소²³, Japanese field vole²⁶, 한우⁸,

opossum^{11,12} 등에서 유문부, 위저부, 분문부의 순으로 그 수가 감소한다. 그러나 말에서는 유문부보다 분문부와 위저부에 다수 분포하며, 붉은털원숭이¹⁸도 위저부에서 유문부보다 다수 분포하고, 청서⁴ 및 청설모¹⁰에서는 분문부에 전혀 분포하지 않으며, 밍크²⁵에서는 분문부에만 분포하는 등 동물종에 따라 심한 분포의 차이를 나타내고 있다. 본 실험에서는 분문부, 위저부, 유문부의 순으로 수적 증가를 나타내어 말¹⁶, 붉은털 원숭이¹⁸, 청서⁴, 밍크²⁵와는 다른 소견을 보였으며 특히 현재까지 보고된 바 없는 위계실부에서 소수의 출현빈도를 보였다.

본 실험에서 glucagon 면역반응세포의 분포는 위계실부와 유문부에서 소수 그리고 분문부에서 극소수로 나타났으나 위저부에서는 관찰되지 않았다. 분문부에서 glucagon 면역반응세포는 소³, 말¹⁶, 돼지⁶, 고양이²⁴, 청설모¹⁰ 등에서 관찰되나 청서⁴, musk shrew¹⁷, honey possum²⁰, 반추류²³(소, 양, 염소), opossum¹¹ 등에서는 출현하지 않는다. 또 유문부에서도 청서⁴, 두더지⁵, 고슴도치¹⁹, honey possum²⁰, 고양이²⁴, 청설모¹⁰, opossum¹¹에서는 관찰되지 않으며, 위저부에서는 소³, 말¹⁶, 청서⁴, musk shrew¹⁷, 돼지⁶, 붉은털원숭이¹⁸, 고양이²⁴, 청설모¹⁰, opossum¹¹, 밍크²⁵ 등에서는 이 세포가 극소수 또는 다수 관찰된다. 이와같이 동물종에 따라 glucagon 면역반응세포의 분포가 위 각 부위에 있어서 심한 차이를 나타내고 있다.

BPP 면역반응세포는 소³와 청서⁴의 위에서는 각 부위에 소수의 분포를 나타내나 돼지⁶에서는 위저부와 유문부에서, opossum¹¹에서는 위저부에, 두더지⁵는 유문부에 소수로 관찰된다. 본 실험에서는 BPP 면역반응세포가 위의 모든 부위에서 관찰되지 않아 선인들의 소견과는 상이한 소견을 보였다.

Motilin 면역반응세포 역시 본 실험에서는 모든 부위에서 관찰되지 않았다. 이는 말¹⁶, opossum¹¹, 밍크²⁵의 소견과 일치하였으나, 붉은털원숭이¹⁸의 유문부에서는 다

수의 motilin 면역반응세포가 분포하고 있어 본 실험의 결과와는 상이하였다.

이상에서 각 면역반응세포는 동물종과 위의 부위에 따라 그 분포가 매우 다양하며 이같은 차이점이 동물종의 특성인지 또는 사용한 항혈청과 과정의 차이에서 오는 것인지는 명확히 알 수는 없다. 단지 본 실험에서 지금까지 보고된 바 없는 위계실부에서 5-HT, somatostatin, glucagon 면역반응세포가 소수로 출현하였고, 이는 분문부의 이들 세포가 일부 혼재하고 있는 것으로 생각되며 따라서 위계실부에도 분문부의 이들 호르몬들이 갖는 기능을 공유할 것으로 사료된다. 한편 chromogranin 면역반응세포의 출현은 5-HT, somatostatin, glucagon 세포들에 대한 marker로서 양성반응을 야기한 것으로 보여지나 이들 세포들이 서로 공존하는지의 여부는 더 규명되어야 할 것으로 생각된다.

결론

돼지의 전위부, 위계실부, 분문부, 위저부, 유문부에 있어서 BCG, Gas/CCK, 5-HT, somatostatin, glucagon, BPP, motilin, insulin 등에 대한 면역반응세포의 출현빈도와 분포를 알아보기 위하여 PAP법에 의해 면역조직화학적 방법으로 관찰하였던 바 다음과 같은 결론을 얻었다.

위계실부와 분문부에는 BCG, 5-HT, somatostatin, glucagon 면역반응세포가 관찰되었고, 위저부에서는 BCG, 5-HT, somatostatin 면역반응세포가 관찰되었다. 유문부에서는 BCG, Gas/CCK, 5-HT, somatostatin, glucagon 면역반응세포를 관찰할 수 있었다. 그러나 BPP, motilin, insulin 면역반응세포는 모든 위점막에서 관찰되지 않았다.

이상의 소견으로 위계실부에서도 분문부에서와 동일한 내분비세포들의 분포가 확인되었으며, 동일한 기능을 영위할 것으로 사료된다.

Legends for figures






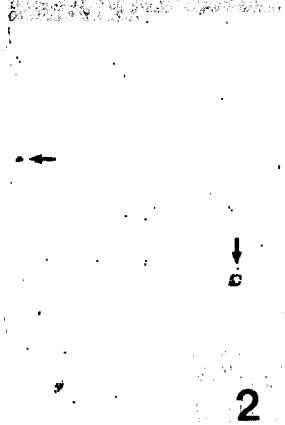
- Fig 1. BCG-immunoreactive cells in the diverticulum. × 60.
Fig 2. 5-HT-immunoreactive cells(arrows) in the diverticulum. × 150.
Fig 3. Somatostatin-immunoreactive cells(arrow) in the diverticulum. × 300.
Fig 4. Glucagon-immunoreactive cells in the diverticulum. × 300.
Fig 5. BCG-immunoreactive cells in the cardia. × 150.
Fig 6. 5-HT-immunoreactive cells in the cardia. × 150.
Fig 7. Somatostatin-immunoreactive cells in the cardia. × 300.
Fig 8. Glucagon-immunoreactive cells in the cardia. × 300.
Fig 9. BCG-immunoreactive cells in the fundus. × 150.
Fig 10. 5-HT-immunoreactive cells in the fundus. × 150.
Fig 11. Somatostatin-immunoreactive cells in the fundus. × 300.
Fig 12. BCG-immunoreactive cells in the pylorus. × 150.
Fig 13. Gas/CCK-immunoreactive cells in the pylorus. × 150.
Fig 14. 5-HT-immunoreactive cells in the pylorus. × 150.
Fig 15. Somatostatin-immunoreactive cells(arrow) in the pylorus. × 300.
Fig 16. Glucagon-immunoreactive cells in the pylorus. × 300.


참 고 문 헌

1. 윤석봉. 가축비교해부학, 1판, 문운당, 서울: 282-287, 1988.
2. Vassallo G, Capella C, Solcia E. Endocrine cells of the human gastric mucosa. *Z Zellforsch*, 118: 49-67, 1971.
3. Kitamura N, Yamada J, Calingasan NY, *et al*. Histologic and immunocytochemical study of endocrine cells in the gastrointestinal tract of the cow and calf. *Am J Vet Res*, 46: 1381-1386, 1985.
4. Choi CD, Won MH, Cho SM, *et al*. Immunocytochemical study on enteroendocrine cells in the gastrointestinal tract of the Korean squirrel(*Sciurus vulgaris coreae*). *Korean J Anat*, 23: 480-495, 1990.
5. 박인선, 정진웅. 두더지 위장관의 enterochromaffin cell, gastrin cell, somatostatin cell, secretin cell, glucagon cell 및 pancreatic polypeptide cell의 분포상태.


대한해부학회지, 19: 91-103, 1986.

6. Ito H, Yamada J, Yamashita T, *et al*. An immunohistochemical study on the distribution of endocrine cells in the gastrointestinal tract of the pig. *Jpn J Vet Sci*, 49: 105-114, 1987.
7. Lee JH. An ultrastructural study on endocrine cells in the pyloric region of the Korean hedgehog(*Erinaceus koreanus*). *Korean J Electron Microscopy*, 17: 177-184, 1987.
8. Cho SW, Kitamura N. Immunocytochemical study of the endocrine cells in the gastrointestinal tract of the Korean native cattle. *Korean J Vet Res*, 28: 251-259, 1988.
9. Omori Y. Eight types of endocrine cells in the abomasum of sheep. *Z mikrosk anat Forsch Leipzig*, 97: 369-358, 1983.
10. Lee HS, Hashimoto Y, Kon Y, *et al*. An immunohistochemical study of the gastro-entero-pancreatic en-






9




10



11




12



13



14



15



16

- doocrine cells in the alimentary tract of the Korean tree squirrel, *Sciurus Vulgaris Corea*. *Jpn J Vet Res*, 39: 117-131, 1991.
11. Krause WJ, Yamada J, Cutts JH. Quantitative distribution of enteroendocrine cells in the gastrointestinal tract of the adult opossum, *Didelphis virginiana*. *J Anat*, 140: 591-605, 1985.
 12. Krause WJ, Yamada J, Cutts JH. Enteroendocrine cells in the developing opossum stomach. *J Anat*, 148: 47-56, 1986.
 13. Sternberger LA. Immunocytochemistry. 2nd ed, John Wiley & Sons, New York, 1979.
 14. Blaschko H, Comline RS, Schneider FH, et al. Secretion of a chromaffin granule protein, chromogranin, from the adrenal gland after splanchnic stimulation. *Nature*, 215: 58-59, 1967.
 15. Ito H, Hashimoto Y, Kitagawa H, et al. Distribution of chromogranin containing cells in the porcine gastroenteropancreatic endocrine system. *Jpn J Vet Sci*, 50: 395-404, 1988.
 16. Kitamura N, Yamada J, Calingasan NY, et al. Immunocytochemical distribution of endocrine cells in the gastrointestinal tract of the horse. *Equine Vet J*, 16: 103-107, 1984.
 17. Kitamura N, Yamada J, Watanabe T, et al. An immunohistochemical study on the distribution of endocrine cells in the gastrointestinal tract of the musk shrew, *Suncus murinus*. *Histol Histopath*, 5: 83-88, 1990.
 18. 최월봉, 최창도, 원무호 등. 붉은털원숭이 위장관 점막의 motilin, pancreatic polypeptide 및 serotonin 분비 세포에 대한 면역세포화학적 연구. 한림대학 논문집, 제5집 127-140, 1987.
 19. Choi WB, Won MH, Park HJ, et al. Immunocytochemical study on gastrin(G), glucagon(L), somatostatin(D) and cholecystokinin(I)-8 cells of the gastrointestinal tract in the Korean hedgehog(*Erinaceus koreanus*). *Korean J Zool*, 30: 154-166, 1987.
 20. Yamada J, Richardson KC, Wooller RD. An immunohistochemical study of gastrointestinal endocrine cells in a nectarivorous marsupial, the honey possum (*Tarsiper rostratus*). *J Anat*, 162: 157-168, 1989.
 21. Kanamori Y, Nakazawa S, Kitoh J, et al. The distribution of endocrine cells in the mucosa of the gastrointestinal tract of the house musk shrew, *Suncus murinus*(Insectivora). *Cell Tissue Res*, 258: 365-371, 1989.
 22. 최월봉, 원무호, 박형진 등. 붉은털원숭이 위장관 점막의 gastrin, glucagon, somatostatin 및 cholecystokinin-8 분비세포에 대한 면역세포화학적 연구. 대한해부학회지, 19: 181-190, 1986.
 23. 박인선. 반추류의 위장관 점막상피에 출현하는 내분비세포들의 분포상태, 조직화학적 염색성 및 미세구조에 관한 연구. 카톨릭대학 의학부 논문집, 39: 1065-1090, 1986.
 24. Kitamura N, Yamada J, Yamashita T, et al. Endocrine cells in the gastrointestinal tract of the cat. *Biomed Res*, 3: 612-622, 1982.
 25. Kawano H, Yamashita T, Yamada J, et al. A light microscopic study of the gastro-entero-pancreatic endocrine cells of the mink(*Mustela vison*). *Arch histol jap*, 46: 559-537, 1983.
 26. Kobaru Y, Kitamura N, Yamada J, et al. Postnatal development of the stomach in the Japanese field vole, *Microtus montebelli*. *Anat Histol Embryol*, 17: 138-148, 1988.
 27. Tamate H, Yamada J. Histological and immunocytochemical observation of the hind stomach of the collared peccary, *Dicotyles tayacu*(Tayassuidae). *Jpn J Vet Sci*, 45: 547-557, 1983.