

성견의 1면 골내낭에 calcium sulfate 이식이 치주조직 치유에 미치는 영향

서혜연 · 최성호 · 문익상 · 조규성 · 김종관 · 채중규

연세대학교 치과대학 치주과학교실
치주 조직 재생 연구소

I. 서 론

치주질환 치료의 궁극적인 목적은 파괴적으로 진행된 치주염에 의해 상실된 치주조직의 재생이라고 할 수 있다.

기존의 치주치료 후에는 임상적 결과는 양호하나 긴 접합상피로 치유되므로^{1), 2), 3)} 신부착과 골재생을 이룰 수 있는 많은 재료와 다양한 수술방법이 이용되어져 왔다. 골 이식술에는 자가골이식, 동종골이식, 이종골이식, 골 대체물등이 있다. 자가골 이식은 수년간 치조골 결손부위에 사용시 임상적으로 성공적인 결과를 나타내었으나, 이차적인 손상, 골강직 유발, 대량공급의 어려움등의 문제가 있어 동종골이식이 개발되었으며, 동종골의 한 종류로서 탈회냉동건조골 이식이 사용되었다. 그러나 동종골 또한 질병의 전이 가능성이나 항원성 때문에 골대체물이 선호되기도 한다. 골대체물로는 calcium phosphate 제재인 hydroxyapatite⁴⁾, tricalcium phosphate⁵⁾ 등과 calcium carbonate⁶⁾, plaster of Paris^{7), 8), 9), 10)} 등이 사용되어 왔다.

1950년대 이후 Calcium sulfate는 정형외과 영역에서 안전한 골 대체물로 보고되어 왔으며, 약 30년전 부터는 치과영역에서도 사용되

었다. 1955년 Weinmann과 Sicher³⁾는 미분화 세포가 조골세포로 분화하기 위한 가장 보편적인 자극제를 칼슘염이라고 생각하여 골내낭 결손부 치료에 대한 임상 연구를 하였고, Peltier¹¹⁾는 개의 radius fracture healing 실험에서 calcium sulfate가 골 형성을 유도한다고 볼 수는 없으나 특별한 염증반응 없이 2개월 내에 거의 흡수되며, 혈장내 calcium 농도는 일시적인 증가를 보이나 곧 정상으로 돌아온다고 하였다. Calhoun¹²⁾은 성견의 하악골 골절시 골접합능력을 증진시킨다고 보고하였다. Radentz, Colling¹³⁾과 Bell⁴⁾은 개의 치조골에 이식한 결과 calcium sulfate가 3-6주 사이에 흡수되고 12주 후에는 신생골이 형성됨을 관찰하였다. Shaffer와 App 등⁷⁾은 사람의 치조골내낭에 calcium sulfate를 이식하였을 때 생체 적합성이 좋고 빠르게 흡수되는 장점이 있으나 골조직 형성은 보이지 않는다고 하였다.

Yamazaki 등¹⁵⁾은 쥐의 대퇴근에서 Bone Morphogenetic Protein(BMP)의 골형성유도능력을 증가시키기 위해 carrier의 중요성에 대해 언급하였고 calcium sulfate를 BMP에 첨가했을 때 골조직재생과정을 더 증진시킨다고 보고하였으며, 최근 Sottosanti^{8), 9), 10)}는 calcium sulfate를 Demineralized Freeze Dried

Bone(탈회냉동건조골, DFDB)와 함께 이식하면 calcium sulfate에 의해 상피와 치은 결합 조직의 유입을 막을 수 있고 DFDB의 골유도 작용을 촉진 시킬 수 있다고 하였다. 즉, calcium sulfate 자체에 골유도 작용은 크게 기대할 수 없으나 골내낭의 공간확보와 창상의 안정(wound stabilization)에 효과가 있는 것으로 보인다. 그러나 이들 연구는 대부분 임상적으로 관찰한 것으로서 실제 치아와의 신부착 여부는 알 수 없었다. 그러므로 성견의 골내낭에 calcium sulfate를 이식하여 접합 상피 증식 양상, 신부착 여부, 신생골과 신생 백악질 형성등을 조직학적으로 관찰하는 연구가 시작되었다. 김 등⁶⁾의 논문에서는 성견의 3면 골내낭에서 calcium sulfate의 효과를 실험하였으며 그 결과 calcium sulfate가 접합 상피의 하방이동을 막을 수는 없으나 신생 백악질과 신생골 형성은 증가시킨다고 하였다. 그러나 골내낭의 면이 적어질수록 재생이 어렵고 상피 이동이 쉬우며 골 이식재의 안정성이 결여되므로 calcium sulfate의 2면 및 1면 골내낭에서도 이식재의 효과를 실험해 보아야 한다.

이에 저자는 성견의 1면 골내낭에서 calcium sulfate를 이용하여 치료한 후 통상적인 외과 치료 및 이식재의 처치와 비교하여 치주조직의 재생상태를 8주후에 비교, 관찰한 결과 다

소의 지견을 얻었기에 이에 보고하는 바이다.

II. 연구재료 및 방법

1. 연구재료

본 연구에 사용된 실험동물은 생후 1년이상 된 체중 15kg내외의 잡종 성견으로 성별에 관계없이 3마리를 사용하였으며, 실험시작전 치주조직은 염증이 없는 건강한 상태였다. 실험재료로는 medical grade calcium sulfate (plaster of Paris*)를 사용하였다.

2. 연구방법

(1) 실험군 설정

치은박리수술만을 시행한 부위를 대조군으로, calcium sulfate를 이식한 부위를 실험군으로 설정하였다(표 1).

(2) 치조골 결손부 형성 및 외과적 처치

실험동물을 Entobar^{®**} 30mg/kg로 죽근 정맥주사하여 전신마취 시키고 실험치아 부위를 2% Lidocaine HCL로 침윤마취시켰다. 전 실험 과정동안 Lactated Ringer's solution을 정맥주사하였다. 상하악 4전치 및 상악 우측 제 2 소구치를 발치한 후 치유를 위해 2개월

표 1 Experimental Design

Group	Control	Experiment
Methods	Flap operation	Flap operation+ calcium sulfate graft
Location	Mesial side of Mx right P3 Mesial side of Mx. left I3	Distal side of Mx. right P1 Mesial side of Mx. right I3

P1: first premolar

P3: third premolar

I3: Third incisor

* calcium sulfate, Edgemark Co., U.S.A.

** Entobar, sodium pentobarbital 100mg/2ml, Hanlim Pharm, Co., Korea

을 기다린 후 치은 판막을 박리하여 상악 제 3 전치의 근심 및 상악 제 1 소구치의 원심면과 제 3 소구치의 근심면에 넓은 box모양의 1-면 골내낭을 형성하였다(4mm 넓이, 4mm 깊이). (사진부도 그림 1)

형성된 골내낭의 기저부위 치근쪽에 1/4 round bur를 사용하여 notch를 형성하여 참고점으로 삼았다. 설정된 각 실험군별로 이식 및 치료가 끝난 후(사진부도 그림 2) 치은 판막을 봉합하였다. 1주 후 봉합사를 제거하였고, 수술 후 처음 2주간 항생제를 투여하고 2% chlorhexidine 용액으로 치유기간 동안 매일 치태 조절 하였다. 실험동물을 술후 8주 후에 희생시키고 실험부위를 적출하였다.

(3) 조직학적 관찰

적출한 조직을 10% formalin에 10일간 고정시키고 formic acid로 2주간 탈회시킨 후 통법에 따라 paraffin에 포매하고 5 μ m 두께의 근원심축 절편을 약 80 μ m의 간격으로 serial section하여 한 block당 4개씩 만들어 Hematoxylin-Eosin 염색한 후 Leitz-Laborlux

II 광학현미경으로 검경하였다. 조직학적 관찰 사항으로는 접합상피의 근단 이동, 염증세포의 침윤 정도, 이식재의 흡수 상태, 신생 백악질과 신생골의 형성 정도 등이다.

(4) 조직 계측학적 분석

백악법랑경계(CEJ)와 치은 변연(GM) 및 reference notch(N)를 참고점으로 삼았다. 치은 변연이 백악법랑경계보다 근단쪽으로 내려와 있는 경우를 (+)로, 치관쪽으로 위치한 경우를 (-)로 표시하였다. 치은 변연에서 접합상피까지의 최하단까지를 접합상피 길이로 (JE) 하였으며, 접합상피 하단에서 신생백악질 상단까지를 결합조직 유착(CTA)으로, reference notch에서 신생백악질 형성 상단까지를 신생백악질 형성 (NC)으로, reference notch에서 신생골 형성 상단까지를 신생골 형성 (NB)으로 계측하였다(그림 1).

통계학적 처리는 5 μ m 두께의 근원심축 절편을 약 80 μ m의 간격으로 serial section하여 1 block당 4개의 절편을 만들어 각 군별로 4개의 block의 평균값을 Mann-Whitney U test

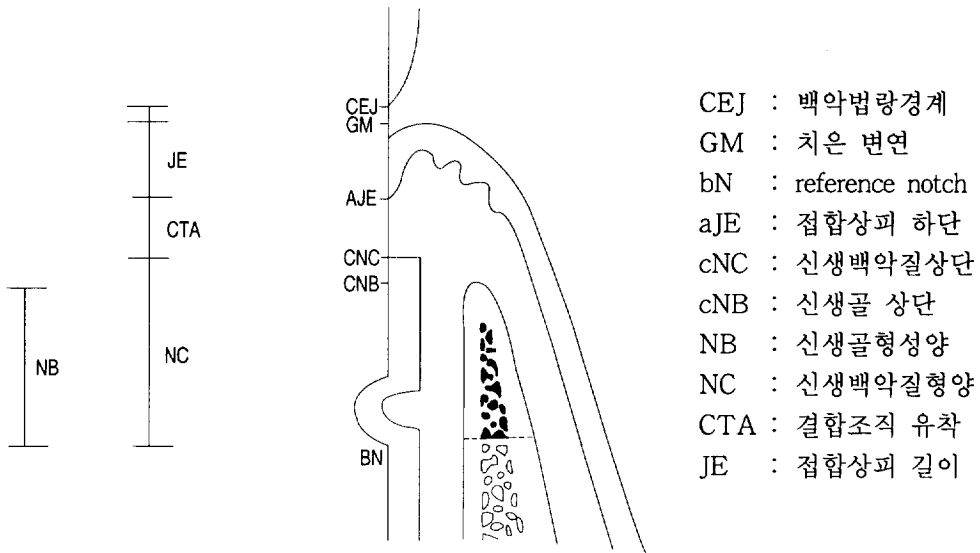


그림 1 A schematic diagram depicting the landmarks and the parameters used in histomorphometric analysis

방법을 사용하여 통계 처리 하였다.

III. 연구성적

1. 조직학적 관찰

(1) 대조군

접합상피의 증식이 비교적 길지 않았으며, 신생 백악질이 실험군에 비해 적게 형성되고, 치조골의 재생도 미약하였다. 결합조직 유착에 의한 치유가 많고, 결합조직의 섬유방향은 대부분 치근에 평행하게 배열되어 있고, 염증세포의 침윤은 미약하였다(사진부도 그림 3, 4, 5, 6, 7).

(2) Calcium sulfate 이식군(실험군)

접합상피의 증식은 대조군과 유사하고, 신생백악질과 신생골 형성량은 대조군보다 많았고 통계학적 유의차가 있었다. 이식재는 모두 흡수된 상태였다. 다량의 백악질이 형성되었으므로 결합조직 유착은 적고, 섬유는 치근에 평행하거나 수직으로 배열된 상태였다. 염증세포의 침윤은 미약하였다(사진부도 그림 8, 9, 10, 11, 12).

2. 조직계측학적 관찰

(1) 치은 변연 위치(CEJ- G.M.)

대조군에서 -0.79mm, 실험군에서 -0.42mm로 나타났으며 대조군과 실험군간에 유의성 있는 차이는 없었다(표 2).

(2) 접합상피 길이(G.M.- aJE)

접합상피 길이는 대조군에서 2.52mm, 실험군에서 1.89mm가 증식되었다. 대조군과 실험군간에 유의성있는 차이는 없었다(표 2).

(3) 신생골 형성(cNB- bN)

신생골 형성은 대조군에서 0.61mm, 실험군

표 2 Histomorphometric analysis

(Unit: mm)

	Control		Exp	
	Median(Range)	Mean(±SD)	Median(Range)	Mean(±SD)
CEJ-G.M.	-0.79 (1.59)	-0.72 0.59	-0.42 (0.87)	-0.42 0.40
G.M.-aJE	2.52 (1.67)	2.36 0.59	1.89 (1.17)	1.83 0.50
cNB-bN	0.61 (1.06)	0.62 0.37	1.88* (2.15)	2.12 0.98
cNC-bN	1.1 (1.58)	1.08 0.56	2.46* (2.47)	2.65 1.18
aJE-cNC	0.97 (2.98)	1.17 1.09	0.17 (0.35)	0.17 0.15

* : Statistically significant difference compared to Control group, P<0.05

에서 1.88mm가 생성되었으며 대조군과 실험군 사이에 유의성있는 차이가 있었다 (P<0.05)(표 2).

(4) 백악질 형성(cNC- bN)

백악질 형성은 대조군에서 1.1mm, 실험군에서 2.46mm가 생성되었으며 대조군과 실험군 사이에 유의성있는 차이가 있었다(P<0.05)(표 2).

(5) 결합조직 유착(aJE- cNC)

결합조직 유착은 대조군에서 0.97mm, 실험군에서 0.17mm가 생성되었다. 대조군과 실험군 사이에 유의성있는 차이는 없었다(표 2).

IV. 총괄 및 고찰

치주질환의 궁극적인 목적은 치주질환에 이환되어 소실된 치주조직의 재생이라고 할 수 있다. 이러한 치주조직 재생을 위한 치료의 목적은 치태와 치석에 감염된 치근에 새로운

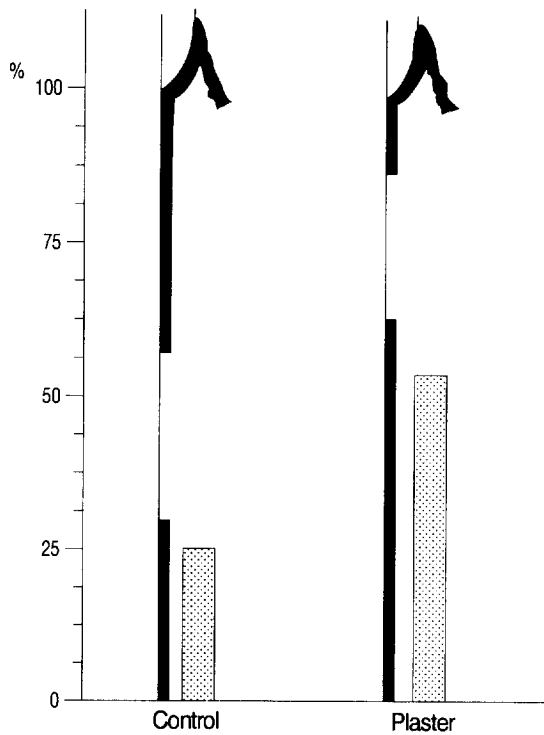


그림 2 A schematic diagram depicting histomorphometric analysis of control and experimental groups

결합조직부착의 형성과 백악질 및 치조골의 재생을 포함하는 것이다. 부착재생 및 치조골의 골 재생을 위한 골 이식술이 다양하게 연구되었으며, 골 이식술에는 자가골 이식, 동종골 이식, 이종골 이식, 골 대체물등이 이용되고 있다.

자가골 이식은 수년간의 여러 연구에서 성공적인 치주조직 재생 결과를 나타내었으나⁵⁾, 추가적인 수술부위가 필요하고, 치조골 결손부위가 크고 다수인 경우를 위해 충분한 양을 얻을 수 없고, 특히 fresh iliac marrow autograft인 경우 치근 흡수를 야기한다는 연구가 있다^{16), 17)}.

이러한 자가골 이식의 제한점을 극복하기 위해 동종골 이식등의 방법이 개발되었고¹⁷⁾, ¹⁸⁾ 골 대체물도 다양하게 연구되었다.

Calcium sulfate(plaster of Paris)는 약 1950년대 부터 정형외과영역에 사용되었다가 약

30년전 치과수술에 사용되었다. Weinmann과 Sicher³⁾는 칼슘염이 조골세포로의 분화에 가장 중요한 자극원이라고 생각하였으며, 골화는 calcium의 국소적인 농도 증가에 기인한다고 하였다. Peltier와 Bickel¹¹⁾이 성견의 골결손부 치유시 calcium sulfate가 골형성을 유도한다고 볼수는 없으나 염증반응 없이 흡수되며, 혈장내 calcium농도는 10일 후 2배가 되지만 2개월 후 정상으로 돌아온다고 하였다. Peltier¹⁹⁾는 사람에게 calcium sulfate를 사용했을때 수주이내에 흡수됨으로써 치유를 촉진시킨다고 하였다. Bell¹⁴⁾은 각 이식재의 흡수시기를 비교하였을 때 plaster of paris 가 약 33일로서 가장 빠르다고 발표하였다. Bahn²⁰⁾은 토끼의 하악골 결손부에 이식시 평균 4.7주내에 모두 흡수되며 plaster자체가 골유도작용을 하지는 않지만 골막과 같이 작용시 골형성이 촉진된다고 하였고, space filler로서

의 역할을 강조하였다. 본 연구에서도 실험 8 주후에 관찰한 결과 plaster는 모두 흡수됨을 알 수 있었다. Radentz와 Colligs¹³⁾은 성견의 치조골결손부위실험에서 calcium sulfate를 이식했을때 3-6주 사이에 흡수되었고 12주에는 신생골이 형성되었으며 상피증식을 방지할 수 있다고 보고하였다.

한편, Shaffer와 App²⁷⁾는 사람의 3면 이하의 골내낭에서 calcium sulfate를 이용해 이식 실험을 한 결과 신생골이 전혀 생기지 않는다고 하였다. 따라서 치주영역 임상가와 학자들도 치조골의 재생 가능성에 대해 회의를 가지게 되었다. 그러나, 그 후 Frame 등²¹⁾은 calcium sulfate를 hydroxyapatite와 함께 치조골 재건에 사용시 calcium sulfate가 조작용이하게 한다는 발표를 하였고, Yamazaki 등¹⁵⁾은 쥐의 대퇴근에서 Bone Morphogenetic Protein(BMP) carrier의 중요성에 대해 강조하여 BMP의 골 유도효과가 calcium sulfate에 의해 더 증진된다는 것을 발표하였다. 최근 Sottosanti^{9), 10)}는 calcium sulfate가 Decalcified Freeze Dried Bone(DFDB)와 같이 사용했을 때 골 유도효과를 증진시킬 뿐만 아니라 DFDB를 보호하는 막(barrier)으로서의 역할을 함으로써 상피증식을 억제하는 기능까지 한다고 보고하였다. 김 등⁶⁾의 논문에서는 성견의 3면 골내낭에서, calcium sulfate를 사용시 접합상피의 하방이동은 막을 수 없으나 신생 백악질과 신생골 형성은 증가시킨다고 하였다. 이상의 연구를 볼때 calcium sulfate를 이식재로 사용하는 근거는 골내낭에서 경화되어 공간확보를 할 수 있으므로 창상의 안정에 기여할 수 있고, 칼슘염을 포함하고 있어 골유도 작용의 가능성이 있을 수 있으며, 4주 이내에 신속히 흡수되므로 3-4주부터 시작되는 골재생을 방해하지 않으며 치밀하게 경화되어 상피의 하방이동을 막을 수 있고, 생체 적합성이 뛰어나며 경제적인 점등이다.

본 연구에서는 calcium sulfate이식군에서 신생골 및 신생 백악질 재생은 대조군보다 유의차 있게 증가하였으나 접합상피 하방이동은 차단하지 못하고 대조군과 유사하게 나타났다. 이는 성견의 치유 특성상 대조군에서도 상피의 하방이동이 적게 일어나고, 결손부 형태가 1면 골내낭이므로 fibrin clot이 안정되지 못하여 치아와의 결합강도가 작아지고 그 사이로 접합상피가 하방이동 할 가능성이 크기 때문에 대조군과 실험군에서 차이가 없는 것으로 보인다. 즉, calcium sulfate 이식시에는 경화시간을 맞추어 초기경화 후 균열이 생기지 않도록 하고, 지혈이 완전한 상태에서 봉합하여 잘 유지하여야 그 효과를 증진시킬 수 있고, calcium sulfate가 균열이 생기거나 소실되는 경우 접합상피 하방이동이 방지되지 못하고 신생골 형성에도 영향을 못 미치는 것으로 보인다.

또한 본 연구는 대조군과 실험군에서 전치부 2 부위와 구치부 2 부위를 사용하였는데 전치부 보다 구치부에서 더 많은 양의 신생골과 신생백악질이 생성됨을 알 수 있었다. 이는 해부학적 형태상 구치부의 창상안정이 더 잘 되고 또한 치아의 경사도도 적어 조직 표본 제작시 오차율도 적기때문이라고 생각된다.

치주조직의 재생은 골 결손부의 형태에 의해 많은 영향을 받는데, 이는 Hiatt, Schallhorn 등²²⁾에 의해 보고된바 있다. Mellonig, Quintero 등¹⁸⁾의 연구에서도 치료 6개월 후 1면 골내낭은 2.6mm(61%), 2면 골내낭은 1.8mm(62%), 3면 골내낭은 2.9mm (73%)의 치조골 재생을 보였다. 즉 골내낭의 면이 많을수록 골 유도 세포의 공급이 많아지고 이식재의 유지 및 치은판막의 봉합이 용이해져서 접합상피의 증식이 적고 골재생이 많이 나타난다.

김 등⁶⁾의 논문과 calcium sulfate이식군을 비교해 볼 때, 3wall에서는 1.77mm의 신생골 형성과 2.51mm의 신생백악질 형성을 보였고

1wall에서는 1.88mm의 신생골 형성과 2.46mm의 신생백악질이 생성되었다.

이는 1면에서 효과가 적은 다른 이식재와는 달리 calcium sulfate의 경우에는 일단 초기경화를 잘 유지하여 봉합하면 이식재의 유지가 좋아져 1면에서도 3면과 유사한 신생골, 신생백악질을 형성 시킬 수 있는 것으로 보인다. 또한 DFDB는 흡수되는데 6개월 이상이 소요되므로 신생골의 생성에 방해가 될 수도 있으나 calcium sulfate는 4-6주면 흡수되므로 신생골 생성에 방해가 되지 않는다는 것도 calcium sulfate의 장점이라고 생각된다.

본 실험의 문제점으로는 실험군의 수가 적었다는 점과 치유양상이 다른 전치부와 구치부에서 실험을 하였다는 점이다. 그러므로 전치부와 구치부를 서로 다른 군으로 설정하고 각 대조군과 실험군의 수를 좀더 많게 시행하는 연구가 필요하다고 보겠다. 또한 실험시 calcium sulfate의 경화시간이 느릴 때 문제가 되었으므로, 보다 빨리 경화되고 견고한 calcium sulfate 유형의 개발에 대해 연구가 시행되어야 하겠다. 다음으로 calcium sulfate가 경화되면서 생기는 열(heat)이 치유에 미치는 영향에 대해서도 연구를 해야 할 것으로 생각된다.

이상에서 치조골 골내낭 치료시 외과적 술식만을 시행하는 것보다는 calcium sulfate와 같은 이식재를 이용한 수술이 치주재생에 효과적이라고 할 수 있겠고, 1면 골내낭에서 calcium sulfate가 다른 이식재보다 우수하고 경제적인 재료로 이용될 가능성이 있으리라고 생각된다.

V. 결 론

본 연구는 성견에서 골내낭 치조골 결손이 있는 경우, calcium sulfate를 이식했을 때 접합상피, 치조골, 백악질, 결합조직등 치주조직 재생과 치유에 미치는 영향을 평가하기 위해

실시하였다. 성견의 전치 근심과 소구치 근원심에 4mm깊이, 4mm넓이의 1-wall 골내낭 병소를 실험적으로 형성한 후 치주수술만을 시행한 군을 대조군으로, calcium sulfate를 이식한 군을 실험군으로 설정하여 술후 8주후에 치유결과를 조직학적으로 비교관찰하여 다음과 같은 결과를 얻었다.

1. 접합상피 길이는 대조군에서 2.52mm, 실험군에서 1.89mm로 나타났으며, 대조군과 실험군 간에 유의성 있는 차이는 없었다.
2. 치조골 형성은 대조군에서 0.61mm, 실험군에서 1.88mm로 나타났으며, 대조군과 실험군간에 유의성 있는 차이가 있었다 ($P<0.05$).
3. 백악질 형성은 대조군에서 1.1mm, 실험군에서 2.46mm로 나타났으며, 대조군과 실험군간에 유의성 있는 차이가 있었다 ($P<0.05$).
4. 결합조직 유착은 대조군에서 0.97mm, 실험군에서 0.17mm로 나타났으며, 대조군과 실험군간에 유의성 있는 차이는 없었다.

이상의 결과에서 볼 때, 1면 골내낭에서 calcium sulfate 단독 사용시에 상피억제 효과는 별로 없었으나 신생치조골 형성 및 신생백악질 형성에 효과적이라고 할 수 있겠다.

참고 문헌

1. Stahl, S.S., Froum, S.J., and Kyshner, L.: Periodontal healing following open debridement flap procedures. II. histologic observation, J.Periodontol., 53:15, 1982.
2. Steiner, S.R., Crigger, M., and Egelberg, J.: Connective tissue regeneration to periodontally diseased teeth. II. Histologic

- observations of cases replaced flap surgery, *J.Periodont. Res.*, 16:109, 1981.
3. Weinmann, L.P., and Sicher, H.: Bone and Bones, Ed.2. St.Louis, C. V. Mosby Co., p.38, 1955.
 4. Bowen, J.A., et al : Comparison of decalcified freeze-dried bone allograft and porous particulate hydroxyapatite in human periodontal osseous defects, *J.Periodont.*, 60:647, 1989.
 5. Carranza, F.A.: Glickman's clinical periodontology, 7th edition, W.B.Sander Co. 1990.
 6. 김현영, 채중규: 성견의 3면 골내낭에서 calcium sulfate를 탈회냉동 건조골과 혼합이식 및 차단막으로 사용시의 치주조직의 치유효과, 연세 치대 논문집 Vol.10, 1995.
 7. Shaffer, C.D., and App, G.R. : The use of plaster of Paris in treating infrabony periodontal defects in humans, *J.Periodont.*, 42: 685, 1971.
 8. Sottosanti, J.S.: Aesthetic extraction with calcium sulfate and the principle guided tissue regeneration, *Pract. Periodont.& Aesthetic Dent*, 5:61-69, 1993.
 9. Sottosanti,J.S.: Calcium sulfate: A biodegradable and biocompatible barrier for guided tissue regeneration, *Compend. Comt. Ed.1 3(3):226-234*, 1992.
 10. Sottosanti, J.S.: Calcium sulfate is a safe, resorbable barrier adjunct to implant surgical procedures, *Dental Implantology Update*, 4:69-73, 1993.
 11. Peltier, L.F.: The use of plaster of Paris to fill defects in bone, *Ann.Surg* 146:61, 1957
 12. Calhoun, N.R., Greene, G.W., and Blackledge, G.T.: Effects of plaster of Paris implants on osteogenesis in the mandible of dogs, *J.Dent.Res.*, 42:1244, 1963.
 13. Radentz, W.H., and Collings,C.K.: The implantation of plaster of Paris in the alveolar process of the dog, *J.Periodont.*, 36:357, 1965.
 14. Bell, W.H.: Resorption characteristics of bone and bone substitutes, *Oral Surg.*, 17:650, 1964.
 15. Yamazaki, A., Oida,S., and Akimoto, Y.: Response of mouse femoral muscle to an implant of a composite of bone morphogenetic protein and plaster of Paris, *Clin.Orthop.* 234:240-249, 1988.
 16. Dragoo, M.R., and Sullivan, H.C.: A Clinical and histological evaluation of autogenous iliac bone grafts in humans. II. External root resorption, *J.Periodont.* 44:614, 1973.
 17. Mellonig, J.T: Freeze-dried bone allografts in periodontal reconstructive surgery, *Dent.Clin. North Am.*, 35:504, 1991.
 18. Mellonig, J.T: Decalcified freeze-dried bone allografts as an implant material in human periodontal defects, *Int. J.Periodot.Res. Dent.*, 4(6):41, 1984.
 19. Peltier, L.F.: The use of plaster of Paris to fill large defects in bone, *Am.J.Surg.*, 97:311-315, 1959.
 20. Bahn, S.L.: Plaster:A bone substitute., *Oral Surg.*, 21:672, 1966.
Bang, G., and Urist, M.R.: Induction in excavation chambers in matrix of decalcified dentin, *Arch.Surg.*, 94:781, 1967.
 21. Frame, J.E., et al: Ridge augmentation

using solid and porous hydroxyapatite with and without autogenous bone or plaster, J.Oral Maxillofacial Surg., 45:771-778, 1987.

22. Hiatt, W.H., and Shallhorn, R.G.: Intraoral transplants, J.Periodont., 44: 194, 1973.

사진부도 설명

- 그림 1 상악 구치부에 형성시킨 1면 골내낭.
협설측의 치조골면이 제거된 상태를 보인다.
- 그림 2 형성한 골내낭에 이식한 calcium sulfate
- 그림 3 구치부 대조군의 소견(H-E ×10)
상피증식이 일어나고, 결합조직 유착이 보이며, 신생골 생성이 미약하다
- 그림 4 구치부 대조군의 소견(H-E ×20)
상피의 하향증식이 보이고, 신생 백악질에 결합조직이 수직으로 배열되어 있고 신생골 형성이 약간 있으나 그 폭이 좁게 자라올라 오고 있다.
- 그림 5 구치부 대조군의 소견(H-E ×100)
좁게 자라 올라온 신생골과 신생 백악질 사이에 결합조직이 수직으로 배열되어 있다.
- 그림 6 전치부 대조군의 소견(H-E ×16)
접합상피가 길게 증식되어 있고 신생골 형성이 미약하다.
- 그림 7 전치부 대조군의 소견(H-E ×40)
신생골이 woven bone형태로 소량 형성되었고 신생 백악질 생성도 불연속적이어서 notch부분에서 artifact가 관찰된다.
- 그림 8 구치부 실험군의 소견(H-E ×16)
접합상피의 하향증식이 억제되어 있고 다량의 신생골 형성이 관찰된다.
- 그림 9 구치부 실험군의 소견(H-E ×40)
신생 백악질 생성이 접합상피 하단까지 형성되어 있고 결합 조직이 수직으로 배열되어 있으며 calcium sulfate는 모두 흡수되어 관찰되지 않는다.
- 그림 10 구치부 실험군의 소견(H-E ×40)
신생골이 폭과 높이 모두 다량으로 생성되었고, notch하단에서는 신생 백악질의 두께가 두껍다.
- 그림 11 전치부 실험군의 소견(H-E ×10)
신생골 생성은 구치부보다 적게 일어났으나 전치부 대조군보다는 많이 생성되었다. 상피증식은 억제되지 않았다.
- 그림 12 전치부 실험군의 소견(H-E ×40)
notch 주위에 신생 백악질과 신생골이 관찰된다.

사진부도 약자 풀이

B : 치조골 E : 접합상피 C : 백악질 CT : 결합조직 R : 치근흡수
PL : 치주인대 NC : 신생 백악질 NB : 신생골 N : reference notch

사진부도(1)

그림 1 상악 구치부 1면 골내낭의 형성모습
(H-E ×10)

그림 2 Calcium Sulfate의 이식모습(H-E ×10)

그림 3 구치부 대조군의 소견(H-E ×10)

그림 4 구치부 대조군의 소견(H-E ×20)

사진부도(Ⅱ)

그림 5 구처부 대조군의 소견(H-E ×100)

그림 6 전처부 대조군의 소견(H-E ×16)

그림 7 전처부 대조군의 소견(H-E ×40)

그림 8 구처부 실험군의 소견(H-E ×16)

사진부도(Ⅲ)

그림 9 구처부 실험군의 소견(H-E ×40)

그림 10 구처부 실험군의 소견(H-E ×40)

그림 11 전처부 실험군의 소견(H-E ×10)

그림 12 전처부 실험군의 소견(H-E ×16)

The Effects of calcium sulfate on healing of 1-wall intrabony defects in dogs

Hye-Yuhn Suh, Seong-Ho Choi, Ik-Sang Moon, Kyoo-Sung Cho,
Chong-Kwan Kim, Jung-Kiu Chai
Department of Periodontology, College of Dentistry, Yonsei University
Research Institute of Periodontal Regeneration

The main goal of periodontal therapy is the regeneration of periodontal tissue which has been lost due to destructive periodontal diseases.

Although conventional forms of periodontal therapy show sound clinical results, the healing results in long junctional epithelium. There have been numerous materials and surgical techniques developed for new attachment and bone regeneration. Bone grafts can be categorized into: autografts, allografts, xenografts and bone substitutes. Synthetic bone substitute materials include hydroxyapatite, tricalcium phosphate, calcium carbonate, and Plaster of Paris.

Calcium sulfate has found its use in dental practice for the last 30 years. Recent animal studies suggest that periodontal regeneration in 3 wall intrabony defect may be enhanced by the presence of calcium sulfate. And it is well known that 2 wall & 1 wall defect have less osteogenic potential, So we need to study the effect of calcium sulfate in 1 wall intrabony defect in dogs.

The present study evaluates the effects of calcium sulfate on the epithelial migration, alveolar bone regeneration and cementum formation in intrabony defects of dogs. Four millimeter-deep one-wall intrabony defects were surgically created in the mesial aspect of anterior teeth and mesial & distal aspects of premolars. The test group received calcium sulfate grafts with a flap procedure. The control underwent flap procedure only. Histologic analysis following 8 weeks of healing revealed the following results:

1. The lengths of junctional epithelium were: 2.52mm in the control, and 1.89mm in the test group. There was no statistical significance between the two groups.
2. Alveolar bone formation were: 0.61mm in the control, and 1.88mm in the test group. There was a statistically significant difference between the two groups ($p < 0.05$).
3. Cementum formations were: 1.1mm in the control, and 2.46mm in the test group. There was a statistically significant difference between the two groups ($p < 0.05$).

4. The length of CT adhesion were: 0.97mm in the control, and 0.17mm in the test group.
There was no statistically significant differences between the two groups

These results suggest that the use of calcium sulfate in intrabony defects has little effect on junctional epithelium migration, but has significant effects on new bone and new cementum formations.

Key words : regeneration of periodontal tissue, bone graft, calcium sulfate, intrabony defect, junctional epithelium, cementum, alveolar bone