

체액도말에서의 AgNOR수의 유의성

- 반응성 중피세포와 악성세포의 감별 -

한양대학교 의과대학 병리학교실

백 승 삼 · 홍 은 경 · 장 세 진 · 박 문 향 · 이 중 달

= Abstract =

The Significance of AgNOR Count in Body Fluid

- Differential between reactive mesothelial cells & malignant cells -

Seung Sam Paik M.D., Eun Kyung Hong M.D., Se Jin Jang M.D.,
Moon Hyang Park M.D., Jung Dal Lee M.D.

Department of Pathology, College of Medicine, Hanyang University

To distinguish reactive mesothelial cells from malignant cells in body fluid, we applied silver staining of nucleolar organizer regions(AgNORs) to ethanol fixed cytologic preparations. Fifty aspirated samples of benign(22 cases) and malignant(26 cases) body fluids were studied using the one step silver staining method. Two cytologically atypical samples were also included in the study. In malignant cases the mean AgNOR count was 3.56 ± 0.81 , while in benign cases the mean AgNOR count was 2.02 ± 0.33 . The difference of AgNOR counts between these two groups were statistically significant($p < 0.001$). The mean of atypical cases was 2.91. Both were diagnosed as malignant in follow-up cytology. In malignant effusions, there is statistically significant difference in AgNOR counts between cells forming complex papillae or clusters and singly scattered cells($p < 0.05$), 3.29 ± 0.95 and 3.83 ± 0.55 , respectively. We concluded that AgNOR count appears to be useful as a diagnostic tool especially when the cytologic differentiation is difficult.

Key words: AgNORs, Reactive mesothelial cells, Malignant cells, Body fluid

서 론

체액에서 악성세포가 출현하는 것은 종양의 진행과정 중 매우 진전된 병기를 의미하며, 간

혹 첫 임상발현으로 나타나 체액이 암을 진단 하는 일차적인 검사물이 될 수 있으므로 체액에서 악성세포를 인지하는 것이 매우 중요하다. 그러나 암 이외의 여러질환에서 체강내면

을 피복하는 중피세포가 증식하여 암세포와 매우 유사하게 변형될 수 있어 항상 진단적 문제를 야기한다. 이를 극복하기 위해서 PAS, hyaluronidase로 처리한 alcian blue 염색 및 종양관련 단백을 이용한 여러 면역화학적 검사를 시행하고 있으나 아직 신뢰성 있는 표지자는 알려져 있지 않다. Nucleolar Organizer Regions(NORs)은 일부 염색체에서 RNA전사에 관여하는 단백질과 관련된 핵내 DNA고리로 이들의 수는 세포의 핵소체 활성도를 의미하며, 세포의 증식과 밀접하게 관련이 있어 세포증식능의 지수로 활용되고 있으며^{1,2)} 조직에 시행한 여러 연구에서 양성과 악성의 감별에 유용하다고 알려져 왔다. 이러한 NORs은 호은성이 있어 은염색으로 쉽고 특이성 높은 염색이 가능하다. 세포학적 도말은 조직절편과는 달리 세포의 핵 전체를 판정할 수 있는 장점이 있어 최근 여러부위의 세포학적 검사에도 적용되어 그 유용성이 보고되고 있다^{3~6)}. 저자들은 감별이 어려운 악성종양과 반응성 중피세포를 포함하는 체액도말에서 AgNOR염색을 이용하여 양성세포와 악성세포 감별의 유용성을 알아보고자 본 연구를 시행하였다.

재료 및 방법

1. 연구 재료

1995년 1월부터 1996년 12월까지 최근 2년 동안 한양대학병원 조직병리과에 의뢰된 세포학적 검사중 체액의 세포학적 검사물을 재검토하고, 이들 중 도말이 균일하게 잘되고 세포가 수적으로 충분하며 세포들의 변성이 일어나지 않은 50예를 선택하였다. 이들은 22예가 양성 반응성 증식이었고, 26예는 이미 임상적으로 원발병소가 확인된 악성 종양의 전이었으며, 2예는 비전형적인 세포학적 소견을 보이

는 예였다.

2. 연구 방법

선별된 50예를 검토하여 각 예당 이미 Papanicolaou염색이 시행된 슬라이드 중 대표적인 도말 슬라이드를 한 장씩 골라 탈염색을 시키고 탈염색된 슬라이드에 일단계 은염색법으로 실온에서 50% silver nitrate 용액을 15분내지 20분 정도 처리하였다. 현미경관찰은 1000배 유침 검경으로 했는데 시야를 옮기면서 변성되거나 겹쳐진 세포들을 피하여 AgNOR이 뚜렷하게 관찰되는 100개의 세포를 선택하여 핵내의 AgNOR수를 세었다. 양성 반응성 중피증식 예들에서는 세포들의 분포가 고른 곳을 골라 세포들을 임의로 골라 AgNOR수를 세었다. 악성 전이성 종양에서는 종양세포들이 균집으로 배열되었을 경우에는 그 균집들에서 AgNOR수를 세었고, 종양세포들이 개개로 흩어져 있는 경우에는 작은 세포들은 피하고 가능한 크게 보이는 세포들에서만 AgNOR수를 세었다. 각 예의 평균을 구하고 양성 반응성 중피증식과 악성 전이성 종양의 평균 AgNOR수를 통계적으로 비교하였다. 또한 악성 전이성 종양을 세포들이 개개로 흩어져 있는 것과 치밀한 삼차원성 균집이나 유두상 구조를 나타내는 것으로 나누고 이 두 집단간의 평균 AgNOR수도 통계적으로 비교하여 보았다.

결 과

핵내 은염색이 된 AgNOR의 검은 점들은 대부분의 예들에서 분명하게 관찰되었다. 양성 반응성 중피증식의 경우 AgNOR들은 비교적 둥글고 균일한 크기로 경계가 평활하고 대부분 크게 보였고(Fig. 1), 평균 AgNOR의 수는 한 개의 핵당 2.02 ± 0.33 (범위 1.23~2.51)개였

다. 악성 전이성종양의 예들에서 AgNOR들은 매우 다양한 크기와 모양을 보였고 핵내에서 불규칙하게 흩어져 있었으며(Fig. 2), 평균 AgNOR의 수는 한 개의 핵당 3.56 ± 0.81 (범위 2.31~5.86)개였다. 평균 AgNOR수를 통계적으로 비교해 본 결과 양성 반응성 중피증식 예들과 악성 전이성 종양의 예들간에 있어 평균 AgNOR수의 차이는 매우 유의했다($p < 0.001$)(Fig. 3). 두 예의 비전형적인 세포학적 소견을 보였던 예들은 각각 AgNOR수가 2.74와 3.08로 모

두 양성 삼출액의 최고치보다 높은 값을 나타냈고 추적 검사상 각각 전이성 선암종과 악성 중피종으로 진단을 받았다. 악성 전이성 종양의 예들은 1예의 이행상피암종(4.55)과 1예의 악성 림프종(4.02)외에 모든 예가 전이성 선암종으로 증례수가 적어 원발장기별로 AgNOR수를 비교해 보지는 못했다. 악성 전이성 종양에서 종양세포들이 개개로 흩어져 있을 때와 군집으로 있을 때의 평균 AgNOR수를 비교해 보았는데 각각 3.83 ± 0.55 (범위 3.13~4.96)개와 3.29 ± 0.95 (범위 2.31~5.86)개로 차이가 나서 개개로 도달된 경우 조금 더 높은 세포의 증식성을 나타내었고 이는 통계적으로 유의성을 보였다($p < 0.05$)(Fig. 4).

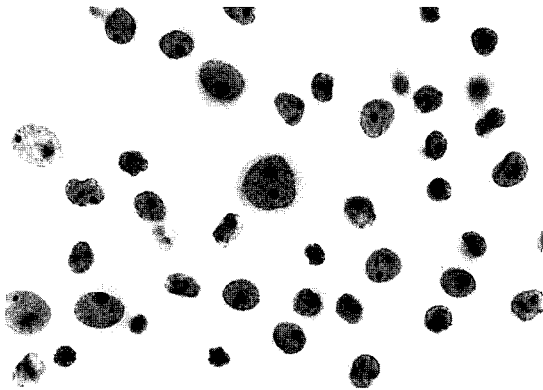


Fig. 1. AgNORs in reactive mesothelial cells are distinct, large dots and small in number(PAP, $\times 1,000$).

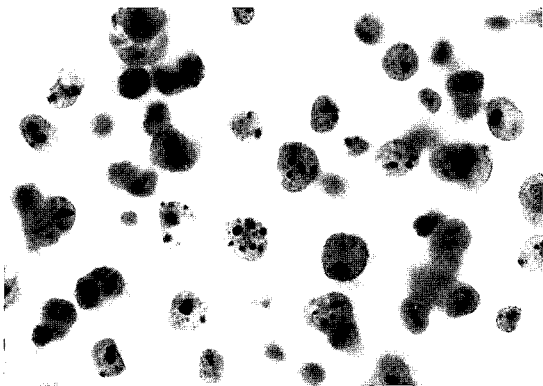


Fig. 2. AgNORs in malignant cells are numerous, irregular sized, small dots(PAP, $\times 1,000$).

고 찰

Nucleolar Organizer Regions(NORs)은 1975년에 은친화성 단백을 인식하는 단순 은염색법을 통해 처음 알려졌고⁷⁾ 1987년 Crocker와

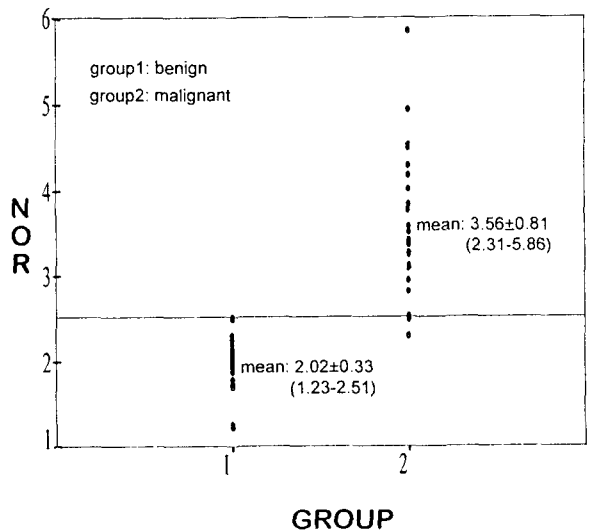


Fig. 3. Comparison of AgNORs count between benign and malignant group.

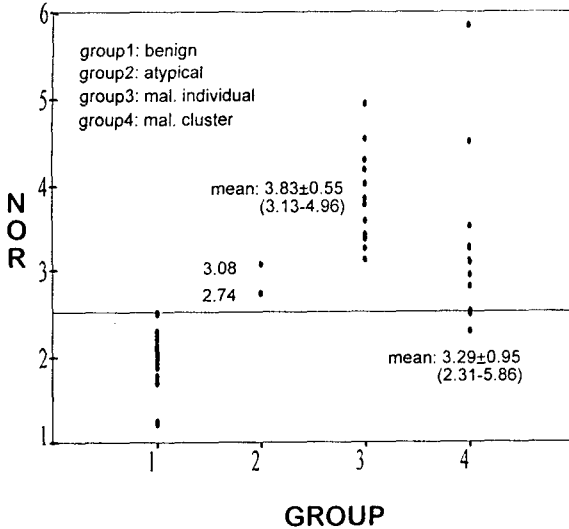


Fig. 4. Comparison of AgNORs count between malignant individual group and clustering group.

Nar²⁾에 의해 악성 림프종에서 새로운 진단법으로서 처음 소개되었다. 그후 다양한 질환에서 진단적 유의성이 보고되어 왔다. 이들은 단부착사형(acrocentric) 염색체인 13~15, 21, 그리고 22번 염색체에 위치하고^{8,9)} 중합효소(polymerase) 1, C23(nucleolin), 그리고 B23과 같은 단백질과 관련이 있다^{10,11)}. AgNORs는 핵내의 검은 점들로 나타나며 핵당 보이는 AgNOR수로 표현되고 한 핵내에 보이는 AgNOR수는 현재 전사상(phase)을 반영한다. AgNOR이 염색된 검은 점들은 세포의 증식상태에 따라 숫적으로 뿐만 아니라 크기, 모양, 분포, 그리고 염색의 진하기 정도까지 매우 다양하게 나타날 수 있다⁵⁾. 대부분의 연구에 따르면 악성 종양 세포들의 핵은 정상이거나 반응성 혹은 양성 종양세포들에 비해 유의하게 많은 수의 AgNOR을 가지고 더 작고, 불규칙한 모양이며 분포도 매우 다양하게 나타나는 것으로 보고되고 있다^{3~6)}. 악성 종양 세포들에서 AgNOR수가 유의하게 증가하는 것은 3가지로 설명되고 있는데 첫째, 이수배수체(aneuploid) 세포들은

증가된 염색체와 염색체 팔들을 가지고 있기 때문에 추가적인 NOR물질들을 가질 수가 있고¹²⁾, 둘째, NORs의 은친화성 염색은 유전자 증폭의 결과로 증가될 수 있으며¹³⁾, 셋째, AgNOR의 수와 크기의 변화는 일차적으로 증가된 세포증식에 기인한 rDNA의 활성도에 차이가 생기기 때문¹⁴⁾이라는 가설들이 있다.

대부분의 문헌들은 조직을 이용한 각종 종양에서 AgNOR수의 유의성을 검사하였으나, 최근 여러 장기에서 세침흡인을 통한 세포학적 도말에서 AgNOR수의 유의성을 보이는 연구들이 보고되고 있다^{3,4)}. 세포학적 도말의 이용은 조직절편과 달리 세포의 핵 전체를 모두 볼 수 있다는 이점이 있고 세포도말 고정액인 에탄올은 AgNOR 단백질내의 -SH기를 잘 보존시키므로 염색의 결과가 포르말린 고정정보다 좋은 이점이 있다^{15,16)}.

체액에서 악성종양 세포와 양성 혹은 반응성 중피증식과의 감별을 위해 시행한 AgNOR의 연구들도 드물게 보고되고 있다^{5,6)}. 이중 Sujathan⁵⁾은 100예의 체액의 장액성 삼출액 도말을 이용해 AgNOR수의 유의성을 연구하여 보고하였다. 이들의 결과를 보면 양성 반응성 삼출액에서는 핵당 평균 AgNOR수는 1.92 ± 0.23 개로 저자들의 연구와 비슷한 수치를 보였으나, 악성군에서는 핵당 평균 AgNOR수는 4.72 ± 0.76 개로 매우 유의한 차이를 보였고 저자들의 연구보다 높은 결과를 보였다. Huang⁶⁾의 연구에서는 핵당 평균 AgNOR의 수가 양성 3.92 ± 1.39 , 악성 12.57 ± 3.64 로 매우 높아서 본 연구와 수치의 비교가 불가능하였지만 양성세포와 악성세포를 뚜렷이 감별할 수 있다고 하였다. 또한 유식세포분석에 의한 종양의 이배수성 및 증식성 S 분획이 AgNOR의 수와 유의한 상관성이 있음을 보고하였다.

본 연구의 경우 양성군에서 핵당 평균 AgNOR수는 2.02 ± 0.33 (범위 1.23~2.51)개, 악성군에서 3.56 ± 0.81 (범위 2.31~5.86)개로 두 군

간에는 수치상으로는 이전의 보고^{5,6)}와 차이를 보였으나 두 군의 평균을 통계적으로 비교해 본 결과 매우 유의한 차이가 있음을 알 수 있었다. 그림 3에서 두 군간 수치가 중복되는 예는 2예로 양성군의 최고치는 2.51이었다. 또한 악성군에서는 종양세포들이 개개로 흩어져 도말될 때와 군집으로 도말될 때를 나누어 비교하였다. 치밀한 삼차원적 구조를 보이는 유두 편 또는 조직편의 출현은 쉽게 악성의 진단을 가능하게 하지만 개개로 흩어져 도말될 때는 비정형 중피세포의 반응성 증식과 감별이 쉽지 않다. 본 연구에서 두 집단간의 AgNOR수가 군집으로 도말될때 3.29 ± 0.95 및 개개로 도말될 때 3.83 ± 0.55 로 날개 도말의 경우 더 높은 AgNOR수를 보였고 모든 예가 3이상을 보여 AgNOR의 수가 3.0이 넘을 경우에는 형태학적 소견과 더불어 AgNOR의 수가 악성세포로 진단할 수 있는 중요한 진단적 도구로 활용할 수 있으리라 생각된다. 본 연구에서 악성 세포인지 양성세포인지 구별하지 못했던 두 예는 AgNOR수가 각각 2.74와 3.08로 양성군의 최고치인 2.51보다 높아서 악성세포임을 시사하였고 실지로 세포학적 재검사에서 선암종 및 악성중피종으로 확진되었다.

결론적으로 AgNOR수는 체액에서 악성과 양성세포간 뚜렷한 차이를 보였으며, 군집으로 도말되어 상피성을 시사하는 경우에도 AgNOR수의 증가를 보였으나 날개로 도말되어 양성 중피세포와 감별이 어려운 경우에 더 유의한 차이를 보여 향후 AgNOR염색이 감별에 유용하리라 생각된다. 또한 세포학적 검사에서 AgNOR 염색방법은 다른 방법들에 비해 매우 간단하고 이미 시행된 H&E 염색이나 Papanicolaou염색도 탈염색하여 사용할 수 있다는 장점이 있어 세포학적 검사에 매우 유용하리라 생각한다.

참 고 문 헌

1. Albert B, Bray J, Raff M, Roberts K, Watson JD: Molecular Biology of the Cell. New York, Garland, 1983, pp424-426
2. Crocker J, Nar P: Nucleolar organizer regions in lymphomas. *J Pathol* 151:111-118, 1987
3. Chern JH, Lee YC, Yang MH, Chang SC, Perng RP: Usefulness of AgNOR score in differentiating benign from malignant pulmonary aspiration cytology. *Acta Cytol* 41:393-398, 1997
4. Rath-Wolfson L, Hamel I, Halpern M, Klein B, Gal R: Nucleolar organizer regions in breast cytology material. *Acta Cytol* 39:852-857, 1995
5. Sujathan K, Kannan S, Pillai KR, Chandralekha B, Amma NS, Nair MK: Significance of AgNOR count in differentiating malignant cells from reactive mesothelial cells in serous effusions. *Acta Cytol* 40:724-728, 1996
6. Huang MS, Tsai MS, Hwang JJ, Wang TH: Comparison of nucleolar organizer regions and DNA flow cytometry in the evaluation of pleural effusion. *Thorax* 49:1152-1156, 1994
7. Goodpasture C, Bloom SE: Visualization of nucleolar organizer regions in mammalian chromosomes using silver staining. *Chromosoma* 53:37-50, 1975
8. Schee U, Benevente R: Functional and dynamic aspects of the mammalian nucleus. *Bio Essays* 12: 14-34, 1990
9. Smith R, Crocker J: Evaluation of nucleolar organizer region associated proteins in breast malignancy. *Histopathology* 12:113-126, 1988
10. Buys CH, Osinga J: Abundance of protein-bound sulfhydryl and disulfide groups at chromosomal nucleolus organising regions: A cytochemical study on the selective silver staining of NORs. *Chromosoma* 77:1-11, 1980
11. Williams MA, Klienschmidt JA, Krohne G, Franke WW: Agyrophilic nuclear and nucleolar proteins of xenopus laevis oocytes identified by gel electrophoresis. *Exp Cell Res* 137:341-351, 1982

12. Schwarzacher RT, Kraemer PM, Cram LS: Spontaneous in vitro neoplastic evolution of cultured Chinese hamster cells: Nucleolus organizing region activity. *Cancer Genet Cytogenet* 35:119-128, 1988
13. Roberts C, Brasch J, Tattersall MH: Ribosomal RNA gene amplification: A selective advantage in tissue culture. *Cancer Genet Cytogenet* 29:119-127, 1987
14. Zatschina O, Hozok P, Babajanayan D, Chentsov Y: Quantitative ultrastructural study of nucleolus-organizing regions at some stages of cell cycle (G0 period, G2 period, mitosis). *Biol Cell* 62: 211-218, 1988
15. Derenzini M, Romagnoli T, Ceccarelli C, Eusebi V: Fixatives and silver stainability of the NOR proteins at the light microscopic level. *J Histochem Cytochem* 36:1453-1454, 1988
16. Smith PJ, Skilbeck N, Harrison A, Crocker J: The effect of a series of fixatives on the AgNOR technique. *J Pathol* 155:109-112, 1988