

## 마우스에서 *Capillary hepatica* 감염에 의한 혈액상의 변화

신은경, 김종술, 박양주, 이유섭, 한정희\*

강원도 가축위생시험소, 강원대학교 수의학과\*

### Hematological changes in mice infected with *Capillary hepatica*

Eun-Kyung Shin, Jong-Sool Kim, Yang-Joo Park,  
You-Sub Lee, Jeong-Hee Han\*

*Kangwon Veterinary Service Laboratory  
Department of Veterinary Medicine, Kangwon National University\**

#### Abstract

This study was performed to induced in mice infected with *Capillaria hepatica* and treated cyclophosphamide. The typical changes of mice were observed hematologically. The results were as follows ;

1. The liver/body weight ratios of mice were increased to thee peak at the 6th week and then gradually decreased.
2. Hematologically, eosinophils were increased to the peak at the 6th week and then gradually decreased.

---

Key words : Mouse, *Capillaria hepatica*, Cyclophosphamide.

#### 서 론

서류에 기생하는 선충류는 약 109종에 달하며  
집쥐(시궁쥐, *Rattus norvegicus*)의 경우 약 69  
종이 검출되며, 이들 선충류 중 *Capillaria hepa-*

*tica*<sup>1)</sup>는 범세계적 분포를 보이며 주로 설치류와  
그 근연종의 간실질내에 매몰 기생하며 인체를  
포함한 각종 포유동물에서도 널리 발견된다<sup>2)</sup>.

*C hepatica*는 Nematoda강, Aphasmidia아강,  
Trichurate목, Trichocephalidae과, loidea 아과,

*Capillaria*속의 길고 실같은 선충류이며, *Trichocephalus hepatica* 또는 *Hepaticola hepatica*라고도 불리운다<sup>3)</sup>.

*C hepatica*의 연구는 최초로 Bancroft<sup>1)</sup>에 의해 보고되었다. 이후 Hall<sup>4)</sup>은 체부의 간상돌기열(bacillary band)이 없고 웅충에 있어서 교접극(spicule)을 가지고 있지 않다는 점으로 미루어 *Hepaticola*속으로 명명하였다. 그러나 Baylis<sup>5)</sup>는 *Apodemus sylvaticus*에서는 간상돌기열과 웅충 교접극이 분명히 존재한다는 것을 확인하여 *Capillaria*속으로 분류하기를 주장하였다. 포유류에서의 *C hepatica*의 감염은 세계각국에서 다양하게 보고되어 있다. Momma<sup>6)</sup>는 일본 오사카의 집쥐(*Mus musculus*)의 *C hepatica*의 감염률이 57.2%인 것을 보고하였고, Warwick<sup>7)</sup>는 영국에서 서식하는 사향쥐(*Ondatra zibethicus*)에서 감염을 보고하였다.

Freeman과 Wright<sup>8)</sup>는 온타리오의 deer mouse(*Peromyscus maniculatus*)에서 계절적 *C hepatica* 감염양상은 숙주의 지역적 밀도가 증가하고 음식공급이 감소되는 한겨울에 식육작용(cannibalism)이 증가하여 감염률도 증가한다고 하였다. Delfin<sup>9)</sup>은 푸에르토리코의 수도인 산쥬앙에서 포획한 120마리의 랫드 중 67%가 *C hepatica*에 감염되었다고 하였다.

Conlogue 등<sup>10)</sup>은 1975년 2월에서 11월 사이의 미국의 하트포트, 코네티컷에서 포획된 Norway rat(*Rattus norvegicus*) 86마리중 *C hepatica* 감염률이 82%인 것과 성숙개체가 어린개체보다 흔하게 감염되고 성별에 따른 차이는 없으며, 감염된 랫드의 계절적 차이는 환경요인, 식육작용, 포식에 의한 것이라고 보고하였으며 도시쓰레기장에서 서식하고 있는 랫드의 감염률은 90%이었다고 하였다.

F lleborn<sup>11)</sup>, Nishigori<sup>12)</sup>, Momma<sup>6)</sup>, Shorb<sup>13)</sup> 등은 본충의 생활사 및 감염된 간조직의 조직학적 연구를 수행하였다. 또한 Luttermoser<sup>14)</sup>은 본충의 발육과 조직변화를 랫드와 마우스를 사용하여 비교 관찰하였으며 숙주의 저항성에 관한 연구를 하였다.

*C hepatica* 인체감염은 미국 루이지애나에서 간에 병변이 보이는 진성감염 1예와 간에 병변

없이 분변에서 충란이 검출되는 가성감염 1예<sup>15)</sup>, 하와이<sup>16)</sup>, 서아프리카<sup>17)</sup>, 일본<sup>18)</sup> 등 세계도처에서 감염 예가 보고되었다. 한국에서는 지속적인 발열, 간종대 및 호산구 증다증을 보인 14개월 환아에서 처음으로 보고되었다<sup>19)</sup>.

이<sup>20)</sup>는 *C hepatica*에 감염된 토끼에서 호산구수의 변동에 대한 실험에서 감염 후 4주일에 정점에 달하였다가 다시 서서히 감소하여 10주일에는 감염전 수치로 돌아왔다고 보고하였다. *C hepatica*에 감염되면 백혈구의 증가는 감염의 정도와 밀접한 관계 없이 증가를 볼 수 있다고 하였으며, 호산구의 변동을 보면 점차 증가하여 감염 후 6과 7주일에 있어서 최고점에 달하였다가 다시 감소하였다고 하였다.

정 등<sup>21)</sup>은 마우스를 CY로 처리할 경우 말초 림프조직의 흉선비의존부위 뿐아니라 흉선의존부위에서도 역시 심한 세포손상이 초래되었다고 하였으며, CY투여로 인한 기생충의 감염정도에 대한 보고는 Kim<sup>22)</sup>이 CY투여로 림프구가 감소되면서 *Pneumocystis carinii* 감염 정도가 증가함을 보고한 바 있다.

본 실험은 *C hepatica*의 감염 경과중에 있어서 혈액상 특히 백혈구 및 호산구의 변동을 조사하므로써 본충에 의해 임상적 경과를 관찰코저 실시하였다.

## 재료 및 방법

### 1. 실험동물 및 처치

실험동물은 한림대학교 실험동물부에서 7주령의 ICR 마우스 수컷 75마리를 분양받아 1주일간 실험실 적응기간을 거친 후 사용하였다. 실험동물은 polycarbonate cage에 넣어 실험기간 동안 사육하였으며 실험동물용 사료와 음수를 자유로이 공급하였다. 사육환경은 자연채광하에서 23±2℃로 유지하였다.

춘천시 근교에서 포획한 야생쥐 10마리중 *C hepatica*에 감염된 4마리의 간표면에 충란이 축적되어 있는 백색내지 황백색 반점이 있는 조직부위를 압평법으로 확인한 후 채취하여 실험에 사용하였다.

자충포장란의 배양은 이<sup>20)</sup>의 방법에 의하여 충란이 있는 조직을 채취한 후 분쇄하거나 잘게 자른 후 신선한 0.6% pepsin용액에 넣어 26°C에서 24시간 소화시켰다. 소화된 간조직에서 분리한 충란을 여러 차례 생리식염수로 세척한 다음 0.5% formalin용액이 들어 있는 플라스크에 넣어 27°C의 항온기에서 산소공급기를 설치한 후 4주간 배양하였다. 충란이 자충포장란으로 된 것을 현미경으로 확인한 후 생리식염수로 여러 번 세척하여 formalin을 제거한 다음 감염시키는데 사용하였다.

Cyclophosphamide(Sigma)는 마우스의 체중 kg당 200mg을 생리식염수에 희석하여 복강내 주사하였다.

75마리의 마우스는 15마리씩 5군으로 나누었으며 각 군마다 체중의 합이 비슷하도록 배치하였다. I 군은 실험개시일과 실험개시 1주일에 체중 kg당 200mg의 CY를 복강내 주사하며, 실험개시 2주일에 마리당 1000개의 *C hepatica* 자충포장란을 경구감염시켰다. II군은 실험개시일에 마리당 1000개의 *C hepatica* 자충포장란을 감염시킨후 실험개시 1주일과 2주일에 각각 체중 kg당 200mg의 CY를 복강내 주사하였다. III군은 체중 kg당 200mg의 CY를 복강내 주사하고, IV군은 마리당 1000개의 *C hepatica* 자충포장란을 감염시켰다. V군은 아무런 처치도 하지 않은 대조군으로 사용하였다. 실험기간은 총 14주일이었고 실험개시일과 실험개시 후 1주일 간격으로 체중을 측정하였으며, 실험개시 6주일과 10주일 그리고 14주일에 각각 5마리씩 부검을 실시하였다.

## 2. 체중 및 간중량 측정

각 군의 체중변화는 각 마우스의 체중을 측정하여 군별 평균체중으로 하고 실험개시일과 실험개시 후 1주일 간격으로 체중을 측정하여 각 군간의 성장상태를 비교하였다. 간중량은 부검시에 측정하여 각 체중당 간중량비를 백분율(%)로 나타내었다.

## 3. 혈액학적 검사

부검시 마우스의 심장에서 채혈을 하여 적혈구수, 백혈구수, 백혈구 감별계산을 실시하였다.

## 결 과

### 1. 체중 및 간중량비

각 군간의 체중변화를 관찰하기 위하여 실험개시일과 실험개시 후 1주일 간격으로 각 군별 평균체중을 측정하였다.

Cyclophosphamide로 면역을 억제시킨 후 *C hepatica*를 감염시킨 I군, *C hepatica*을 먼저 감염시킨 후 CY로 면역을 억제시킨 II군, CY만을 투여한 III군에서는 CY를 투여한 후 1~2주일 동안 대조군에 비해 3~13%의 체중감소가 관찰되었고, 실험개시 9주일 이후에는 시간경과에 따른 I군과 II군에서 대조군에 비해 2~8%의 체중감소를 보였다(Fig 1).

### 2. 간중량비

간중량비는 실험개시 6주일, 10주일, 14주일의 부검시에 측정하고 체중당 간중량비를 백분율(%)로 나타내었다. 간중량비는 *C hepatica*

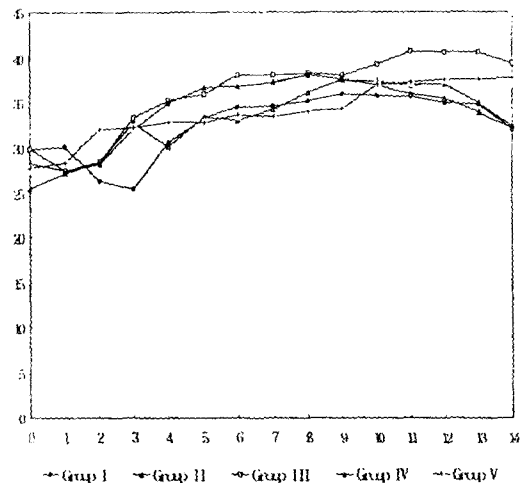


Fig. 1 Growth ratios in each group.

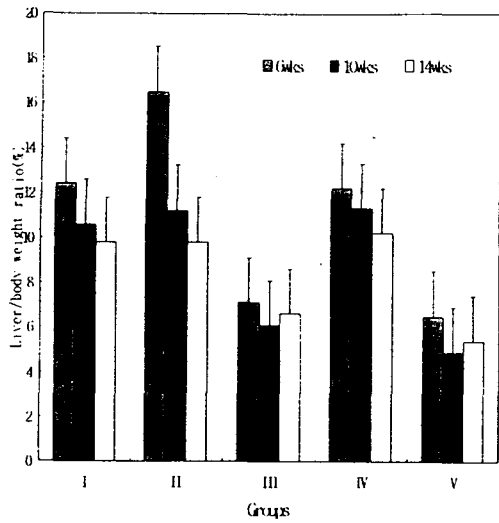


Fig. 2 Histograms of liver/body weight ratios.

를 감염시킨 후 CY로 면역을 억제시킨 II군에서 6주일에 부검시 최대로 나타났으며 시간이 경과함에 따라 점차 감소하는 양상을 관찰할 수 있었다. CY로 면역을 억제시킨 후 *C hepatica*를 감염시킨 I군과 *C hepatica*만을 감염시킨 IV군은 CY 단독 투여군인 III군과 대조군인 V군에 비해 증가된 것을 확인할 수 있었으며 간중량비의 변화는 II군에서와 유사한 양상을 보였다 (Fig 2).

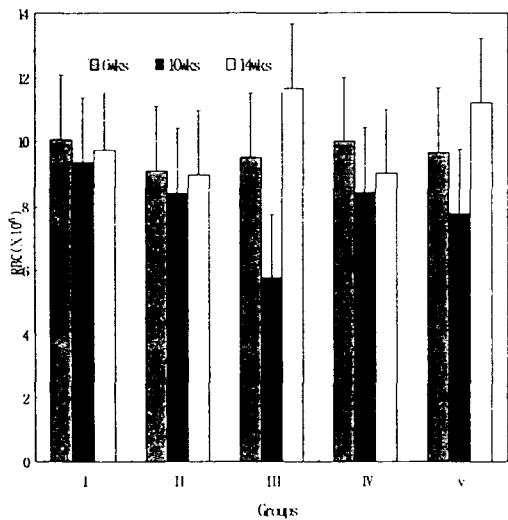


Fig 3. Number of red blood cells in each group.

### 3. 적혈구수

적혈구수는 감염경과중에 나타나는 모든 실험군의 변화가 대조군인 V군의 변화 양상과 비슷 하게 나타났으며 실험개시 4주일 보다 실험개시 6주일에 감소하였다가 실험개시 14 주일에는 실험개시 6주일 보다 훨씬 증가된 양상을 볼 수 있었다(Fig 3).

### 4. 백혈구수

백혈구수는 CY로 면역을 억제시킨 후 *C hepatica*를 감염시킨 I군, *C hepatica*를 감염시킨 후 CY로 면역을 억제시킨 II군, *C hepatica*만을 감염시킨 IV군에서 점차 감소하였다. 그러나 I군과 II군과 IV군의 전체적인 백혈구수는 대조군인 V군에 비하여 전반적으로 감소하였다. 또한 면역억제제인 CY만을 투여한 III군은 다른 군들에 비하여 현저히 낮은 백혈구수를 보였다(Fig 4).

### 5. 백혈구

감별진단 백혈구의 변화, 특히 호산구의 변화를 관찰하기 위하여 백혈구 감별진단을 실시하였다. 실험 개시 6주일에는 I군과 II군과 IV군에서 모두 호산구의 심한 증가가 관찰되

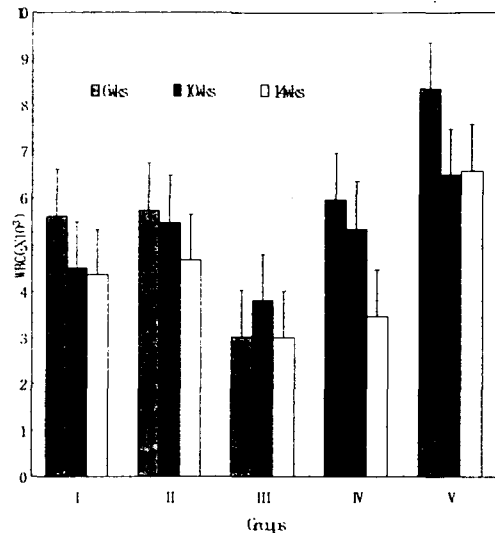


Fig. 4 Number of white blood cells in each group.

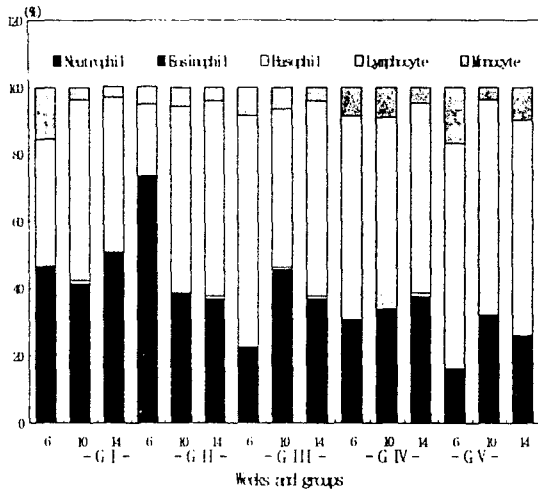


Fig. 5 Differential cell count of WBC.

었고, 그중 I 군과 IV 군에 비하여 II 군의 현격한 증가가 관찰되었다. 실험개시 10주일과 실험개시 14주일에는 I 군과 II 군과 IV 군에서 실험개시 6주일에 현저하게 증가하였던 호산구수가 시간이 경과함에 따라 점차 감소하는 경향을 나타내었다. 실험전기간에 걸쳐 호산구는 대조군에 비하여 증가된 경향을 나타내었다(Fig 5).

### 고 찰

노<sup>23)</sup>는 랫드에 N-nitro계 유도체로서 발암제로 잘 알려져 있으며 활성화된 대사산물을 효과적으로 변형시키는 알킬화인자로 세포성분을 알킬화하여 발암을 유도하는 dimethylnitrosamine을 개시제로, *C hepatica*를 촉진제로 감염시킨 랫드의 실험에서 실험개시 10주일 후에 체중의 감소를 보고하였다. 김<sup>24)</sup>은 CY를 2mg/100g씩 5주일 투여한 랫드에서 첫 주일에는 체중이 11% 감소 되었고, 5주일 처치시에는 36%가 감소되었다가 투여를 중단하면 다시 회복되는 양상과 *Pneumocystis carinii* 감염은 CY처치 3주일에 중등도 감염이었고 5주일에 심한 감염을 보였으나, CY투여 중단 후 3주일을 지나면서 감염농도가 줄어들고 가벼운 감염상태로 회복되었다고 보고하였다.

본 실험에서 CY로 면역을 억제시킨 후 *C*

*hepatica*를 감염시킨 군, *C hepatica*를 감염시킨 후 CY로 면역을 억제시킨 군, CY만을 단독 투여한 군에서 모두 CY를 투여한 시점에서 1, 2주일 후에 대조군에 비하여 3~13%의 체중 감소를 보였으며, 실험개시 10주일 이후에 CY로 면역을 억제시킨 후 *C hepatica*를 감염시킨 군, *C hepatica*를 감염시킨 후 CY로 면역을 억제시킨 군, *C hepatica*만을 단독감염시킨 군에서 체중감소가 나타났지만 *C hepatica*를 감염시킨 후 CY로 면역을 억제시킨 군에서 현저한 체중의 감소 변화를 관찰할 수 있었다.

본 연구는 마우스를 실험동물로하여 면역력을 저하시키는 것으로 알려진 CY를 *C hepatica* 감염 전·후에 적용하여 면역상태가 기생충 감염에 미치는 영향을 알아보았던 바 *C hepatica* 감염전 보다 감염후의 면역억제가 훨씬 심한 체중감소와 병변을 보였고 *C hepatica* 단독 감염군 보다도 병변이 심함을 알 수 있었다.

Luttermoser<sup>14)</sup>에 의하면 *C hepatica*에 감염이 안된 마우스의 체중에 대한 간중량비는 10% 정도 이지만 총란 1000개를 감염시킨 후 21일째 간중량비는 13%였으며, 38일 동안 감염시킨 마우스의 간중량비는 40%로 증가하였는데 이와 같은 간중량비의 증가는 마우스 감염의 특이한 현상이 라고 하였다.

본 실험은 *C hepatica*를 감염시킨 모든 군에서 실험개시 6주일에 최고의 간중량비를 나타냈고 시간경과 후 점차로 감소하였다. 특히 *C hepatica*를 감염시킨 후 CY로 면역을 억제시킨 군에서 가장 심한 증가가 관찰되었는데 *C hepatica* 감염으로 인한 염증세포와 염증성 삼출물의 축적에 의한 것으로 사료된다. *C hepatica*의 인체감염시에는 빈혈소견이 특징적으로 나타난다고 하였다<sup>19,25~27)</sup>.

본 실험에서 적혈구수를 조사한 결과 실험군과 대조군간에는 별다른 차이를 보이지 않아 마우스에서는 사람의 경우와는 달리 빈혈소견은 관찰되지 않았다.

Behrer<sup>28)</sup>는 회충 감염시의 간장에 호산성육아종을 만들 때 호산구증가증을 관찰하고 이것은 회충의 총체로부터 나온 keratin이 강력한 eosinophilotactic agent이라고 하였으며 그 기전

은 allergic한 것이라고 하였다. 그러나 Gould<sup>29)</sup>는 Trichinosis 때 호산구가 증가하는 것은 *T spiralis* 자충이 조직에 침입하고 횡문근내에서 발견되는 동안 유충에서 배출되는 이상단백이 골수를 자극 하는 결과에 기인한다고 하였다.

이<sup>20)</sup>는 *C hepatica*에 감염된 토끼에서 호산구수의 변동에 대한 실험에서 감염 후 4주일에 정점에 달하였다가 다시 서서히 감소하여 10주일에는 감염전 수치로 돌아왔다고 보고하였다. *C hepatica*에 감염되면 백혈구의 증가는 감염의 정도와 밀접한 관계는 없이 증가를 볼 수 있다고 하였으며 호산구의 변동을 보면 점차 증가하여 감염 후 6과 7주일에 있어서 최고점에 달하였다가 다시 감소하였다고 하였다. 본 실험은 CY로 면역을 억제시킨 후 *C hepatica*를 감염시킨 군과, *C hepatica*를 감염시킨 후 CY로 면역을 억제시킨 군, *C hepatica*만을 감염시킨 군에서 백혈구와 호산구의 수가 감염 후 실험 개시 6주일에 증가되었다가 시간이 지나면서 점차 감소함을 볼 수 있었고, 특히 호산구는 *C hepatica*를 감염시키고 CY로 면역을 억제시킨 군에서 실험개시 6주일에 36.4%의 호산구의 증가를 보였다. CY는 알킬화 인자로 DNA를 직접 알킬화시켜 돌연변이를 유발함으로써 독성을 야기시키는 물질로서 종양의 치료에 효과적이라고 보고되었다<sup>30)</sup>. Ylöstalo 등<sup>31)</sup>은 CY가 빠른 세포분열을 하는 종양세포에 작용하여 DNA합성을 억제시키는 작용을 하지만 세포독성으로 인하여 정상조직에도 해로운 결과를 가져온다고 보고하였다. CY투여가 림프구 아군에 미치는 영향에 관하여는 Fauci 등<sup>32)</sup>이 Wegner's granulomatosis 치료중 suppressor T cell과 helper T cell 증식을 저해하는데 영향을 준다고 보고하였다.

본 연구에서 CY만을 투여한 군에서 다른 군에 비해 특징적인 백혈구 감소 소견을 보였으나, CY 투여 후 *C hepatica*를 감염시킨 군과 *C hepatica*를 감염시킨 후 CY를 투여한 군에서 백혈구의 감소가 나타나지 않은 것은 *C hepatica* 감염에 의한 백혈구의 증가 때문이라고 여겨진다.

## 결 론

본 연구는 ICR 마우스에서 Cyclophosphamide로 인한 면역억제와 *Capillaria hepatica* 감염으로 인한 간병변에 대하여 혈액학적 특성을 관찰하였던 바 간중량비의 증가와 혈액에서 호산구 증가가 관찰되었다. 특징적인 소견은 다음과 같다.

1. 체중에 대한 간중량비는 6주일에 가장 높았으며 시간이 경과함에 따라 점차 감소하였다.
2. 혈액학적 소견으로 호산구가 실험개시 6주일에 높게 나타났으며 시간이 경과함에 따라 점차 감소하였다.

## 참고문헌

1. Bancroft TL. 1893. On the whipworm of rat's liver. *J Proc Roy Soc New South Wales* 27 : 86-90.
2. 민흥기. 1979. 서울시내 2개지역 서족의 *Capillaria hepatica* 감염양상. *기생충학잡지* 17 (2) : 93-97.
3. Calle S. 1961. Parasitism by *Capillaria hepatica*. *Pediatrics* 27 : 648-655.
4. Hall MC. 1916. Nematode parasites of mammals of the orders Rodentia, Lagomorpha and Hyracoidea. *Proc US Nat Mus* 50 : 1-258.
5. Baylis HA. 1931. On the structure and relationships of the nematode *Capillaria (Hepaticola) hepatica*(Bancroft). *Parasitol* 23 : 533-543.
6. Momma K. 1930. Notes on mode of rat infestation with *Hepaticola hepatica*. *Ann Trop Med Parasitol* 24 : 109-113.
7. Warwick T. 1936. The parasites of the muskrat(*Ondatra zibethica* L.) in the British Isles. *parasitol* 28 : 395-402.
8. Freeman RS, Wright KA. 1960. Factors concerned with the epizootiology of *Capillaria hepatica*(Bancroft 1893) (Nematoda)

- in a population of *Peromyscus maniculatus* in Algonquin Algonquin Park, Canada. *J Parasitol*. 46 : 373-382.
9. Delfin D. 1964. Helminth parasites of rats in San Juan, Puerto Rico. *J Parasitol* 50(3) : 478-479.
  10. Conlogue G, Foreyt W, Adess M, et al. 1979. *Capillaria hepatica* (Bancroft) in select rat populations of Hartford, Connecticut, with possible public health implications. *J Parasitol* 65(1) : 105-108.
  11. F lleborn F. 1924. Unber den Infektionsweg bei *Hepaticola hepatica*. *Arch Schiffu Tropen-Hyg* 28 : 48-61.
  12. Nishgori M. 1925. On the life history of *Hepaticola hepatica*. *J Forosan Med Assoc* 247 : 3-4.
  13. Shorb DA. 1931. Experimental infestation of white rats with *Hepaticola hepatica*. *J Parasitol* 17 : 151.
  14. Luttermoser GW. 1938. An experimental study of *Capillaria hepatica* in the rat and the mouse. *Am J Hyg* 27 : 321-340.
  15. McQuown AL. 1950. *Capillaria hepatica* : Report of genuine and spurious cases. *Am J Trop Med* 30 : 761-767.
  16. Ewing GM, Tilden IL. 1956. *Capillaria hepatica*, *J Pediatrics* 48(3) : 341-348.
  17. Attah EB, Nagarajan S, Obineche EN, et al. 1983. Hepatic capillariasis, *Am J Clin Pathol* 79(1) : 127-130.
  18. Sekikawa H, Hasegawa H, Otsuru M, et al. 1991. First human case of *Capillaria hepatica* infection in Japan. *Jpn J Parasitol* 40(6) : 528-532.
  19. Choe GY, Lee HS, Seo JK, et al. 1993. Hepatic capillariasis : First case report in the Republic of Korea. *Am J Trop Med Hyg* 48(5) : 610-625.
  20. 이찬욱. 1964. *Capillaria hepatica*에 관한 실험적 연구. *기생충학잡지* 2(1) : 63-80.
  21. 정헌택, 하대유, 정동규. 1978. Cyclophosphamide에 의한 마우스의 비장과 림프절의 조직학적 변화. *대한 미생물학회지* 13 : 55.
  22. Kim JK. 1989. Study on the activation of *Pneumocytis carinii* infection through immunosuppression in rat. Thesis for MS. Graduate school Wonkwang University.
  23. 노인순. 1996. 랫드에서 *Capillaria hepatica* 감염에 의해 발생하는 중격성 간경변에 관한 연구. 강원대학교 대학원 석사학위 논문.
  24. 김주승. 1992. Cyclophosphamide 투여가 주폐포 자충감염 백서의 림프구 아군에 미치는 영향. 원광대학교 대학원 박사학위 논문.
  25. Cislighi F, Radice C. 1970. Infection by *Capillaria hepatica* : Frist case report in Italy. *Helv Pediatr Acta* 25 : 647-654.
  26. Cochrane JC, Sagorin L, Wilcocks MG. 1957. *Capillaria hepatica* infection in man. *S Afr Med J* 31 : 751-755.
  27. Ward BL, Dent JH. 1959. *Capillaria hepatica* infection in a child. *Bull Tulane Med Fac* 19 : 27-33.
  28. Behrer M. 1951. Hypereosinophilia with eosinophilic granuloma of the liver associated ascaris infection. *J Pediat* 38 : 635-640.
  29. Gould SE. 1945. Trichinosis, Springfield III : 290.
  30. Arnold HF, Bourseaux F, Brock N. 1958. Chemotherapeutic action of acyclic nitrogen mustard phosphamide ester(B-518-ASTA) in experimental tumor of the rat. *Nature* 181 : 931.
  31. Ylöstalo P, Kauppila A, Jouppila P, et al. 1973. Hepatic and adrenocortical function during cyclophosphamide therapy. *Acta Stet Gyneec Scand* 52 : 299-300.
  32. Fauci AS, Dale DC, Balow JE. 1976. Glucocorticosteroid therapy : mechanisms of action and clinical considerations. *Ann Intern Med* 84 : 304.