

Holstein 유우의 안검암종 증례

최석화¹ · 나기정 · 권영방
충북대학교 수의과대학

A Case of a Holstein Cow with Eyelid Carcinomatosis

Seok-hwa Choi, Ki-jeong Na and Young-bang Kwon
College of Veterinary Medicine, Chungbuk National University, 361-763, Korea

ABSTRACT : A ten-year-old holstein cow was presented because of prolapse of the third eyelid and apparent hyperplasia of the right lower eyelid. Historical findings included increased appetite as well as polyuria and polydipsia for about two weeks. The most remarkable findings on physical examination were a large periocular proliferative tissue and bleeding. Surgical incision was used both as a biopsy and therapeutic tool in holstein cow with mass. Histopathological examination of the mass revealed squamous cell carcinoma. Blood and milk tests of patient with squamous cell carcinomatosis were performed, but normal values.

Key words : holstein cow, eyelid, carcinomatosis

서 론

동물이 노령화됨에 따라 골격계와 내분비 질환도 문제이지만⁸ 종양성 질병도 다발한다.^{1,2,6-9,12,16-19,22,25}

종양은 성질에 따라 양성과 악성으로 분류하고 조직학적으로 상피조직 종양(양성 선종, 악성 선암종)과 간질조직 종양(양성 섬유육종, 연골종, 골종, 근상피종, 악성 섬유육종, 연골육종) 및 이들 2가지가 혼합된 복합 종양으로 구분하는데²¹, Kalin 등¹¹은 복합 종양이 62%이고 단순 종양이 38%이었는데 단순 종양의 약 80%는 암종이라고 하였다. 애완견에서는 가장 다발하는 암종은 유방 종양이라고 한다^{19,22}.

과거부터 오랫동안 암치료법으로 외과 수술이외에도 다양한 치료법이 연구되었는데^{3-5,10,17,20,23,24}, 종양 진단은 생검 재료의 현미경 검사가 가장 필수적인 진단 방법이라고 한다²⁴.

저자들은 우측 하안검과 좌측 제3안검에 편평상피 암종에 이환된 10세령 유우의 임상증상과 생검 조직, 혈액, 전해질, 유즙 등을 분석한 소견을 보고하고자 한다.

증 례

임상소견

본 환축은 약 10세령의 홀스타인 유우로 약 5개월전

에 인공수정을 하여 임신한 암소이다. Fig 1과 같이 약 1개월전부터 우측 하안검에 조그마한 mass가 점차 비대 증생되어 약 20 cm²(가로 5 cm×세로 4cm)로 커지면서 팽창된 하안검은 각결막을 자극하여 안구는 건성 각결막염에 이환되었고 각막이 약간 백탁되었으며, 좌측은 제3안검에 구슬 크기의 mass가 비대되어 탈출되었다. 우측 하안검의 mass는 단단하게 촉진되었고 주사바늘로 자극한 결과 피부는 통각증상이 있었다.

환축의 vital sign은 체온이 38.2°C, 심박수가 67회/분, 호흡수가 18회/분이었으며 안검 자극과 증생으로 인하여 각결막을 자극하여 눈을 자주 깜박거리고 우

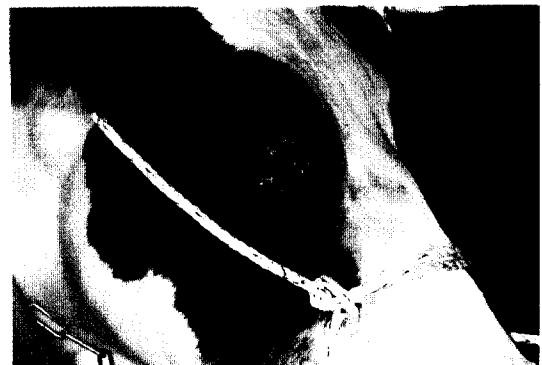

Fig 1. A holstein cow had squamous cell carcinoma of right lower eyelid and periocular area.

¹Corresponding author.

측 하안검에 출혈이 있고 안구는 전성 각결막염을 보였다. 약 2주전부터는 식욕이 증가되었고 다뇨증과 다음다갈 증상을 보였다.

혈액학적 검사소견

경정맥에서 채혈한 혈액 10 ml중 3 ml을 EDTA에 분주하여 동물용 자동혈액분석기(Nihon Kohden, cell tac α , MEK-6108K)로 분석한 검사 결과는 Table 1, 2와 같다. 적혈구수와 총백혈구수도 정상범위내에 있었으며 분별계산치에서도 이상은 없었다.

혈액화학치와 전해질 검사소견

경정맥에서 채혈한 혈액을 원심분리(3,000 rpm, 20분)하여 자동혈액화학분석기(Kodak, Ectachem DT 60 II)로 혈액화학치와 전해질치를 검사한 결과는

Table 1. Hematological values in a holstein with squamous cell carcinomatosis

Items	Values	Items	Values
RBC ($\times 10^6/\mu\text{l}$)	5.73	MCV (fl)	48
Hb (g/dl)	8.6	MCH (pg)	15.0
Hct (%)	27.3	MCHC (g/dl)	31.5
Platelet ($\times 10^3/\mu\text{l}$)	285	WBC ($\times 10^3/\mu\text{l}$)	7.5

Table 2. White blood cell results in a holstein with squamous cell carcinomatosis

Items	Values ($\times 10^3/\mu\text{l}$)	%
Basophil	7.5	1
Eosinophil	1,575	21
Neutrophil (segmented)	3,450	46
Lymphocyte	2,325	31
Monocyte	75	1

Table 3. Serum biochemical values in a holstein with eyelid squamous cell carcinomatosis

Items	Values
Alkaline phosphatase (IU/l)	47
Blood urea nitrogen (mg/dl)	15
Total protein (g/dl)	8.5
Albumin (g/dl)	2.9
AST (IU/l)	68
ALT (IU/l)	55
Sodium (mM/l)	134
Potassium (mM/l)	4.1
Chloride (mM/l)	96
Calcium (mg/dl)	8.5
Phosphorus (mg/dl)	5.6

Table 3과 같다.

유즙 검사소견

환축에서 정상적으로 기계착유후 후착유한 유즙을 유성분 분석기(Milko scan 400, 덴마크)로 검사한 결과는 Table 4와 같다. 유지방과 단백질, 요소, 락토스 등은 정상범위내에 있었고 체세포는 $477(\times 10^3/\text{ml})$ 으로 정상 범위보다 다소 높은 소견이었다.

병리조직학적 소견

환축에서 적출한 조직을 포르말린으로 고정하여 파라핀 포매절편을 제작하여 검경한 결과 우측 하안검 조직은 Fig 2, 3, 4에서 보는 바와같이 편평상피암종으로 판정되었다.

고 찰

아프리카의 Zimbabwe에서는 Simmental 소에 안검 편평상피암종이 다발하는데 이들은 약 3세령이면 초기 증상이 나타나기 시작하여 7세령이상이면 36~53%

Table 4. Milk contents in a holstein with squamous cell carcinomatosis

Items	Values
Fat (%)	3.86
Protein (%)	3.63
Urea (%)	0.031
Lactose (%)	3.2
Somatic cells ($\times 10^3/\text{ml}$)	477

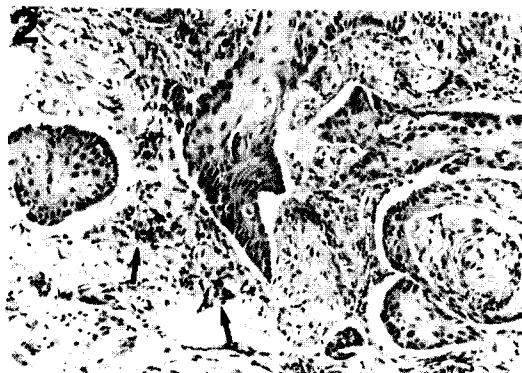

Fig 2. Squamous cell carcinoma from the limbus of 10-year-old holstein cow. Invasive cords and masses of neoplastic squamous cells were revealed. Note the mitotic figures and hyperchromatism (arrow). H & E stain; $\times 225$.

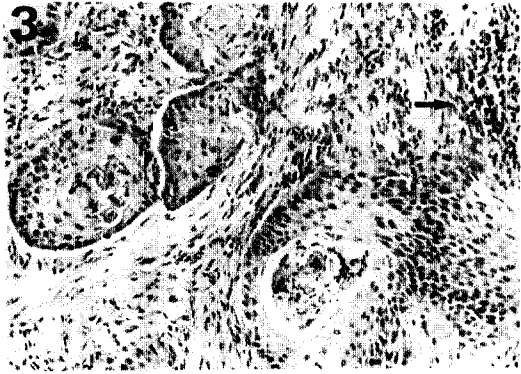


Fig 3. Invasive masses of neoplastic squamous cells are accompanied by an inflammatory cell infiltrate in the corneal stroma (arrow). H & E stain; x225.

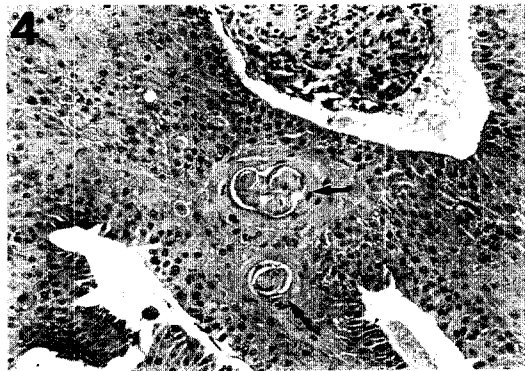


Fig 4. Squamous cell carcinoma of the limbus showing island of keratinization (arrow). H & E stain; x225.

가 1개 이상의 종양이 발생하는데, 안구주위가 유색인 소보다 흰색인 소에 다발한다고 한다⁶.

동물에서 발생하는 암종은 유우에 액체질소로 문신을 하면 그 부위에 발암성 표피암(유두종, 편평세포암종)이 발생하고, 비육우와 면양에 화인(火印)을 찍으면 표시부위에 편평상피암종이 발생한다는 보고도 있다²⁵.

의인성 질환이외에도 양에서는 jaagsiekte sheep retrovirus가 폐암종의 원인이 되며⁹ 포유동물에서는 방광상피의 bovine papilloma virus도 원인이 된다고 한다¹⁶. Campo 등²은 bovine papillomavirus type 4는 소의 상부 소화관의 상피 유두종의 병인학적 원인이 될 수 있다고 하였다. 이들 양성 종양은 고사리를 급여하는 동물에서 편평상피 암종으로의 변형에 대하여 많은 관심을 가지고 있다.

Mayr 등¹⁸은 소, 면양, 염소, 말과 돼지의 종양억제

유전인자 p53의 exon 8이 개와 고양이, 닭, 사람 등에 상호 연관관계가 있는데 CGG(arginine)의 TGG (tryptophan)로의 돌연변이가 고양이의 유전조직에 고형 암종을 유발한다고 하였다.

간암종에 이환된 소와 양에서 다혈구증을 보고하였는데 간암종에 이환된 10세령의 암소에서는 체중감소와 식욕부진, 혈뇨, 누관과 구강 점막의 심한 발적 등의 임상 증상을 나타내었으며 임상병리 검사에서 적혈구수와 적혈구용적, 혈색소 농도, 간효소 활성치 등이 상승한다고 하였지만¹ 본 환축에서는 모든 임상병리 검사 결과에서 정상치를 보였는데 이는 발생부위와 기간에 따른 차이라고 생각된다.

Kelley 등¹²은 약 11세령의 암소 20두를 도축검사한 결과 초기 신세포암에 이환되었는데 이들 중 7두는 양쪽 신장에 다발성 종양이 있었고, 4두와 9두에서 각각 한쪽 신장에 다발성 신장종양과 고립성 신장종양이 있었다고 한다. 신외성 전이는 60%가 편측 신장에 다발성으로 가장 많이 나타났으며 35%는 다발성 신외성 전이를 보였고, 나머지는 양측성 신외성 전이도 있었다고 한다. 또 19두에서는 호산구성 육아종 상피 세포이었다고 한다. 아미로이드 소체와 단백질 분비, 혈철소가 소의 신세포 암종에서는 특징적인 증상이라고 하였다.

Kostlin와 Jonek¹³은 안구주위의 편평세포 암종에 이환된 Fleckvieh 13두를 안검형성술(blepharoplasty)을 한 결과, 5두에서는 수술후 평균 10.7개월이후에도 종양이 재발되지 않았지만 7두는 종양이 재발하였음에도 불구하고 평균 10.6개월은 생존하였다고 하였다. Gardner⁷는 가축에 구강과 구인두(口咽頭)에 편평세포 암종에 이환되어도 평균 수명은 산다고 하였다.

과거 오랫동안 암치료를 꾸준한 노력을 하였지만 지난 30여년 동안 암종 치료법으로 주로 외과수술에 의존하여 왔다. 그러나 요즘은 전이성 악성종양은 외과수술 뿐만 아니라 방사선요법, 화학요법, 면역요법, 고열요법, 한랭요법, 광선요법, 열화학요법 등을 상호 병용하여 암을 치료하고 있다¹.

암종 치료시 외과수술은 조직을 생검하기 위한 목적 뿐만 아니라 치료목적으로 이용되고 있는데 모든 암세포를 완전히 제거하기 위해서는 넓게 적출하여야 하며²⁴, LaRue와 Gillette¹⁵는 비만세포 종양과 암종, 육종치료에 방사선요법이 효과적이라고 하였다. 사람에서는 부작용을 나타내는 경우가 많지만 개와 고양이에서는 화학요법이 비교적 양호한 결과를 가져왔다는 보고도 있다^{3,10,20,23}. Couto⁵는 종양세포를 특이적 또는 비특이적으로 죽이는데 보조하는 면역체계를 조정하는

면역요법과, 다양한 방법으로 환축 또는 종양세포에 42°C의 고열을 응용하는 고열요법은 작은 표재성 편평 세포암종에 이환된 고양이와 섬유육종 또는 혈관주위 세포종에 이환된 개에서는 방사선 요법을 병행하는 것이 가장 효과적이라고 한다. 종양성 세포를 국소적으로 동결시키는 한랭요법도 작은 표재성 신생물에 이환된 개와 고양이 치료에 좋은 결과를 보였다고 하였다.

환축에 광감작 약물을 투여하면 정상적인 세포는 빠르게 약물이 제거되지만 종양성 세포의 핵주위에서는 보류되어 종양이 레이저광선에 노출되면 광감작 분자들의 흥분으로 에너지를 분비하여 세포를 죽이는 광선요법은 직경과 깊이가 1 cm이하인 종양에만 효과적이라고 한다.

열화학요법의 원리는 종양 주위에 고열을 발생시켜 국소 또는 전신적으로 화학요법으로 전환되는 방법으로 이 방법도 많이 이용되고 있는 치료법이다.

최근에는 비장 혈관육종 또는 사지골격의 골육종에 이환된 개에 외과 적출술과 화학요법을 병용한 방법에서 암치료 성공률이 가장 높았다고 한다⁵. 일반적으로 전이가 잘되는 악성 종양은 악성 흑색종, 유선 선암종, 골육종, 전이성 세포암과 혈관육종이라고 한다.

암치료에 다양한 약물과 이화학적 약물치료법이 있지만 특히 악성종양은 물론 일반 종양치료에서도 측주를 포함하여 종양학자와 외과의사, 방사선치료사, 임상병리학자, 병리학자 등으로 진료팀을 구성하여 치료하는 것이 가장 효과적이며 측주의 충분한 이해도 필요하다고 생각한다.

결 론

본 대학에 우측 하안검이 증식되고 좌측 제3안검이 비후되어 안검열박으로 탈출된 10세령의 홀스타인 암소의 진료를 요청받았다. 유우의 임상소견은 약 2주전부터 식욕이 증가되면서 다뇨증과 다음 다갈증을 보였었는데 가장 특징적인 증상은 안검의 비후와 안구 주위의 출혈이었다. 생검과 치료 목적으로 조직을 외과적 적출로 생검조직을 검정한 결과 안검 편평상피암종으로 판정되었다. 편평상피 암종에 이환된 환축의 혈액학치, 혈액화학치, 전해질치 및 유즙 성분등을 검사한 결과 모두 정상치이었다.

참고문헌

1. Braun U, Caplazi P, Linggi T, Graf F. Polyglobulie infolge Leberkarzinom bei Rind und Schaf. Schweiz-

- er Archiv fur Tierheilkunde. 1997; 139: 165-171.
2. Campo MS, O'Neil BW, Barron RJ, Jarrett WF. Experimental reproduction of the papilloma-carcinoma complex of the alimentary canal in cattle. Carcinogenesis. 1994; 15: 1597-1601.
3. Couto CG. Principles of chemotherapy. Proc 10th Annu Kal Kan Symp Treat Small Anim Dis. 1986: 29-36.
4. Couto CG. Principles of cancer treatment, in Nelson RW, Couto CG(eds): Essentials of Small Animal Internal Medicine. St. Louis 1992: 838-841.
5. Couto CG. Cancer therapy: Evaluating options. Veterinary technician 1997; 18: 553-562.
6. Den Otter W, Hill FW, Klein WR, Everse LA, Ruitenberg EJ, Van der Ven LT, Koten JW, Steerenberg PA, Faber JA, Rutten VP. Ocular squamous cell carcinoma in Simmental cattle in Zimbabwe. American Journal of Veterinary Research. 1995; 56: 1440-1444.
7. Gardner DG. Spontaneous squamous cell carcinomas of the oral region in domestic animals: a review and consideration of their relevance to human research. Oral Diseases. 1996; 2: 148-154.
8. Geelhoed GW. "Aging bull". [Review] Medical Hypotheses. 1996; 47: 471-479.
9. Hecht SJ, Stedman KE, Carlson JO, DeMartini JC. Distribution of endogenous type B and type D sheep retrovirus sequences in ungulates and other mammals. Proceedings of the National Academy of Sciences of the United States of America. 1996; 93: 3297-3302.
10. Helfand SC. Principles and applications of chemotherapy. Vet Clin North Am Small Anim Pract 1990; 20: 987-1013.
11. Kalin S, Suter M, Lott-Stolz G. Mammatumoren beim Hund; Beurteilung, Prognose und biologisches Verhalten. Schweiz Arch Tierkheik 1985; 127: 205.
12. Kelley LC, Crowell WA, Puette M, Langheinrich KA, Self AD. A retrospective study of multicentric bovine renal cell tumors. Veterinary Pathology. 1996; 33: 133-141.
13. Kostlin RG, Jonek JE. Zur Lidplastik nach Tumorexstirpation ("Cancer eye") im Bereich des Auges beim Rind. Tierarztliche Praxis. 1987; 15: 129-136.
14. Lagoni L, Butler C, Hetts S. The human-animal bond and grief. Philadelphia, WB Saunders Co. 1994: 38.
15. LaRue SM, Gillette EL. Recent advances in radiation oncology. Compend Contin Educ Pract Vet 1993; 15: 795-805.
16. Lopez-Beltran A, Munoz E. Transitional cell carcinoma of the bladder: low incidence of human papillomavirus DNA detected by the polymerase chain

- reaction and in situ hybridization. *Histopathology*. 1995; 26: 565-569.
17. Maas RA, Dullens HF, Den Otter W. Interleukin-2 in cancer treatment: disappointing or (still) promising? A review. *Cancer Immunology, Immunotherapy*. 1993; 36: 141-148.
 18. Mayr B, Schaffner G, Kurzbauer R, Reifinger M, Schellander K. Sequence of an exon of tumour suppressor p53 gene--a comparative study in domestic animals: mutation in a feline solid mammary carcinoma. *British Veterinary Journal*. 1995; 151: 325-329.
 19. Mialot JP, Andr F, Martin PM, *et al.* Etude des recepteurs des hormones steroïdes dans les tumeurs mammaires de la chienne. II. Correlations avec quelques caracteristiques cliniques. *Rec Vet Med* 1982; 158: 513.
 20. Moore AS. Recent advances in chemotherapy for non-lymphoid malignant neoplasms. *Compend Contin Educ Pract Vet* 1993; 15: 1039-1052.
 21. Moulton JE. *Tumor in Domestic Animal*. 3rd ed, University of California Press. 1990: 518-546.
 22. Raynaud JP, Cotard M, Andre F, *et al.* Spontaneous canine mammary tumors: a model for human endocrine therapy. *J Ster Biochem* 1981; 15: 201.
 23. Vail DM. Recent advances in chemotherapy for lymphoma in dogs and cats. *Compend Contin Educ Pract Vet* 1993; 15: 1031-1037.
 24. Withrow SJ. The three rules of good oncology. *Biopsy! Biopsy! Biopsy!* JAAHA 1991; 27: 311-314.
 25. Yeruham I, Perl S, Nyska A. Skin tumours in cattle and sheep after freeze- or heat-branding. *Journal of Comparative Pathology*. 1996; 114: 101-106.