

# 기관내 지방종

## -1례 보고-

문석환\* · 조민섭\* · 조건현\* · 왕영필\* · 곽문섭\* · 김세화\*

=Abstract=

### A Case Report of Tracheal Lipoma

Seok Whan Moon, M.D.\*, Min Seop Jo, M.D.\*, Keon Hyon Jo, M.D.\*  
Young Pil Wang, M.D.\*, Moon Sub Kwack, M.D.\*, Se Wha Kim, M.D.\*

Pure lipoma, originating from the trachea is a very rare disease entity. A 37-year-old male patient had suffered from intermittent episodes of dyspnea and has been treated under the diagnosis of bronchial asthma for 6 months. On chest CT scan and bronchofiberscopic examination, a round mass with the pedunculated neck was found in the mid-portion of the membranous portion of the intrathoracic trachea.

Under the guide of fiberoptic bronchoscope, the mass was extirpated using polypectomy wire loop and electrocauterization. He was discharged without any events on third postoperative day of operation and has been well without recurrence for 6 months.

(Korean J Thorac Cardiovasc Surg 1997; 30: 441-4)

**Key words:** 1. trachea neoplasm  
2. Lipoma

## 증 례

37세의 남자 환자가 내원 6개월전 부터 시작된 경부이물감, 간헐적 호흡곤란을 주소로 내원하였다. 환자는 본원에 오기전 타병원에서 기관지천식, 기관지염으로 치료 받은 바 있으며, 일시적인 증상호전은 있었으나 최근에 증상이 심해져 본원을 방문하였다. 과거력이나, 가족력상에 특이한 병력은 없었으며, 입원당시 신체 검사 소견상 활력증상은 혈압 130/80 mmHg, 맥박 및 호흡수는 분당 각각 86 회, 18 회이었고, 체온은 36.5℃이었으며, 약간 비만해 보였다. 흉부청진상 심음은 규칙적이었고, 잡음은 청진할 수 없었으며, 호흡음은 양폐야에서 거칠었는데,

특히 흉골의 검상돌기부위에서 호기성 및 흡기성 천명음이 들렸으나, 기관지 천식에서 들리는 전형적인 호기성 천명음은 아니었다. 기타 복부 및 사지, 신경학적 소견은 정상이었다.

검사실 소견상 말초혈액 검사상, 혈색소 16.2g/dL, 적혈구 용적율은 48%이었으며, 기타 소변, 혈액화학검사는 정상이었고, 동맥혈액 가스소견은 pH 7.38, 산소분압 86 mmHg, 이산화탄소분압은 38mmHg, HCO<sub>3</sub><sup>-</sup>은 24 mM/L, 산소포화도 98%로 정상인에 비해 낮은 산소분압 이외에는 정상이었다. 심전도는 정상소견이었고, 단순흉부 촬영상 기관음영이상은 없었으며, 흉부 CT촬영상 기관 중간부위에 기관내강의 대부분을 폐쇄시키는 1.7×1.5×1.2cm 크기

\* 가톨릭대학교 의과대학 흉부외과교실

\* Department of Thoracic and Cardiovascular Surgery, Catholic University Medical College

† 본 논문은 1996년 가톨릭중앙의료원 임상의학 연구비로 이루어진 것임

논문접수일: 96년 6월 29일 심사통과일: 96년 11월 12일

책임저자: 문석환, (137-040) 서울특별시 서초구 반포동 505 강남성모병원 흉부외과Tel. (02),

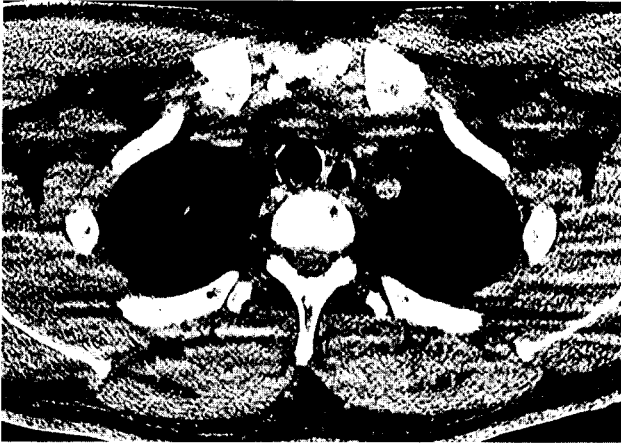

Fig. 1. Chest CT scan showed the round, peduculated mass with characteristic hypodensity, which was located in the mid-portion of intrathoracic trachea, occluding the most lumen of trachea.

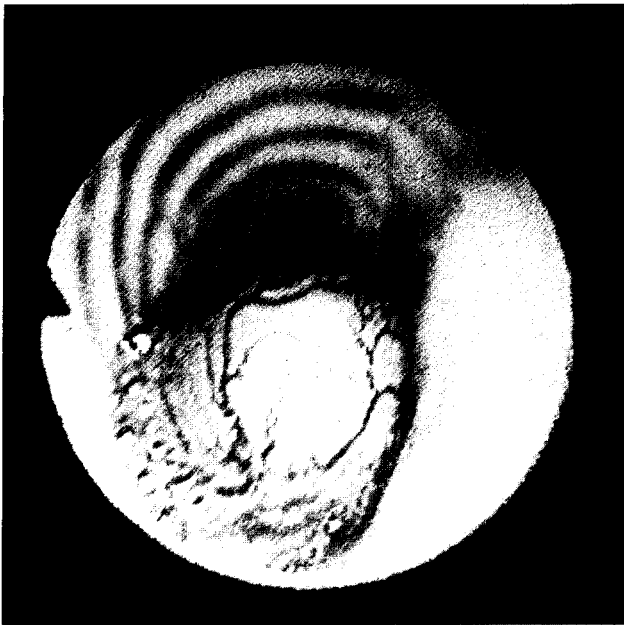


Fig. 2. Bronchoscopic findings showed the smooth and round mass with normal mucosa and dilated submucosal vessels.

의 종괴가 기관내강에만 위치하고 있으며 기관주위조직으로 침윤등 악성을 시사하는 소견은 없었다. 밀도측정상 저밀도(-107, -47HU)를 보여 양성 지방종을 의심하였다(Fig. 1). 기관지내시경 검사상 종괴는 기관중간부위에 5시 방향에 유경성의 노란색의 구형이 관찰되었으며, 종양표면의 점막은 괴사나 궤양등은 없이 정상 소견을 보였고, 점막하 확장된 혈관을 관찰할 수 있었으며 내시경으로 종

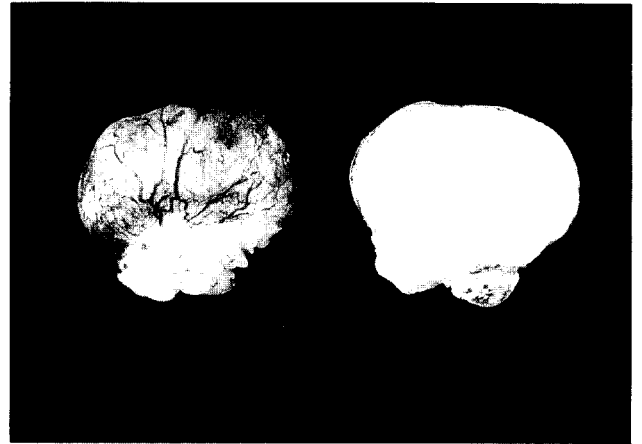

Fig. 3. Gross findings including cut-section of tumor showed homogenous, yellowish, round mass.

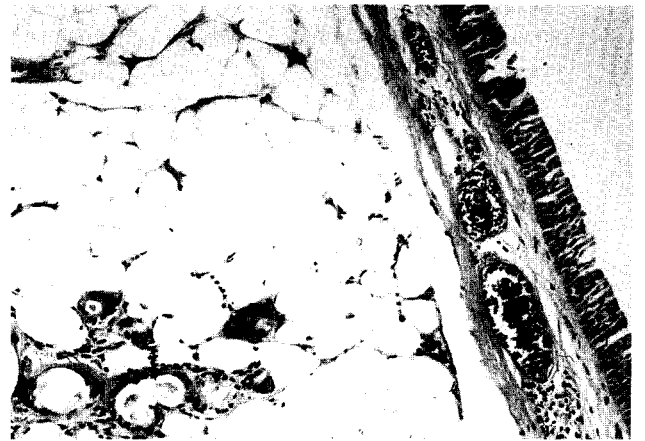


Fig. 4. Light microscopic findings showed normal overlying mucosa and well differentiated adipose tissue.

괴의 유동성을 확인하였고, 지방종이 확실하여 생검은 하지 않았다(Fig. 2). 환자는 국소마취상태에서 기관지내시경검사를 하면서 비강을 통하여 polypectomy wire를 기관내 삽입하여 종양직상부에 위치시킨후 wire loop을 이완시켜 종양의 경부에 위치하도록한 후 전기소작을 가하면서 polypectomy wire를 서서히 조여 종양을 탈락시켜 종양을 제거하였다. 생검용 forcip으로 잔존하는 종양을 제거하고 종양의 기저부를 전기소작하여 종양재발을 예방하고자 하였다. 환자는 수술 3일째 퇴원하였고, 수술 1개월, 6개월에 시행한 기관지 내시경상 종양의 재발없이 정상 점막 소견을 보였다. 병리조직소견상 크기는 1.8×1.5×1.0cm로 구형이며 반짝이는 점막표면을 가지고 있으며, 단면은 균일하며 노란색을 띠었다. 현미경소견상 전형적인 지방종소견을 관찰할 수 있었다(Fig. 3, Fig. 4).

## 고 찰

원발성 기관종양은 매우 드문 인체종양으로 흉부종양에 있어서도 상기도 종양의 2%에 불과하며, 상대적으로 기관 이외의 후두나 기관지 종양에 비해 100배나 더 드물게 보고되고 있다<sup>1)</sup> 또한 양성종양은 악성 종양보다 더 드문 것으로 되어 있는데, 보고자에 따라 다르나 Houston(1967년)<sup>2)</sup> 등<sup>3)</sup>은 30년간 경험한 90례중 53례가 악성이라 했으나 대부분의 보고자들은 10% 미만이라고 하였으며, 반면에 소아에 있어서는 90%가 양성이라고 하였다<sup>3)</sup>. 기관종양은 남녀 비슷하게 발생하며 호발연령은 30~50세로 보고되며, 소아에 있어서는 대부분 유두종이고 99%가 후두부에, 1%가 기관에 발생하고 드물게 혈관종, 섬유종이 보고되고 있다<sup>3)</sup>. 성인에 있어서는 악성종양이 호발종양으로 그중 선양낭성암(adenoid cystic carcinoma), 편평상피암(squamous cell carcinoma)이 대부분을 차지하고<sup>3~5,7)</sup>, 양성의 경우는 Perelman 등의 보고에 의하면 45례중 칼시노이드가 15례, 유두종이 9례, 신경섬유종이 6례, 용종이 4례이었고, 점액상피종, 혈관종, 근배종(myoblastoma), 지방종, 혈관섬유종, xanthoma 등을 보고하였다<sup>3~5)</sup>.

지방종은 인체에서 가장 흔한 종양중의 하나이나 흉강내 발생은 매우 드물게 발생하는데, 생긴 위치에 따라, 첫째 기관-기관내 지방종, 둘째로 폐실질 지방종, 셋째로 흉막하 지방종, 넷째로 종격동 지방종, 마지막으로 심장지방종으로 분류된다. 기도에 발생한 지방종은 Mayo clinic의 보고(1964년)에 의하면 63례의 양성 폐종양중 6례(9.5%)에 불과하여 비교적 드문 종양으로 보고되고 있다<sup>8)</sup>. 또한 기관에 발생한 지방종은 Weber(1978년) 등에 의하면 문헌상 1978년까지 5례의 기관지방종이 보고될 정도로 매우 드문 종양으로 알려져 있으며, 29세에서 78세로 다양한 연령분포를 보이고 있으며, 성비에 있어서는 남자에서 약 6배 더 많았다고 하였다<sup>6)</sup>.

기관종양은 대부분 증상이 있어 확진되기까지, 악성의 경우 평균 8개월, 양성의 경우는 25개월이 소요되었고, 대부분 기관지천식으로 치료받은 경우가 흔하며 어떤 환자는 13년까지 진단이 지연되기도하였다<sup>4)</sup>. 통상 기침, 천명 등이 있으며, 기관의 폐쇄가 진행됨에 따라 특히 기관단면적의 30%이상이 폐쇄될 때에 호흡곤란은 뚜렷해지고, 일상생활을 하는데, 지장을 초래한다. 그의 증상으로 악성에서는 비교적 흔하나 양성에서는 드문 객혈, 연하곤란, 목소리변화 등이 있다. 방사선학적 진단<sup>6)</sup>으로는 단순 흉부촬영상 드물게 기관종양염영이 보이기도하나 대부분 기관단

층촬영이나 흉부CT, MRI에 의해 확진이 가능하고, 주변 조직과의 관계나 종양침범정도 등을 구분하기 위해서도 실시한다. 이외에 식도촬영이 식도종양과 감별을 위해서 이용되기도한다. 기관내시경검사는 진단 및 치료방침을 위해서 시행하는데, 양성종양인 경우에는 비교적 원형의 경계가 분명하고 정상 점막으로 피복되어 있다. 본 증례에서도 흉부 CT 검사에서 원형의 저밀도특징을 보이며, 내시경검사상 양성 종양에 합당한 소견을 보였다. 술전 내시경검사하 조직검사는 실시하지 않았는데, Grillo 등<sup>5)</sup>은 종양이 기관내경을 거의 폐쇄하고 있을 때는 생검후 출혈등에 의해 기도의 폐쇄위험이 상존하고 있어 수술준비하에 내시경을 이용하여 기도확보나 냉동조직검사를 하는 것이 타당하다고 하였다.

치료에 있어 방사선학적 소견, 내시경소견이 치료지침에 매우 중요한 역할을 한다. 양성종양인 경우에는 종양크기가 매우 큰 경우에도 근치적 치료가 가능한데, 최근에는 술전에 양성종양이 확진된 경우나 수술중 냉동조직검사상 양성인 경우에 고식적인 기관형성술(환상절제 및 단단문합술)보다는 내시경을 이용한 절제, 레이저광응고, 냉동수술 등의 치료가 보편화되고 있다<sup>3~5,7)</sup>. 따라서 저자들의 증례에서도 기관내시경소견과 흉부 CT소견상 지방종이 의심되어 광범위한 절제보다는 전신마취를 준비한 상태에서 기관내시경을 이용하여 장관의 용종을 제거하는 방법과 유사하게 종양을 절제할 수 있었고, 잔존조직은 생검용 forcep을 이용하여 제거가 가능하였다.

따라서 저자들은 술전에 양성으로 확진된 기관종양에 대하여 국소마취하에 완전 종양절제가 가능하였고, 조직학적으로 지방종으로 확진된 기관지방종 1례를 문헌고찰과 함께 보고하는 바이다.

## 참 고 문 헌

1. Karlan MS, Livingston PA, Baker DC: Diagnosis of tracheal tumors. *Ann Otol Rhinol Laryngol.*1973; 82: 790-799
2. Houston HE, Payne WS, Harrison EG, Olsen AM: Primary cancers of the trachea. *Arch surg.*1969; 99: 132-140
3. Pearson FG, Cardoso P, Keshavjee S. Upper airway tumors. In: Pearson FG, Deslauriers J, Ginsberg RJ, Hiebert CA, McKneally MF, Urschel HC. *Thoracic Surgery.* Churchill Livingstone Inc.1995; 265 - 299
4. Perelman Mi, Koroleva NS. Primary tumors of the trachea. In: Grillo and Eschaspasse. *International trends in general thoracic surgery.* Vol 2 W. B. Saunders Co.1987; 91 - 106
5. Faber LP, Hemp JR, Warren WH. Benign and malignant tumors of the trachea. In: Shields TW. *General thoracic surgery.*4th ed. Williams & Wilkins.1994; 815-845

6. Weber AL, Grillo HC:Tracheal tumors. A radiological, clinical, and pathological evaluation of 84 cases. Radiol Clin North Am.1978;16(2):227-46
7. Grillo HC, Mathisen DJ:Primary tracheal tumors:treatment and results. Ann Thorac Surg.1990;49(1):69-77
8. Caldarola VT, Harrison EG, Clagett OT,Schmidt HW :Benign tumors and tumor-like conditions of the trachea and bronchi. Trans Am Bronchocosph Assoc 1964;44:46-69

=국문초록=

기관내 지방종은 문헌상 매우 희귀한 종양으로 알려져 있다. 본 환자는 37세의 건강한 남자로 간헐성의 호흡곤란의 증상으로 지난 6개월간 기관지천식의 진단하에 치료받아 오던중, 본원에서 흉부전산화 단층촬영과 기관지내시경검사상 흉부기관의 내강에 위치한 구형의 종양이 기관내강의 대부분을 막고 있음을 알고 기관지내시경검사하에 용종제거술루우프를 이용하여 전기소작과 더불어 종양을 완전히 제거하였다. 환자는 수술후 3일 째 퇴원하였으며, 수술후 1, 6개월에 시행한 기관지내시경상 재발없이 양호한 상태를 유지하고 있다.