

자가폐동맥판막을 이용한 대동맥심실성형술

-1례 보고-

김 옹 한 · 이 영 탁 · 이 섭 · 방 정 현 · 김 욱 성 · 심 재 천 · 정 철 현 · 나 찬 영 ·
정 윤 섭 · 한 재 진 · 정 도 현 · 정 일 상 · 박 중 원 · 박 영 관 · 홍 승 록

=Abstract=

Aortoventriculoplasty with The Pulmonary Autograft : The "Ross-Konno" Procedure -1 case report-

Woong-Han Kim, M.D., Young Tak Lee, M.D., Sub Lee, M.D., Jung Hyeun Bang, M.D.,
Wook Sung Kim, M.D., Jae Cheon Shim, M.D., Cheol Hyun Chung, M.D., Chan Young Na, M.D.,
Yoon Seop Jeong, M.D., Jae Jin Han, M.D., Do Hyun Chung, M.D., Ill Sang Chung, M.D.,
Jung Won Park, M.D., Young Kwan Park, M.D., Sung Nok Hong, M.D.

In small children with left ventricular outflow tract obstruction, a few methods of surgical treatment could be considered. The pulmonary autograft provides a promising options for aortic valve replacement as part of the aortoventriculoplasty procedure in children. We report a successfully treated congenital aortic stenoinufficiency with severe left ventricular dysfunction in an early infant with the aortoventriculoplasty using the pulmonary autograft (the Ross-Konno procedure).

(Korean J Thorac Cardiovasc Surg 1997; 30: 419-22)

Key words: 1. Ventricular outflow obstruction, left
2. Aortic valve, stenosis
3. Transplantation, autologous

증 례

환자는 6개월된 여아로 출생시 심잡음으로 인근 병원에서 주기적으로 방문하라는 얘기를 들었으며 최근에 상기도염 증세로 소아과의를 거쳐 본원에 내원하게 되었다. 환아는 5.5 Kg이며 과민성을 보였으며 이학적 소견상 중등도의 수축기 잡음(Grade II systolic ejection murmur)이 들렸으며 사지의 맥박은 약하였다. 단순흉부촬영상 심

장비대와 약간의 폐울혈소견을 보였다. 심전도에서는 심한 좌심실비대가 있었다. 초음파검사에서 좌심실확장이 심하면서 좌심실박출계수가 20%로 떨어져 있고 심한 대동맥협착증(60 mmHg of pressure gradient by echocardiography)과 Grade II의 대동맥폐쇄부전증, Grade II의 승모판폐쇄부전증이 있었다. 대동맥판막윤의 크기는 9mm 정도였고 단일판막(monocuspid valve)이 의심되었다. 폐동맥의 판막윤은 13mm 정도로 정상크기였고 삼첨판막(tri-

* 부천세종병원 흉부외과

* Department of Thoracic and Cardiovascular Surgery, Sejong General Hospital, Sejong Heart Institute, Puchon-shi, Kyonggi-do, Korea

논문접수일 : 96년 8월 1일 심사통과일 : 96년 10월 25일

책임저자 : 김옹한, (422-052) 경기도 부천시 소사구 소사본2동 91-121, Tel. (032) 3401-381, Fax. (032) 349-3005

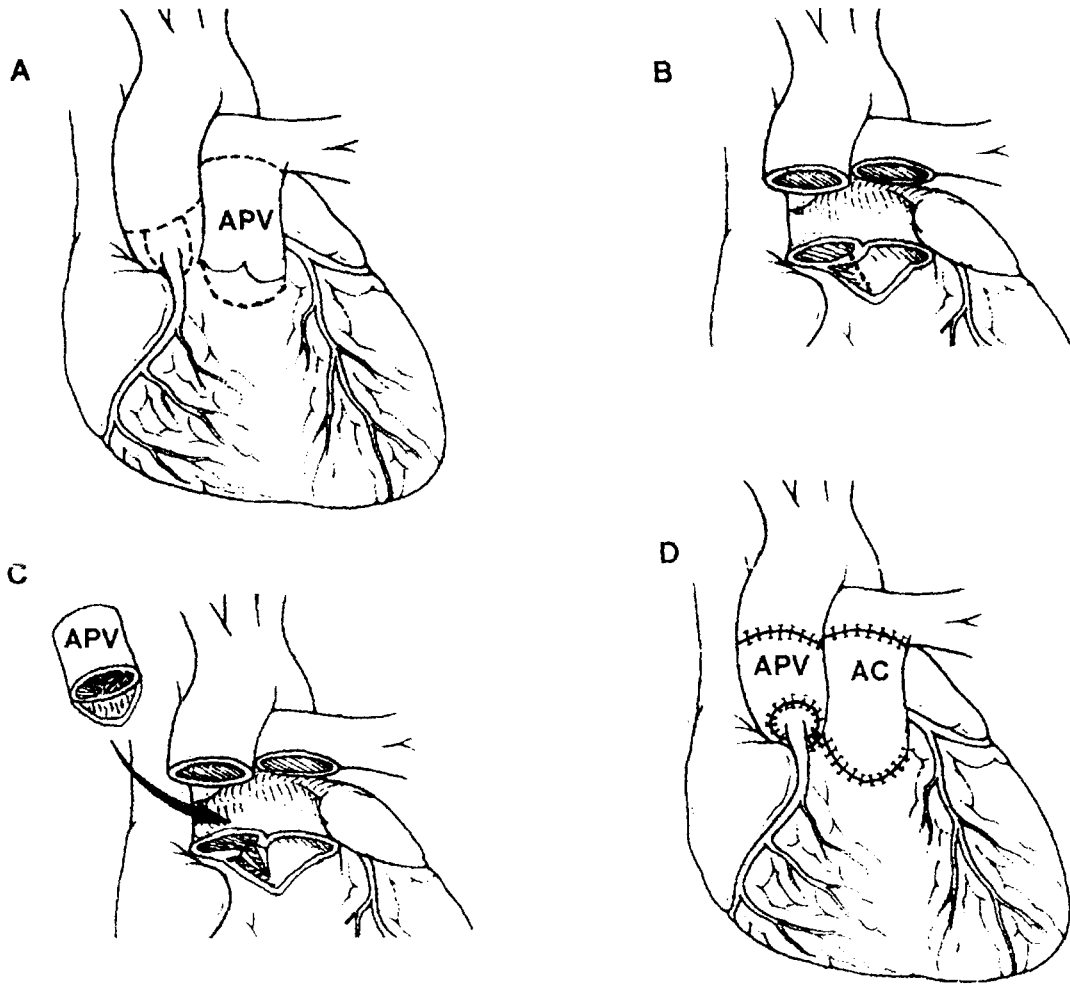


Fig. 1. Technique of Ross-Konno procedure. **A.** The dashed lines indicate the lines of incision along which the autograft pulmonary valve (APV) is harvested with a rim of right ventricular muscle, the ascending aorta is transected, and coronary buttons are developed. **B.** The dashed line indicates the site of the septal incision for ventriculoplasty. **C.** Pulmonary autograft is seated. **D.** Pulmonary autograft in place with reimplanted coronary artery buttons. allograft conduit (AC) sutured directly to the right ventricle without the use of additional patch material.

cuspid valve)이었으며 약간의 판막역류 (trivial leakage)만 이 있었다. 관상동맥은 정상기시를 보였으며 다른 기형은 없었다. 초음파검사를 통한 최종진단은 선천성 대동맥협착, 대동맥폐쇄부전 그리고 심한 좌심실기능부전이였다. 환자는 도파민과 도부타민을 투여받는 상태로 중환자실에서 전반적인 지지요법을 받은 후 수술을 시행하였다.

수술은 양대정맥 유출캐놀라삽관, 중등도의 저체온 그리고 혈심정지액을 포함한 일반적인 소아 개심술시 시행하는 방법으로 하였다. 심폐우회술을 시행하고, 먼저 폐동맥을 절단하여 폐동맥판막의 모양과 크기를 확인한 다음 상행대동맥을 교차차단후 관상동과 상행대동맥이 만나는 부위 (level of the sinotubular junction)에서 횡절개후

직접 혈심정지액을 주입하였다. 그 다음 우심실누두부의 앞쪽근육이 붙어있는 상태로 자가폐동맥판막을 박리하였다. 이때 좌전하행동맥의 제 1 중격분지 (first septal branch of the left anterior descending coronary artery)가 손상되지 않게 조심하였다. 좌우관상동맥의 개구부는 그 주위의 대동맥벽을 너럭하게 단추모양으로 대동맥벽에서 도려냈다. 나머지 대동맥근위부 조직은 대동맥판막을 따라서 판막윤까지 제거하였다. 심실중격은 Konno 술식의 방식처럼 우관상동맥의 좌측을 따라 약 5mm 정도 절개하였다. 이 환자에서는 판막상하부위의 협착이 없어서 판막윤의 확장만이 필요해서 심실중격절개가 많이 필요하지는 않았다. 자가폐동맥판막에 붙어있는 우심실누두부의 근육이 심실중

격의 Konno 절개부에 맞게 넣었다. 그리고 6/0 polydioxanone(PDS, Ethicon, Inc., Somerville, N.J.) 봉합사를 이용하여 뒤쪽 중간부위부터 자가이식판막과 대동맥판막운 부위, 앞쪽의 우심실누두부와 심실중격을 연속봉합하였다. 좌우관상동맥버튼은 자가이식판막의 적당한 위치에 구멍을 낸 후 7/0 Prolene(Ethicon, Inc., Somerville, N.J.)으로 연속봉합하였다. 자가이식판막의 원위부와 상행대동맥은 6/0 Prolene으로 연속봉합하였다. 우심실유출로는 크기가 작은 동종이식판막이 없었기 때문에 24 mm 폐동맥 동종이식판막도관에서 한개의 판막을 절제하고 16 mm 이침판막도관으로 만들어서 바로 우심실누두부 근육과 봉합해 주었다. 수술장에서 시행한 경식도초음파검사서 좌심실의 수축기능이 전체적으로 저하되어 있었으며 이식판막의 움직임은 좋았다. 에피네프린을 쓰면서 심폐기 이탈이 가능하였다. 심폐우회시간은 3시간 46분이었고 대동맥 교차차단시간은 2시간 6분이었다. 심근보호는 처음에 동맥캐놀라(arteriotomy cannular-2 mm tip, DLP, Inc.)를 이용하여 관상동맥입구를 통해 냉혈심정지액을 주입하여 심정지를 유도하였고 그후 우심방의 관상정맥동을 통해 동맥캐놀라(purse-string suture of arteriotomy cannular-3 mm tip, DLP, Inc.)를 넣어서 지속적 역행성 냉혈심정지액을 주입하였고 20분마다 전방성 주입을 추가하였다. 그리고 마지막에 온혈심정지액을 전방주입하였다.

술후 환아는 저심박출증을 보였고 좌심방압이 18~20 mmHg으로 높았다. 복강내 투석을 3일간 하였고 초음파검사 추적에서 좌심실수축력이 시간이 지날수록 조금씩 향상되는 것을 확인할 수 있었다. 수술후 6일째 인공호흡기 이탈이 가능하였고 13일째 중환자실에서 병실로 이송되었다. 수술후 20일째 시행한 초음파검사서 좌심실박출계수가 59%로 증가되었고 Grade I의 대동맥판막역류증만 있었고 대동맥판막 협착은 없었다. 그리고 대동맥판막의 움직임은 좋았다. 폐동맥판막의 협착이나 역류는 관찰되지 않았다. 환아는 수술후 21일째 퇴원하였으며 술후 5개월째 별 문제없이 외래추적중에 있다.

고 찰

신생아나 유아기에 있어서 좌심실유출로에 협착, 특히 판막운의 협착이나 판막하부의 협착이 동반된 경우 매우 치료에 어려움이 있다. 풍선확장술이나 수술을 통한 판막 절개술 등과 같은 통상적인 방법은 협착이 남거나 판막역류증을 초래할 수 있어 고식적인 방법밖에 되지 않으며 대부분은 궁극적으로 판막륜 확장술혹은 대동맥심실성형

술¹⁾이 요구된다. 가능한 어른 크기의 인공판막으로 치환하기 위해 환자가 클때까지 기다리는 것이 통상이었고 장기간 지속된 대동맥판막의 협착또는 역류로 인한 좌심실기능장애를 최소화하기 위한 수술시기 결정이 중요 관건이었다. 대동맥심실성형술의 경우 기계 인조판막은 항응고제의 장기적인 치료가 문제이며 조직 인조판막은 높은 비율의 변성과 석회화로 재치환이 문제이다. 또한 인조판막은 혈전색전증, 용혈, 항응고제에 따른 합병증을 초래할 수 있다. 소아에서는 성장에 따른 재치환을 피할 수 없고 큰 인조판막을 넣으려는 노력이 우관상동맥의 외부적 압박으로 치명적 결과를 초래할 수 있다.

이런 문제를 해결하기 위해 초기에 동종판막도관(allograft valved conduit)을 이용한 대동맥근위부치환술(extended aortic root replacement)이 있다. 그러나 항응고제 치료, 혈전색전증, 용혈의 합병증은 피할 수 있지만 이종판막의 빠른 변성이 심각한 단점이며 유아나 소아에서 특히 심한 것으로 알려져 있다.

소아에서나 젊은 연령층에 있어서 대동맥치환술이 필요한 경우 자가폐동맥판막은 가장 이상적인 대체물로 여겨진다. 자가폐동맥판막은 대동맥 위치에서 완벽한 디자인과 구조적 특징으로 동종판막의 모든 장점을 가지면서 소독이 필요없고 보관하는 방법에 따르는 문제점이 없고 항원성이 전혀없는, 그리고 몇몇 보고에서 소아가 자람에 따른 판막의 성장이 확인된, 모든 구성세포가 존재하고 퇴행성 변화나 석회화가 생기지않고 대동맥판막과 같은 노화과정을 갖는 살아있는 판막이다²⁻⁴⁾. 폐동맥판막은 대동맥 위치에서 대동맥압을 잘 지지할 뿐아니라 변성에 의한 역류가 보고된 경우는 없으며 생체역학적인 부하검사에서도 폐동맥판막조직이 대동맥판막조직보다도 더 인장력(tensile strength)이 강한 것으로 밝혀졌다⁵⁾.

수술방법에 있어서 몇가지 술식이 있으나 판막운에 형성장애가 있거나, 판막과 판막하부의 협착이 동반된 경우, 관상동(coronary sinus)의 뒤틀림이 있는 경우, 관상동맥이 서로 180° 반대쪽에 위치하는 경우 그리고 소아에서와 같이 대동맥판막운이 작은 경우(<20 mm) 주위 조직에 의해 제한을 받지 않게 대동맥기시부전체를 치환해 주는 방법(root replacement)이 선호된다⁴⁻⁷⁾. 판막운이 작은 경우, 이 방법이 기술적으로 쉽고 자가판막의 성장잠재력을 최대한 보존할 수 있다. 특히 정상적인 폐동맥판막은 정상적인 대동맥판막보다 약간 크기 때문에 이 방법에 의해 좌심실유출로의 협착을 보다 효과적으로 제거할 수 있다⁸⁾. Ross 수술이 초기에 좌전하행동맥의 제 1 중격분지의 손상으로 부정맥과 심근손상, 그로 인한 사망율이 있었으나

그에 대한 해부학적 지식의 축적⁴⁾으로 피할 수 있게 되었다.

두 개의 판막이 관여하기 때문에 우심실유출로에 사용되는 판막의 선택이 매우 중요하다고 하겠다. 보고된 바⁴⁾에 의하면 경뇌막이나 심낭으로 만든 판막은 만족스럽지 않았으며 동종판막만이 만족스러웠으며 그 중에서 폐동맥 동종판막이 대동맥동종판막보다 얇고 칼슘과 엘라스틴양이 적은 이론적인 장점이 있어서 일상적으로 사용된다.

이 술식의 한가지 단점으로는 유아기에 우심실유출로에 사용된 동종판막도관을 후에 치환하기 위한 재수술이 필요하다는 것이다. 그러나 우심실유출로도관의 치환수술은 낮은 유병율과 사망율로 할 수 있으며 조기에 좌심실유출로의 혈류역학을 정상화한다는 점이 이 단점보다 더 가치 있고 중요하다고 하겠다.

참 고 문 헌

1. Konno S, Imai J, Iida Y, et al. *A new method for prosthetic valve replacement in congenital aortic stenosis associated with hypoplasia of the aortic valve ring.* J Thorac Cardiovasc Surg

1975;70:909-17
2. Elkins RC, Santangelo K, Randolph JD, et al. *Pulmonary autograft replacement in children: The ideal solution?* Ann Surg 1992;3:363-71
3. Gerosa G, McKay R, Davies J, Ross DN. *Comparison of the aortic homograft and the pulmonary autograft for aortic valve or root replacement in children.* J Thorac Cardiovasc Surg 1991; 102:51-61
4. Ross DN, Jackson M, Davies J. *Pulmonary autograft aortic valve replacement: long term results.* J Card Surg 1991;6 (Suppl):529-33
5. Gorczynski A, Trenker M, Anisiurowicz L, et al. *Biomechanics of the pulmonary autograft valve in the aortic position.* Thorax 1982;37:535-9
6. Elkins RC, Santangelo K, Stelzer P, et al. *Pulmonary autograft replacement of the aortic valve: an evolution of technique.* J Card Surg 1992;7:108-16
7. Schoof PH, Cromme-Dijkhuis AH, Bogers AJ, et al. *Aortic root replacement with pulmonary autograft in children.* J Thorac Cardiovasc Surg 1994;107:367-73
8. Geens M, Gonzales-Lavin L, Dawborn C, et al. *The surgical anatomy of the pulmonary artery root in relation to the pulmonary valve autograft and surgery of the right ventricular outflow tract.* J Thorac Cardiovasc Surg 1971;62:262-7

=국문초록=

복합적인 좌심실유출로협착이 있는 환자에서는 여러종류의 대동맥심실성형술이 치료의 옵션이다. 소아에서 대동맥심실성형술시 폐동맥자가판막은 판막치환의 재료로써 매우 희망적이라고 하겠다. 세종병원 흉부외과는 선천성대동맥협착, 대동맥폐쇄부전, 그리고 심한 좌심실기능부전이 있는 6개월된 여아 1례에서 폐동맥자가판막을 이용한 대동맥심실성형술을 시행하여 좋은 결과를 얻었기에 보고하는 바이다.