

# 대동맥류의 수술적 치료에 관한 임상적 연구

류지윤\*·전홍주\*·조광현\*

=Abstract=

## Clinical Study of Surgical Treatment of Aortic Aneurysm

Ji Yoon Ryoo, M.D.\*, Hong Joo Jeon, M.D.\*, Kwang Hyun Cho, M.D.\*

We have experienced 25 cases of aortic aneurysm from October 1987 to January 1996. Patients ranged in age from 26yrs to 73yrs(mean age 52. 5yrs). There were 13 males and 12 females. Eighteen cases were thoracic aneurysm and seven were abdominal aneurysm. The cause of aneurysm were dissecting in 16cases aneurysms and non-dissecting in 9 cases. Risk factors of aortic aneurysm were hypertension, hypercholesterolemia, Marfan's syndrome.

In thoracic aneurysm patients, 12 cases of dissecting aneurysm underwent aneurysmectomy and replacement of vessel interposition graft with or without coronary artery implantation on the graft. 6 cases of non-dissecting aneurysm underwent operation with same policy as dissecting aneurysm. In 7 case of abdominal aneurysm,all patients underwent aneurysmectomy and graft interposition with straight or Y graft.

There were 5 postoperative death(mortality 20%). Several cases of complications were improved with proper managements. All survivors showed improvement in clinical symptom and sign and discharged without specific complications.

(Korean J Thorac Cardiovasc Surg 1997; 30:300-7)

**Key words:** Aortic Aneurysm

### 서 론

동맥류란 여러 가지 다양한 원인에 의해 동맥벽에 병변을 야기시켜 동맥이 늘어나면서 발생하는 질환으로 점차 확장과 병변이 진행되어서 종국에는 파열됨으로 심각한 상태를 야기시키는 질환으로 과거에는 높은 사망율을 보였으나 최근 진단 방법과 수술 수기의 발전으로 많은 생명을 구하고 있다. 동맥류의 최종적인 치료법은 동맥류가 발생한 대동맥을 절제해 내고 여기에 인공혈관을 대치시

는 것이다. 인제대학교 부속 부산백병원 흉부외과학교실에서는 1987년 10월부터 1996년 1월까지 수년간 흉부 및 복부 대동맥류를 수술로 치료하여 그 결과를 문헌 고찰과 함께 보고하고자 한다.

### 대상 및 방법

#### 1. 연령 성별 분포 및 발생 부위

부산백병원 흉부외과에서 대동맥류로 진단 받고 수

\* 인제대학교 의과대학 부산백병원 흉부외과학교실

\* Department of Thoracic & Cardiovascular Surgery, Pusan Paik Hospital, College of Medicine, Inje University

† 본 논문은 1995년 인제연구장학재단의 연구비 보조에 의한 것임.

논문심사일 : 96년 6월 14일 심사통과일 : 96년 7월 18일

책임저자 : 류지윤, (614-735) 부산광역시 진구 개금동 633-165, Tel(051) 890-6337 Fax(051) 896-6801

**Table 1.** Case Summary

Total Cases: 25
Age: 26~73(52.5)
M:F = 13:12
Site of Aneurysm
Ascending; 10
Ascending & transverse; 4
Descending; 4
Abdominal; 7

**Table 2.** Classification of Patients (According to Causes of Aneurysm)

Site	Cause	No. of Patients
Thoracic	Dissecting	12
	Non-dissecting	6
Abdominal	Dissecting	3
	Non-dissecting	4

술 받은 25명의 환자를 대상으로 하였다. 환자의 연령은 26세에서 73세까지로 평균 연령은 52.5세였다. 남자가 13명 여자가 12명이였다. 부위별로는 흉부 상행 대동맥 10례, 상행 및 궁부가 4례, 흉부 하행 대동맥이 4례였으며, 복부 대 동맥류가 7례였다(Table 1).

## 2. 대동맥류의 원인

원인별로는 흉부 대동맥류 18례중 박리성이 12례 비박리성이 6례였으며, 복부 대동맥류는 박리 성이 3례 비박리성이 4례였다(Table 2). 흉부 박리성 대동맥류는 Stanford분류에의해 A형이 9례 B형이 3례였다. A형중 상행 대동맥만 침범한 경우가 3례였으며 궁부를 함께 침범한 경우가 2례, 대동맥판막 역류를 동반했던 경우가 4례였다(Table 3).

흉부 비박리성 대동맥류는 상행 대동맥 및 대동맥판막 확장증이 4례로 가장 많았다(Table 4).

발병 요인으로는 고혈압(140/90mmHg)이 있던 경우가 11례로 44%를 차지하였고 고콜레스테롤증(250mg/dl)이 6례로 그 다음을 차지 하였다.

## 3. 임상 증상

내원시 주소 증상으로는 호흡곤란과 급성 흉통을 호소한 경우가 각각 7례로 가장 많았으며 복통을 호소한 경우가 5례 실신 4례의 순서였다(Table 5).

**Table 3.** Analysis of Thoracic Dissecting Aneurysm Cases

Type	No. of Cases	
Stanford A	AA only	3
	AA+Arch	2
	AA+AR	4
Stanford B	3	
Total	12	

AA: Ascending Aorta

AR: Combined Aortic Regurgitation

**Table 4.** Analysis of Thoracic Non-dissecting Aneurysm Cases

Site	No. of Cases
Annuloaortic Ectasia	4
AA+Arch	1
Descending Aorta	1
Total	6

AA: Ascending Aorta

**Table 5.** Clinical Sx & Signs

Sx & Signs	No. of Cases
Dyspnea	7
Sudden Chest Pain	7
Abdominal Pain	5
Syncope	4
Abdominal Palpable Mass	3
Palpitation & Arrhythmia	2
Hemiplegia	2
Chest Discomfortness	2

## 4. 술전 진단

흉부 대동맥류의 경우 술전에 주로 CT와 MRI(Fig 1, 2)를 함께 시행하였으며 만성 비박리성 대 동맥류는 심혈관 조영술이 도움이 되었고 임상 증상으로만 진단해야했던 경우도 있었다. 복부대 동맥류의 경우는 CT, MRI, 복부 초음파검사등 다양한 방법으로 진단이 가능하였다(Table 6).

## 5. 수술 및 수술 소견

흉부 대동맥류의 경우 전신마취하에 흉골 정중 절개와 동시에 좌대퇴골동맥을 박리하여서 Femorofemoral Bypass를 준비하였다. 총 18례중 10례는 Femorofemoral Bypass를 시행하면서 수술을 시행하였다. 상행 흉부대동맥

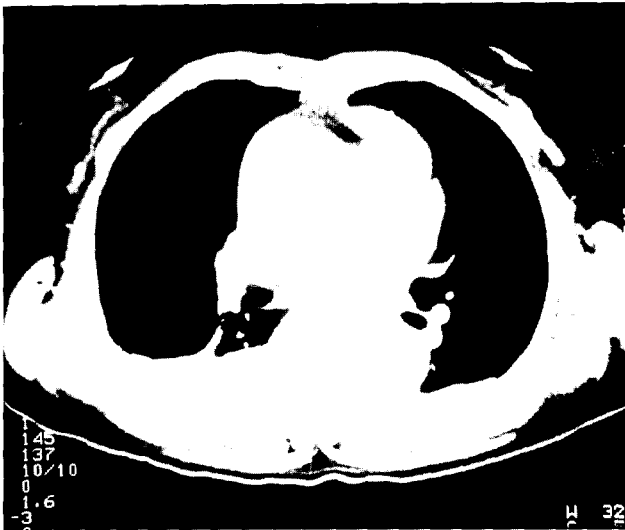

Fig. 1. Preoperative chest CT Scan of dissecting aneurysm shows dissection of ascending aorta and false lumen containing hematoma.

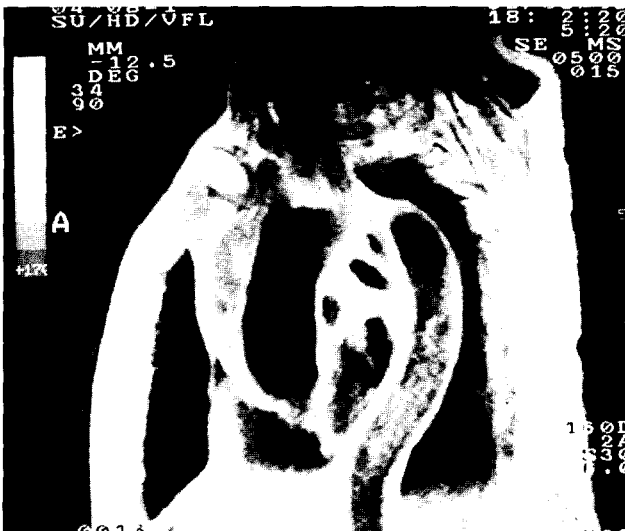

Fig. 2. Preoperative chest MRI shows dilatation of ascending aorta and false lumen containing hematoma

류의 경우 심장 및 대동맥을 노출하였을 때 상행대동맥의 동맥류를 형성하고 있었으며(Fig 3) 2례는 동맥류 파열과 혈심낭의 소견을 보이고 있었다.

체의 순환을 위한 준비 과정을 거쳐서 완전 체외 순환 도입후 대동맥을 차단한 후 동맥류를 종질개하였다. 헤리성 동맥류 12례에서 Stanford A형 9례중 5례는 동맥류를 절제후 인조 혈관을 사용하여 먼저 원위부를 Teflon Felt로 보강한 후 Prolene 3-0로 연속 봉합하였다. 증례에

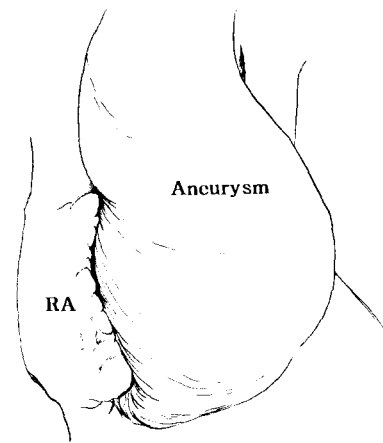
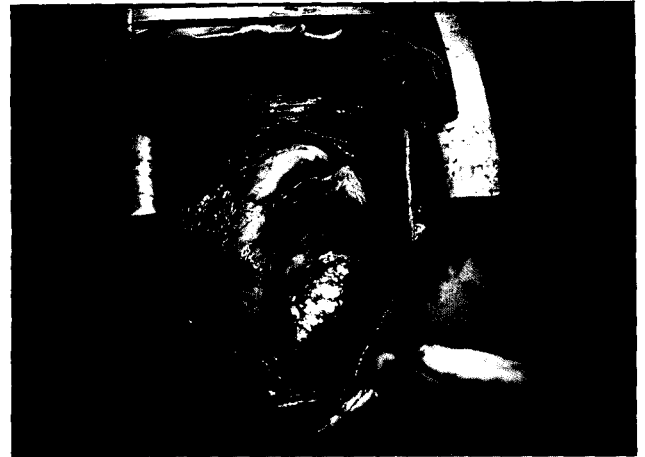

Fig. 3. Operative field shows marked dilatation of ascending aorta.

따라 봉합을 원활하게 시행하기 위해서 완전 순환 정지 (Total Circulatory Arrest)를 시도하였다. 원위부 봉합이 끝난 후 근위부를 같은 요령에 의해 봉합한 후 공기를 제거하고 다음에 심장을 재박동시켰다. 수술후 봉합부에서 출혈이 있었으나 차츰 줄어들어서 수술을 완료하였다(Fig 4). 대동맥 판막폐쇄부전증을 동반한 4례는 먼저 동맥류 절제후 대동맥 판막을 절제한 다음 각각의 관상동맥구를 적당한 크기로 잘라서 준비하였다. 판막에 Ethibond와 Prolene絲를 넣고 복합이식편의 판막 부위를 봉착시킨 후 좌우 관상동맥구는 10mm 인조혈관으로 서로 연결시켰다. 동맥류의 원위부를 Teflon Felt로 보강한 후 연속 봉합으로 문합을 하였다. 다음에 이식된 혈관과 좌우 관상동맥을 연결한 이식 혈관을 side to side로 봉합하여 수술을 마쳤다(Cabrol 술식)(Fig 5, 6). 이중 2례는 대동맥 궁부까지 동맥류가 파급되어 Cabrol술식과 인조혈관 대치술을 병행하

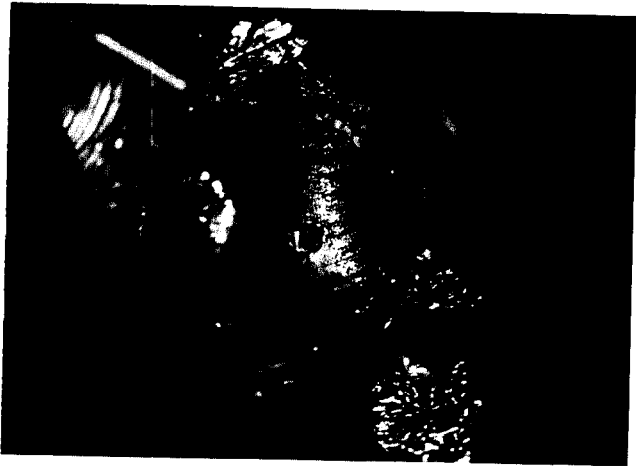

Fig. 4. Operative finding shows incision of the aneurysmal sac and implantation of artificial vessel graft.

었다. Stanford B형 3례는 전부 대동맥류를 절제하고 인조혈관 대치술을 시행하였다. 비박리성 흉부대동맥류 6례 중 4례의 Annuloaortic Ectasia 환자에서는 동맥류를 절제한 후 늘어난 대동맥 판막을 잘라 내었다. 첫 1례는 판막에 Ethibond와 Prolene 사(絲)를 넣고 미리 응고시켜 둔 복합이식편의 판막 부위를 봉착시켰다. 다음에 좌우 관상동맥구의 위치에 상응하는 부분의 인조 혈관에 직경 약 15mm의 구멍을 내고 좌우 관상동맥구를 4-0 Prolene사(絲)를 이용하여 직접 봉합하였다. 근위부 봉합이 끝난 후 원위부를 길이에 맞게 잘라 내고 정상적인 동맥에 문합하였다. 문합부위는 Teflon Felt로써 둘러 보강하였다 (Bentall 술식). 나머지 3례는 상기 기술한 Cabrol술식으로 수술하였고 나머지 2례는 동맥류 절제후 인조혈관 대치술만을 시행하였다.

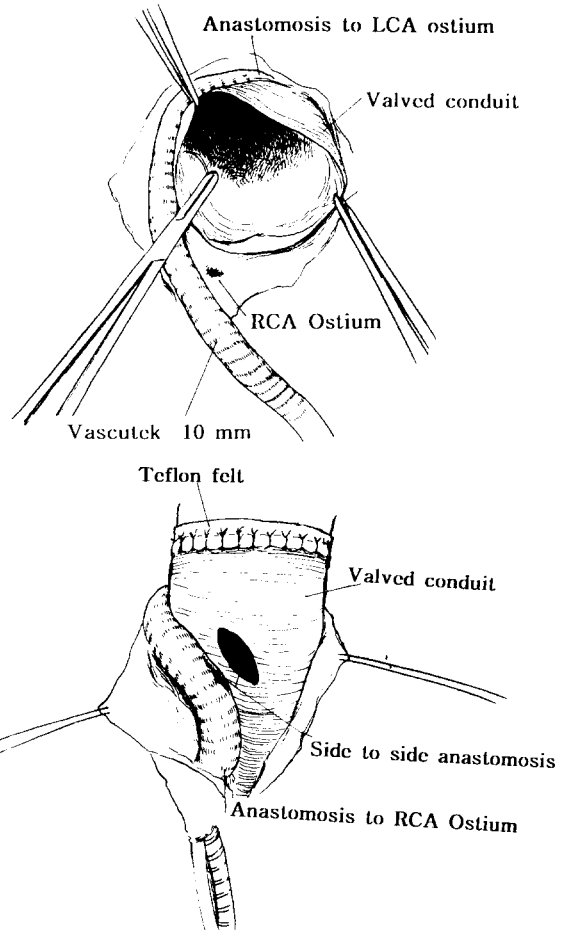

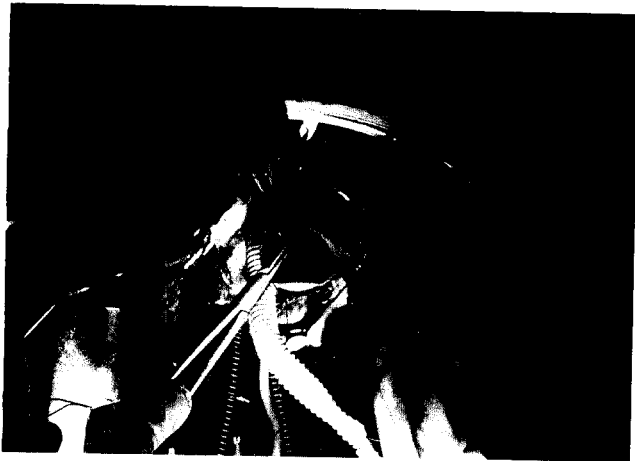


Fig. 5, 6. Operative findings show incision of the aneurysmal sac, implantation of the valved conduit and reimplantation of coronary arteries(Cabrol Operation)

**Table 6.** Method of Diagnosis

Thoracic Aneurysm	Abdominal Aneurysm
CT : 5	CT : 1
Angiography : 2	US : 2
CT + MRI : 8	CT + US : 2
Angiography + MRI : 2	CT + Angiography : 1
Clinical Sx & Sign : 1	CT + US + MRI : 1

CT : Computed Tomography    US : Ultrasonography  
MRI : Magnetic Resonance Imaging

**Table 7.** Methods of Operation

Thoracic Dissecting Cases		
Stanford A	Cabrol Op	2
	Graft interposition	5
	Cabrol Op+ graft interposition	2(2)
Stanford B	Graft interposition	3(1)
Thoracic Non-dissecting Cases		
	Bentall Op	1
	Cabrol Op	3
	Graft interposition	2
Abdominal Cases		
	Graft interposition	4(2)
	Inverted Y graft	3

Op : Operation    ( ) : Mortality cases

복부 대동맥류의 경우에는 동맥류를 절제하고 인조혈관 대치술을 시행하였는데 이중 3례는 양쪽 장골동맥까지 동맥류가 파급되어 역Y형의 인조혈관을 사용하였다(Table 7).

#### 6. 술후 경과 및 합병증

수술후 MRI, CT, 심혈관촬영술등으로 술후 상태를 관찰하였으며 총 25례중 16례는 수술후 경과가 양호하여 24시간이내에 기관내 삽관을 제거할 수 있었다. 술후 5례가 사망하였는데 흉부 대동맥류 환자 3례 복부 대동맥류 환자가 2례였다(Table 8). 술후 합병증으로는 창상 감염 6례,

**Table 9.** Postoperative Complications

Complication	No. of Cases
Wound Infection	6
Acute Renal Failure	4
Cerebral Hypoxia	3
Congestive heart Failure	1
paraplegia	1
Respiratory Failure	1
Stress Ulcer → GI Bleeding → Truncal Vagotomy	1
Postoperative Bleeding → Reoperation	1
Deep Vein Thrombosis	1

급성신부전 4례, 뇌저산소증 3례 등의 순서였으며 스트레 스성 궤양환자와 술후 출혈이 심한 환자는 다시 재수술로 합병증을 해결하였다(Table 9).

## 고 찰

대동맥류는 대동맥이 부분적으로 확장되어 있는 상태 인데 정상 대동맥벽의 전층을 다 포함하고 있다. 모든 동맥경화로 인한 동맥류(Arteriosclerotic Aneurysm)의 거의 1/4이 흉부 대동맥을 침범하고 있다<sup>1)</sup>. 이 경우에 동맥류를 일으키는 변성과정(Degenerative Process)은 동맥벽의 약화, 혈관 중막(Media)의 변성, 증가된 국소확장등이고 기타 매독(Syphilis), 세균 감염(Bacterial Infection), 선천성 기형, 외상, 그리고 보통 Marfan증후군과 동반되는 대동맥관류 및 대동맥 확장(Annuloaortic Ectasia) 등이 있다. 흉부 대동맥류의 자연경과는 다른 동맥류와 마찬가지로 증상,증후 그리고 예후가 동맥류의 크기와 관련되어 있다. 6cm이상되는 흉부 대동맥류는 보다 작은 것보다 터지기 쉽다. Joyce등에 의하면 증상이 있는 동맥류를 가진 환자에 있어서 5년 생존율은 27%인 반면 증상이 없는 환자의 경우는 5년 생존율이 58%였다<sup>1)</sup>. 사망원인의 1/3은 동

**Table 8.** Postoperative Mortality Cases

Cases	Ses/Age	Operation name	Complication	Cause of Death
Cases I	F/65	Carbrol + Graft interposition	CHF	CHF
Cases II	F/54	Graft interposition	Pneumonia	Sepsis
Cases III	M/46	Graft Interposition	ARF	ARF
Cases IV	F/48	Graft Interposition	ARF	ARF
Cases V	F/37	Cabrol + Graft interposition	Cerebral Hypoxia	Brain Death

CHF : Congestive Heart Failure    ARF : Acute Renal Failure

맥류파열에 기인하고 반이상은 전신적인 동맥 경화 때문이다. 파열은 사망의 가장 큰 원인이고, 동맥류의 외과적 절제술에 의한 사망율은 치료하지 않는 환자의 만기사망율의 위험보다 훨씬 적다<sup>2)</sup>. 원인別に 의한 동맥류의 병태생리를 살펴보면 동맥경화에 의한 동맥류는 가장 흔한 흉부 동맥류이며 대동맥벽에 변성작용을 일으킨다. 외과적 치료가 필요한 동맥류의 거의 반이 이진단과 관련있다. 이러한 동맥류는 보통 방추상(Fusiform)이지만 낭상(Saccular)일 수도 있다. Annuloaortic Ectasia는 보통 낭포성 중층괴사(Cystic Medial Necrosis)와 관련되어 있다<sup>3)</sup>. 이러한 변화는 Elastic Lamina의 괴사 및 근육세포의 소실과 점액성 물질(Mucoid Material)로 채워진 낭성 공간을 보인다. 결과로 생기는 동맥류는 방추형이다. Marfan증후군은 보통 심한 대동맥판 폐쇄부전증을 동반한다. 중막(Media)이 변성됨에 따라 대동맥이 넓어지고, 대동맥판륜이 확장된다. 대동맥의 타리가 이런 환자들의 가장 흔한 사망원인이다<sup>4)</sup>. 외상성 동맥류는 급격한 감속에 의한 외상으로 발생한다. 이러한 경우에는 거의 외과적 치료가 될 때까지 생존하지 못한다. 감염에 의한 동맥류는 Mycotic Aneurysm이라고 하여 Osler에 의해 최초로 사용되었는데 패혈증에 의해 대동맥벽에 생긴 국소확장이라고 정의되고 있다. 여러 세균감염에 의해 발생하며 대동맥벽의 국소적 낭상(Saccular)병변으로 나타난다<sup>5, 6)</sup>. 박리성 대동맥류는 내막(Intima)의 파열에 의해 대동맥의 진성강(True Lumen)으로부터 혈류가 빠져나와 중막(Media)의 내층과 외층을 급속히 해리시키는 예후가 불량한 질환이다. 이 혈액 기둥(Column of Blood)은 동맥압의 힘에 의해 움직이고, 대동맥을 따라 내막을 외막(Adventitia)으로 부터 벗겨낸다. 박리성 대동맥류의 원인으로는 Marfan 증후군이나 다른 유전성 결체조직질환에서 볼 수 있는 낭포성 중층괴사(Cystic Medial Necrosis)라는 말을 낳은 낭포성 변화와 관련된 대동맥 중막의 변성이 한때 가장 일반적인 원인이라고 믿어졌으나 이런 전형적인 변화는 단지 박리증이 있는 몇몇의 환자에서만 발견된다<sup>7, 8)</sup>. 따라서 아마도 모든 환자들은 본래부터 대동맥벽에 어떤 해부학적 약점을 가지고 있을 것으로 사료된다. 몇몇의 선행조건이 대동맥박리증과 관련은 보통 주변에 있는 장기에 대한 국부압박이나 주변조직의 폐쇄에 기인한다. 동맥류가 상당한 크기로 커질때까지 증상이 없으며 단지 흉부사진에 의해서 발견되기도한다. 대동맥판륜 및 대동맥확장(Annuloaortic Ectasia)이나 대동맥판 부전증이 없어도 커진 상행대동맥류는 상대 정맥을 막아 상대정맥증후군을 초래하거나 흉골 후방에서 압박에 의한 괴사나 늑골침식을 일으키기도 한다. 대동맥박리증

은 여자보다는 남자에 호발하며 50~60대에서 가장 빈발한다<sup>12)</sup>. 가장 흔한 증상은 갑자기 생기는 심한 흉통인데 이것은 박리의 시작과 가성강이 형성됨을 나타내는 것으로 보통 찢어지는 감각이라고 묘사된다<sup>10)</sup>. 좌우측 관상동맥에 해리증이 생기면 급사할 수도 있다. 진단은 흉부 X-선 사진상 상부에서 넓어진 중격종의 소견을 보인다. 방사선진단의 표준은 흉부 대동맥 조영술이며 동맥류의 크기, 위치, 파열부위, 대동맥판륜 및 대동맥판막 상태 등을 알 수 있다. 현재는 컴퓨터단층촬영(CT scan)이나 자기공명영상법(MRI)등의 검사로 90%이상 정확한 진단이 가능하다<sup>14)</sup>. 치료는 초기에 수술하는 것이 가장 중요하다. 체외순환하에 동맥류를 절제하고 인조혈관을 이식해 주는데 동맥류가 관상동맥 위에 있는 대동맥의 용기부분까지 국한되어 있으면 동맥류 단순절제 및 인조혈관 이식수술로 충분하다. 대동맥판막 폐쇄부전이 있거나 판막륜이 확장된 Annuloaortic Ectasia의 경우는 판막 이식편 합성도관(Composite Valve Graft Conduit)을 이용한 수술을 시행한다<sup>15)</sup>. 흉부 하행대동맥류는 좌쇄골하동맥 원위부에서 발생하며 동맥류의 크기가 6cm이상이거나 동맥류의 확장을 의미하는 흉통이나 배부통이 있으면 수술의 적응이 된다. 외상성 동맥류가 흔히 발견되며 동맥변성에 의한 만성 박리성 동맥류도 발생한다. 폐신장질환을 포함한 다장기질환을 동반하는 경우가 많아서 수술전에 상기 질환에 대한 적절한 치료가 필요하다. 수술시 가장 문제가 되는 것은 하행대동맥을 혈관경자로 잡은 경우 하반신의 혈액공급이며 이수술의 가장 위험한 합병증은 척수허혈에 의한 하반신 마비이다. 합병증 예방을 위해 Femorofemoral Bypass를 시행한다. Crawford 등은 우회단락술(Bypass Shunt)를 사용하지않고 적절한 약물조절에 의한 단순 혈관폐쇄방법이 만족할만하다고 제안하였으나 시간적 제한(30분 이내)으로 현재 대부분의 외과의들은 어떤 형태의 동맥우회술방법을 선호하고 있다<sup>16)</sup>. 본병원 증례에서도 우회술을 시행하지않은 1례에서 하반신 마비의 합병증이 발생하였다. 따라서 합병증 예방을 위한 보다 적극적인 조치가 필요하다고 생각된다.

복부 대동맥류는 방추상(Fusiform)형태가 대부분을 차지하나 낭상(Sacciform)병변도 발생할 수 있다<sup>17)</sup>. 90% 이상이 동맥경화증에 의한 것이며 남자가 여자보다 발생빈도가 높다. 1952년 Dubost와 동료들<sup>18)</sup>에 의해 복부 대동맥류 수술이 성공한 이후로 수술수기의 발전으로 그 사망율은 급격한 감소를 나타내고 있다. 진단은 이학적 검사에 의해서도 가능한데 복부 촉진시 박동성 종괴가 촉진될 경우 의심할 수 있다. 여러가지 비침습적인 진단방법이 사용

되어지는데 단순 측면 복부 X-선 사진에서 특히 대동맥벽에 석회화 소견이 보이는 경우 쉽게 진단되어지며 복부 초음파검사가 매우 유용하게 사용되며 특히 비만한 환자의 경우 컴퓨터단층촬영이 도움이 된다. 동맥조영술이 많은 경우에 있어서 정확한 정보를 얻기위해 요구되어지기도 한다.<sup>19)</sup> 수술은 정중 개복술을 시행한후 후복막벽에 접근하여 대동맥류를 노출시킨 뒤 신동맥하부 동맥류 기시부와 양측 장골동맥을 각각 혈관경자로 잡은후 동맥류를 종질개하여 혈종을 제거한후 요동맥을 폐쇄한후 인조혈관을 사용하여 동맥대치술을 시행한후 남은 동맥류의 조직으로 인조혈관을 덮어준다. 사용되어진 혈관을 동맥류의 크기와 침범 부위에 따라 일자형 또는 역Y형을 사용하였다.

외복막접근법(Extraperitoneal Approach)을 선호하는 경우도 있는데 이 경우 복강내 장기조작을 피하고 술후 장마비를 피할 수 있는 장점이 있다<sup>20)</sup>. 본 병원의 7례중 2례에서 상기 방법이 사용되어졌다.

## 결 론

인제대학교 부산백병원 흉부외과학 교실에서는 흉부 및 복부 대동맥에 발생한 대동맥류 25례를 경험하고 수술로 치료하였으며 이들의 임상결과를 관찰하여 다음과 같이 요약할수있었다.

1. 환자는 총 25명(남자 13 여자 12)이었고 평균연령은 52.5세였다.
2. 동맥류의 발생부위는 흉부 상행 대동맥 10례, 상행 및 궁부 4례, 흉부 하행 대동맥 4례, 복부 대동맥 7례였다.
3. 원인별로는 박리성 대동맥류가 16례 비박리성 대동맥류가 9례였으며 이중에는 동맥경화성 변화가 7례 Marfan 증후군이 2례였다.
4. 흉부 박리성 대동맥류 12례중 Stanford A형이 9례 B형이 3례였다. A형의 수술은 Cabrol 술식이 2례, Graft interposition이 5례, 2가지를 동시에 시행한 경우가 2례였으며, 이중 2례가 사망하였다. B형 3례는 모두 Graft interposition을 시행하였으며 이중 1례가 사망하였다.
5. 비박리성 흉부 대동맥류의 경우 Bentall술식이 1례 Cabrol술식이 3례 Graf tinterposition 이 2례였다.
6. 복부 대동맥류 7례에 대해서는 Graft interposition을 시행하였으며 4례에서는 일자형 3례에서는 역Y형 인조혈관을 사용하였다. 이들중 2례가 사망하였다.
7. 수술후 합병증은 창상감염이 6례로 가장 많았고 급성 신부전이 4례 뇌저산소증이 3례 기타 울혈성심부전, 하지마비, 위궤양, 출혈등이었고 술후 사망은 5례로 수술

사망율은 20%이다.

## 참 고 문 헌

1. Joyce JW, Fairbairn JF, Kincaid OW, et al. *Aneurysms of the thoracic aorta- A clinical study with special reference to prognosis.* Circulation 1961;29:176-85
2. Pressler V, Mcnamara JJ. *Aneurysm of the thoracic aorta. Review of 260 cases.* J Thorac Cardiovasc Surg 1985;89:50-4
3. Lemon DK, and White CW. *Annuloaortic ectasia: Angiographic, hemodynamic, and clinical comparision with aortic valve insufficiency.* Am J Cardiol 1978;41:482-9
4. Emmanuel R, Ng RAL, Marcomichelakis J, et al. *Formes frustes of Marfan's syndrome presenting with severe aortic regurgitation: Clinicogenetic study of 18 families.* Br Heart J 1977;39:190-98
5. Bakker-de Wekker P, Alfuri O, Vermeulen F, et al. *Surgical treatment of infected pseudoaneurysm.* J Thorac Cardiovasc Surg 1984;88:447-51
6. Jarrett F, Darling RC, Mundth ED, et al. *Experience with infected aneurysms of the abdominal aorta.* Arch Surg 1975;110:1281-8
7. Larson EW, and Edwards WD. *Risk factors for aortic dissection: A necropsy study of 161 cases.* Am J Cardiol 1984;53:849-57
8. 정철하, 박현, 구분일 등. 해리성 대동맥류 58례에대한 임상적 고찰. 대흉외지 1994;27:31-5
9. Pumphrey CW, Fay T, and Weir I. *Aortic dissection during pregnancy.* Br Heart J 1986;55:106-13
10. Murphy DA, Craver JM, Jones EL, et al. *Recognition and management of ascending aortic dissection complicating cardiac surgical operations.* J Thorac Cardiovasc Surg 1983;85:247-54
11. Wilson SK, and Hutchins GM. *Aortic dissecting aneurysms: Causative factors in 204 subjects.* Arch Pathol Lab Med 1982;206:175-86
12. Doroghazi RM, Slater EE, Desanctis RW, et al. *Long-term survival of patients with treated aortic dissection.* J Am Coll Cardiol 1984;3:1026-35
13. Slater EE, and Desanctis RW. *The clinical recognition of dissecting aortic aneurysm.* Am J Med 1976;60:625-33
14. Godwin JD, Herfkens RH, Skioldebrand CG, et al. *Evaluation of dissections and aneurysms of the thoracic aorta by conventional and dynamic CT scanning.* Radiology 1980;136:125-36
15. 조광현, 박철호, 류지윤. Annuloaortic Ectasia의 수술치험. 대흉외지 1988;21:340-6
16. 임수빈, 안혁, 노준량. 좌심방-대퇴동맥 우회술을 이용한 흉부 및 대동맥류 수술에관한 임상적 고찰. 대흉외지 1994;27:318-23
17. Ackerman L, Rossai J. *Surgical Pathology.* 5th ed. St louis, CV Mosby Company, 1974
18. Dubost C, Allary M, and Oeconomos N. *Resection of an aneurysm of the abdominal aorta : reestablishment of continuity by preserved human arterial graft, with result after 5 months.* Arch Surg 1952; 64:405-10

19. Wheeler WF, Beachley MC, Ranniger K. *Angiography and ultrasonography: A comparative study of abdominal aortic aneurysms.* Am J Roentgenol Radium Ther Nucl Med 1976;126:95-104
20. Shumacker HB Jr. *Extraperitoneal approach for vascular operations: retrospective review.* South Med J 1982;75: 1499-505

**=국문초록=**

인제대학교 부속 부산백병원 흉부외과학교실에서는 지난 87년 10월부터 96년 1월까지 총 25례의 흉부 및 복부 대동맥류를 수술로 치험하였다. 환자의 연령은 최소 26세에서 최고 73세(평균연령 52.5세)였으며 남자가 13명 여자가 12명이었다. 발생 부위에 따라 흉부 대동맥류가 18례 복부 대동맥류가 7례였다. 원인에 따른 분류에서 16례가 박리성이었으며 9례가 비박리성 대동맥류였다.

동맥류의 위험 인자로는 고혈압이 가장 많았으며 기타 고지질증, Marfan증후군등이었다. 흉부 대동맥류는 침범 부위에 따라 동맥류 절제술과 인조혈관 대치술 및 관상동맥 이식술 등을 증례에 따라 적절히 시행하였다. 복부 대동맥류는 동맥류 절제후 침범 부위에 따라 일자 또는 역Y형 인조혈관을 대치시켰다.

총 5례의 수술 후 사망이 있어서 수술 사망률은 20%였으며 생존 환자는 특별한 합병증 없이 퇴원하였다.