

# 복잡 심장기형 환자에서 우심실 유출로 재건술시 이첨판화 냉동보전 동종이식편의 적용에 관한 연구

오삼세\* · 지현근\* · 김용진\* · 이정렬\* · 노준량\* · 서경필\*

=Abstract=

## Application of Bicuspidalized Cryopreserved Allograft Valves for the RVOT Reconstruction in Complex Cardiac Anomalies

Sam Sae Oh, M.D.\*, Hyun Keun Chee, M.D.\*, Yong Jin Kim, M.D.\*,  
Jeong Ryul Lee, M.D.\*, Joon Ryang Rho, M.D.\*, Kyung Phill Suh, M.D.\*

In recent years, the use of allograft conduits in repair of congenital cardiac disease is widely accepted. However, the supply of homograft is currently limiting their increased clinical application, especially small cryopreserved homografts for use in neonates and infants. We used a technique to surgically reduce the size of the more readily available large-diameter allografts, making them suitable for right ventricular outflow tract reconstruction in small infants and children. From December 1994 to March 1996, a total of 11 patients ranging in age from 10 months to 6 years (mean age, 27.3 months) and ranging in weight from 5.6 to 18.5 kg (mean 11.5 kg) underwent reconstruction of the right ventricular outflow tract using this surgical technique (pulmonary atresia with ventricular septal defect, 9 cases; tetralogy of Fallot, 2 cases). The diameter after downsizing ranged from 14 to 19 mm with a mean of 16.8 mm. There was one operative death due to rupture of the infected homograft. Evaluation of these patients between 2 and 15 months (mean 6.9 months) after homograft implantation reveals excellent clinical and echocardiographic results. There were no significant homograft insufficiency and RVOT obstructions. Although a longer follow-up is certainly required to evaluate the long term fate of the surgically modified bicuspid homografts, we believe that this technique may represent a valuable therapeutic alternative, at least in the short term, to the use of synthetic grafts when an appropriately sized homograft is not available.

(Korean J Thorac Cardiovasc Surg 1997; 30: 270-74)

**Key words:** 1. Heart valve, transplantation  
2. Cryopreservation  
3. Surgery method

\* 서울대학교병원 흉부외과, 서울대학교 의과대학 흉부외과학교실, 서울대학교 심장연구소

\* Department of Thoracic and Cardiovascular Surgery Seoul National University Hospital,  
Seoul National University College of Medicine, Seoul National University Heart Institute

\*\* 이 연구는 1996년도 서울대학교병원 지정진료연구비 지원에 의한 결과임.

논문접수일 : 96년 6월 29일 심사통과일 : 96년 11월 7일

책임저자 : 오삼세, (110-460) 서울시 종로구 연건동 28, Tel. (02)760-2348, Fax. (02)764-3664

## 서 론

동종이식편을 이용한 우심실유출로 재건술은 1966년 Ross와 Somerville<sup>1)</sup>에 의해 폐동맥판폐쇄증 환자에서 처음으로 시행된 이래 멸균처리 및 보존방법 등에 있어서 지속적인 개선이 이루어지고 또한 수술시기, 술후 출혈, 혈류역학적인 측면, 퇴행성변화 등에 있어서 여타의 판막도관에 비해 비교우위에 서게 됨에 따라, 현재에 이르러 더 다양하고 복잡한 선천성 심기형 환자에게서 더욱 폭넓게 사용되어지게 되었다<sup>2,3)</sup>.

그러나 임상적용 사례가 늘어나면서 적절한 크기의 동종이식편을 확보하는 일이 점점 더 어려워지게 되었고, 특히 어린 영유아의 경우에는 작은 크기의 동종이식편을 구하기가 상대적으로 더 어려워 사용이 매우 제한되어 왔다. 그러나 최근 들어 한 판엽을 제거하여 두개의 판엽으로 된 판막도관을 제작하는 방법이 소개되어지면서<sup>4-8)</sup> 직경이 큰 동종이식편이라 하더라도 그 직경을 약 33% 가량 줄일 수 있어 어린 영유아에서도 부족한 동종이식편 이용의 폭을 넓힐 수 있는 계기가 되었다. 이에 저자 등은 본 흉부외과에서 시행했던 이판엽 판막도관을 이용한 우심실유출로 재건술 11례를 토대로 그 제작방법을 기술하고 단기 임상성적을 보고하는 바이다.

## 대상 및 방법

### 대상환자

서울대학교병원에서는 1994년 12월부터 1996년 3월까지 11명의 복잡 심장기형 환자에서 동종이식편의 한 판엽을 제거함으로써 직경을 감소시킨 이첨판화된 판막도관을 이용하여 우심실유출로 재건술을 시행하였다(Table 1). 남자 5명, 여자 6명이었으며 연령은 10개월부터 6세까지로 평균 2년 3개월이었다. 체중은 5.6kg에서 18.5kg까지 분포하여 평균 11.5kg였다. 술전 진단은 심실중격결손을 동반한 폐동맥판폐쇄가 9례로 가장 많았으며, 이들 중 3례에서는 주요 대동맥-폐동맥 부행혈로가 동반되어 있었고, 1례는 교정 대혈관전위증이 동반되어 있었다. 9명 중 술전 단락수술(modified B-T shunt)을 시행받은 환자는 모두 6명이었다. 11명의 환자 중 나머지 2명은 심한 팔로사지 환자였는데 이 중 1례는 폐동맥판막의 형성부전이 동반된 "Absent pulmonary valve syndrome" 환자로 완전교정수술후 폐동맥 협착과 폐동맥 폐쇄부전이 심해져서 재수술을 시행받게 되었다.

### 동종이식편의 획득 및 보관, 해동 및 이식준비

동종이식편은 뇌사자 및 심장이식 수술시의 피이식자, 기타 장기이식 공여자에게서 적출되어 초저온 상태에서 냉동보존된 것으로 이에 대한 자세한 지침은 이미 보고되어진 바 있다<sup>9)</sup>.

### 직경을 줄이는 이판엽 판막도관의 제작

수술장으로 운반되어 해동 및 이식준비가 끝난 동종이식편을 원위부에서 적당한 길이가 되게 자른 다음 직경을 줄이기 위해 세 판막엽 중에서 적절한 판막엽을 골라 교련극(commisural post) 부위가 손상되지 않도록 주의하면서 종으로 절개하여 판막엽 하나를 제거한다(Fig. 1). 그런 다음 절제된 판막엽의 양 교련극 부위를 포함한 동종이식편의 가장자리를 근접시키고 6-0 Prolene을 이용하여 단순봉합해 줌으로서(Fig. 2) 이판엽 판막도관을 만들 수가 있다. 또한 완성된 판막도관은(Fig. 3) 최종적으로 생리식염수를 이용하여 판막의 폐쇄부전 여부를 확인하였다.

11례의 이판엽 판막도관을 만드는데 사용되었던 동종이식판막은 폐동맥 판막이 8례, 대동맥 판막이 3례로 가급적 폐동맥 동종이식편을 사용하려고 하였다. 이판엽화(bicuspidalization)하기 전후의 평균 직경은 25.6mm와 16.9mm로 직경이 평균 34.8% 가량 줄어든 것을 알 수 있다.

### 수 술

수술은 모두 체외순환과 중정도의 저체온하에서 시행하였으며 1례를 제외한 나머지 10례에서 대동맥을 차단하였다. 평균 체외순환 시간은 164분이었고 평균 대동맥 차단 시간은 60분이었다.

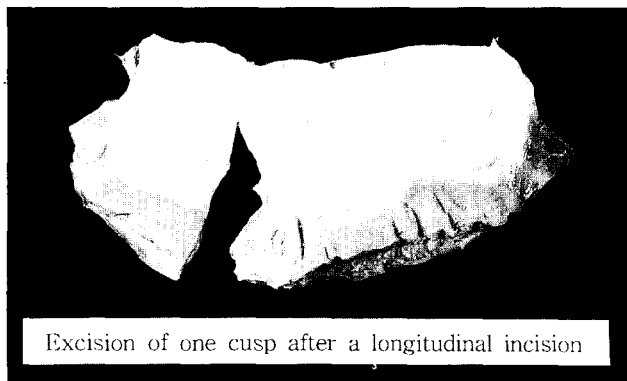
우심실유출로를 재건하기 전에 동반된 심실중격결손은 Dacron 포편으로 막아주었으나 폐혈관저항이 너무 높았던 2례에서는 결손부위를 막지 않았다. 한편 주요 대동맥-폐동맥 부행혈로가 동반되었던 3례의 폐동맥판폐쇄의 경우에는 체외순환 전에 주요부행혈로를 결찰하고 인공심폐기 하에서 단일초점화술식(unifocalization)을 먼저 시행하였다. 또한 좌, 우폐동맥의 협착이나 저형성이 있었던 4례에서는 자가심낭포편(GA-fixed autologous pericardial patch)을 이용하여 혈관성형술을 먼저 시행하였다.

동종이식편으로 우심실유출로를 재건하는 방법은 이미 보고되어진 바 있다. 모두 11명의 환자 중 10례는 우심실과 폐동맥 사이, 1례는 교정 대혈관전위증으로 인해 좌심실(morphologic LV)과 폐동맥사이에 이첨판화 판막도관을 삽입하였다. 이식편과 폐동맥사이의 원위부 문합은 6례

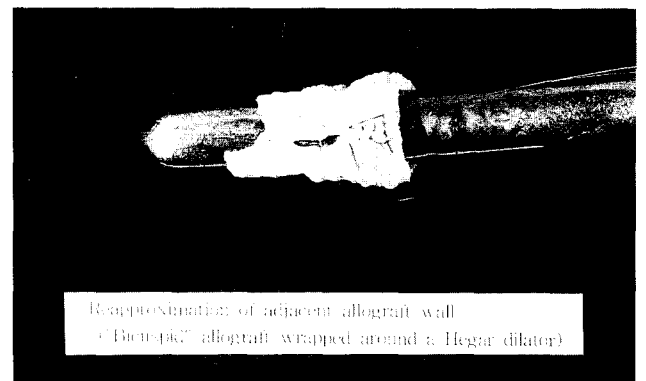
**Table 1.** Patient profiles and clinical results

No	Age (Mo)	Sex	Bwt (kg)	Diagnosis	Homograft		Operation	Echocardiogram Color-Flow (PI)	comment
					valve	size (mm)			
1	21	M	11.0	PA, VSD a	aortic	28→18	valved conduit	none	
2	24	F	10.6	PA, VSD a	pulmonic	22→15	Rastelli op.	mild	
3	22	M	10.1	PA, VSD b	pulmonic	25→17	Rastelli op.	mild	
4	10	F	5.6	PA, VSD a	pulmonic	20→14	Rastelli op.		expired
5	17	F	11.6	PA, VSD	aortic	28→17	Rastelli op.	none	
6	18	M	9.6	PA, VSD	aortic	24→16	Rastelli op.	mild	
7	21	F	12.3	PA, VSD	pulmonic	22→15	Rastelli op.	trivial	
8	16	F	15.5	PA, VSD	pulmonic	28→18	Rastelli op.	none	
9	47	F	15.5	TOF	pulmonic	27→19	valved conduit	mild	
10	12	M	8.3	PA, VSD	pulmonic	27→18	Rastelli op.	trivial	
11	74	M	18.5	TOF, APVS	pulmonic	30→19	valved conduit	mild	

- a) TOF=Tetralogy of Fallot; APVS=absent pulmonic valve syndrome; PA, VSD=pulmonary atresia with ventricular septal defect (a:major aortopulmonary collateral arteries, b:corrected Transposition of great arteries)  
 b) valved conduit: Right ventricle to pulmonary artery homograft interposition  
 c) Homograft size: downsizing before (mm)→after (mm)  
 d) PI=pulmonic insufficiency



**Fig. 1.** Opened view of aortic homograft. one cusp of the aortic valve was excised, together with a longitudinal strip of the aortic wall.



**Fig. 2.** Construction of bicuspid valved conduit. A bicuspid valved conduit was created by suturing the homograft longitudinally with 5-0 polypropylene suture.

에서 직접 문합이 가능하였고 나머지 5례에서는 문합부의 찌그러짐을 막고 또한 협착가능성을 최대한 줄이기 위해 자가심낭포편으로 문합부위를 보완해 주었다.

심실절개부위의 심근조직은 유출로 협착을 막기 위해 가급적 충분히 절제하고 심실과 이식편의 근위부 문합은 후벽에서 봉합을 시행해서 전벽부위로 이행하고 완만한 연결을 위해 대부분 덮개 (hood)를 사용했다. 8례에서 자가심낭포편을 이용하였고, GoreTex® 포편과 대동맥 동종 이식편에 붙은 승모판염을 이용한 경우가 각 1례씩 있었다.

## 결 과

수술과 관련된 사망은 1례 (9.1%)였으며 추적기간 중의 사망은 없었다. 사망 환자는 10개월 된 여아로 폐동맥폐쇄와 심실중격결손, 주요 대동맥-폐동맥 부행혈로가 있었으며 간문맥 혈전으로 인한 혈소판 결핍이 있었다. 수술은 주요 대동맥-폐동맥 부행혈로를 단일화 (unifocalization)하고 심실중격결손을 Dacron 포편으로 봉합하였으며 이판염도관으로 우심실유출로를 재건하였다. 환자는 술후 6일째 우심실과 동종이식편 사이의 봉합부위 파열로 인한 출

혈로 사망하였는데 파열의 원인은 포도상구균의 감염 때문인 것으로 세균배양검사결과 확인되었다.

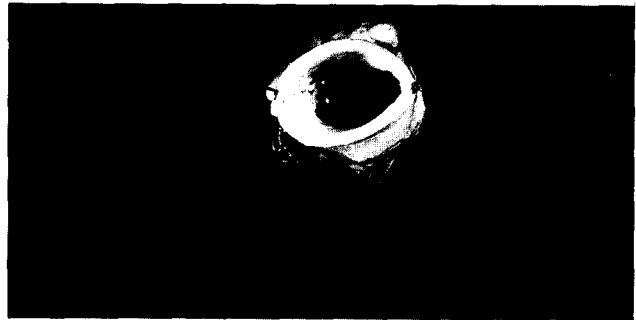술후 합병증으로는 1례에서 저산소증으로 인한 중추신경계 손상으로 강직성 사지마비가 왔으나 외래 경과관찰 중 점진적인 회복추세를 보이고 있으며, 또 다른 1례에서는 일시적인 완전 방실차단이 있었으나 수일 지나 회복되었고 나머지 8명에서는 별다른 합병증이 없었다.

1996년 4월까지 술후 평균 추적기간은 6.9개월로 생존한 전 환자가 추적 가능하였다. 이 들에 대해서는 술후 평균 1.4개월이 지나 심초음파검사를 시행하였다. 동종이식편의 석회화나 우심실유출로의 협착소견은 관찰되지 않았으며 6명(54%)의 환자에서 경미한 정도의 폐쇄부전이 있었으나 중정도 이상의 의미 있는 폐쇄부전은 관찰되지 않았다.

### 고 찰

1966년, Ross와 Sommerville<sup>1)</sup>은 심실중격결손을 동반한 폐동맥판폐쇄증 환자에서 최초로 대동맥 동종이식편을 사용하여 우심실과 폐동맥을 연결시켜줌으로서 판막도관(valved conduit)의 개념을 새로이 도입하게 되었다. 이후 이들의 성공적인 결과보고는 동종이식편의 멸균처리 및 보존과정 등을 연구하고 발전시키는데 기폭제가 되었을 뿐만 아니라, 보다 다양한 형태의 심기형 환자에게 동종이식 판막도관을 사용하는 계기가 되었다<sup>7)</sup>. 또한 1970년대 초 미국 내 동종이식술의 불량한 장기추적 결과는 동종이식술 자체에 있지 않고 오히려 방사선 조사나 화학적 처리 방법 등에 기인하는 것으로 밝혀졌으며, 항생제로 멸균처리된 동종이식편의 조기 석회화 및 협착 빈도가 여타의 심장의도관에 비해 상대적으로 낮다는 사실도 알려졌다. 아울러 O'Brien에 의해 초저온 냉동보존법이 개발되어 소개되고, 초기에 동종이식술이 적용되었던 환자들에게서 만족스런 장기 임상결과가 발표됨에 따라<sup>10, 11)</sup>, 현재는 선천성 복잡 심기형 환자에서 판막도관(valved conduit)이 필요한 경우 항생제로 멸균처리된 냉동보존 동종이식편을 이용하는 것이 중장기 결과 및 예후에서 가장 좋은 방법인 것으로 널리 알려지게 되었다.

국내 동종이식술의 현황은 구미 각국에 비해 아직 보편화되지 못하고 있는 실정으로 1980년대 후반에 들어서면서부터 소수의 임상 적용사례 및 동물실험결과 등이 발표되기 시작하였다<sup>12~14)</sup>. 이러한 배경에는 사체손상을 금기시하는 오랜 사회관습과 뇌사를 사망으로 인정하지 않는 등의 특수한 사정으로 동종이식편의 획득이 어려웠던 점



Size-reduced allograft and coaptation of two leaflets

Fig. 3. Size-reduced allograft and coaptation of two leaflets.

이 크게 작용하였으리라 생각된다<sup>14)</sup>. 그러나 최근 들어 뇌사자의 장기제공 및 장기이식이 활발해지면서 본 흉부의 과에서는 1993년 11월부터 동종이식편의 임상적용이 가능하게 되어 1995년 6월까지 모두 22명의 복잡 심기형 환자에게 초저온 냉동보존법으로 처리된 동종이식편을 이용해서 우심실유출로 재건술을 시행하고 그 결과를 이미 보고한 바 있는데<sup>9)</sup>, 비록 단기 임상결과이기는 하나 다른 보고에서와 같이 동종이식편이 합성 판막도관의 우수한 대용품이 될 수 있다고 판단되었다.

한편 동종이식편의 임상이용이 늘어나면서 적절한 크기의 동종이식편을 확보하는 일이 점차 어렵게되었는데, 특히 어린 영유아의 경우에는 필요로 하는 판막도관의 적절한 크기가 직경 12~18mm 정도로 작아 이들 연령에 맞는 동종이식편을 구하기가 상대적으로 더 어려운 실정이다. 본 흉부외과의 경우 초기에는 장기이식 공여자의 심장에서 그리고 심장이식술이 시행된 이후에는 심장이식 수여자의 심장에서 제한된 수의 동종이식편을 획득해 왔다. 그러나 심장이식 수여자의 경우 대부분 말기 심부전의 확장성 심근증 환자가 많아 이들로부터 공여 받은 동종이식편의 직경이 대부분 20mm 이상으로 너무 커서 이를 직접 어린 영유아에 사용하기가 어려웠다. 그래서 1994년 12월 이후에는 판막도관이 필요했던 어린 환자들에서 합성 판막도관의 사용을 피하고 부족한 동종이식편 문제를 해결하기 위해 수술장에서 직경이 큰 동종이식편의 한 판엽을 제거하여 두개의 판엽으로 된 판막도관을 제작하고 이를 이용해 모두 11명의 복잡 심기형 환자에서 우심실유출로 재건술을 시행할 수 있었다.

수술 사망은 1례(9.1%)가 있었는데 술후 6일째 문합부위가 감염으로 파열되어 사망하였다. 술후 추적기간은 2개월에서 15개월로 평균 6.9개월이었으며 추적기간 동안의 사망은 없었다. 술후 사망한 1례를 제외하고 전 환자를 대상

으로 시행한 심초음파검사서 유의한 정도의 협착소견은 없었고 6명의 환자에서 가벼운 정도의 폐쇄부전소견을 보였다. 비록 단기간의 임상 결과이기는 하나 이판엽화에 따른 기능상의 문제가 거의 없어 어린 영유아에서와 같이 작은 직경의 동종이식편이 부족한 실정을 감안한다면 합성 판막도관의 훌륭한 대안이 될 수 있다고 판단되었다.

이러한 저자 등의 경험과 최근의 소규모 환자를 대상으로 한 몇몇 보고 등을<sup>4-8)</sup> 종합해보면, 직경을 줄이기 위해 자연상태의 동종이식판막도관을 인위적으로 이판엽화 하더라도 협착이나 폐쇄부전 등 혈류역학적인 면에서의 단기결과는 별 문제가 없는 것으로 나타났다. 그러나 장기적인 내구성 문제에 있어서는 추후 장기적인 추적검사가 있어야 할 것이다.

### 참고 문헌

1. Ross DN, Somerville J. *Correction of pulmonary atresia with a homograft aortic valve*. Lancet 1996;2:1446-7
2. Kay PH, Ross DN. *Fifteen year's experience with the aortic homograft: The conduit of choice for right ventricular outflow tract reconstruction*. Ann Thorac Surg 1985;40:360-3
3. Hopkins RA. *Cardiac reconstruction with allograft valve*. New York: Springer-Verlag. 1987
4. Santini F, faggian G, Chiominto S, Bertolini P, Steilin G, Mazzuco A. *Application of fresh and cryopreserved homografts harvested from transplant patients for correction of complex*

- congenital heart disease*. J Cardiac Surg 1993;8:453-8
5. Hiramatsu T, Miura T, Forbes JM, Brizard C, Jonas RA. *Downsizing of valve allografts for use as right heart conduits*. Ann Thorac Surg 1994;58:339-43
6. Santini F, Mazzucco A. *Bicuspid homograft reconstruction of the right ventricular outflow tract in infants*. Ann Thorac Surg 1995;60:S624-5
7. Michler RE, Chen JM, Quaegebeur JM. *Novel technique for extending the use of allografts in cardiac operations*. Ann Thorac Surg 1994;57:83-7
8. Kitamura S, Kawachi K, Niwaya K, et al. *Size-reduced cryopreserved pulmonary valve allograft for an RV-PA conduit: technical modification and funtional evaluation*. J Card Surg 1995;10:14-20
9. 지현근, 김영태, 이정렬, 김용진, 노준량, 서경필. 선천성 복잡 심기형 환자의 외과적 교정술시 동종 이식편의 적용에 관한 연구. 대흉외지 1995;28:1038-44
10. Fontan FM, Choussat A, Deville C, et al. *Aortic valve homografts in the surgical treatment of complex cardiac malformations*. J Thorac Cardiovasc Surg 1984;87:649-57
11. McGiffin DC, O'Brien MF, Pohlner PG. *Long term results of the viable cryopreserved allograft aortic valve : continuing evidence for superior valve durability*. J Cardiac Surg 1988;3 (suppl):289-96
12. 임창영, 최영숙, 홍은경, 김종배. 동종 동맥판의 생육성 평가에 관한 연구. 대흉외지 1994;27:1-8
13. 송명근, 서동만, 박표원, 박영관, 이영균, 이동순. 대혈관 및 판막의 동종이식 치험 3예 보고. 세종의학 1988;5:219-23
14. 송명근, 이동순. 초저온 냉동보관법을 이용한 동종판막 이식술에 대한 연구. 대흉외지 1990;23:622-39

### =국문초록=

최근 들어 판막도관이 필요한 선천성 심기형 환자에서, 동종이식편을 이용하는 수술방법이 널리 받아들여지고 있는 추세이다. 하지만 동종이식편의 획득은 매우 한정되어 있는데 특히 어린 영유아의 경우에는 적정 크기의 동종이식편을 구하기가 상대적으로 더욱 힘들어서 원활한 이용에 제약을 받고 있다. 본 흉부외과에서는 1994년 12월부터 1996년 3월까지 큰 직경의 폐동맥 혹은 대동맥 동종이식편에서 하나의 판엽을 제거하여 직경을 줄인 이판엽도관을 제작하고, 이를 이용하여 총 11명의 환자에서 우심실 유출로 재건술을 시행하였다. 나이는 10개월에서 6세까지로 평균 27.3개월이었고, 체중은 5.6kg에서 5kg로 평균 11.5kg였다. 11례 중 9례는 심실중격결손을 동반한 폐동맥판폐쇄증 환자였고, 나머지 2례는 팔로사지 환자였다. 수술 사망은 1례(9.1%)가 있었는데 술후 6일째 문합부위가 감염으로 파열되어 사망하였다. 술후 추적기간은 2개월에서 15개월로 평균 6.9개월이었으며 추적기간동안의 사망은 없었다. 술 후 시행한 심초음파검사상 유의한 정도의 협착소견은 없었고 6명의 환자에서 가벼운 정도의 폐쇄부전 소견을 보였다. 비록 단기간의 임상 결과이기는 하나 이판엽화에 따른 기능상의 문제가 없어 작은 직경의 동종이식편이 부족한 실정을 감안한다면 합성 판막도관의 훌륭한 대안이 될 수 있다고 판단되었다. 향후 이러한 이판엽화 판막도관에 대한 장기적인 추적검사가 요구된다.