

# 선천성 기관 협착증을 동반한 복잡 심기형의 완전 교정술

-1예 보고-

박정준\* · 김웅한\* · 김용진\*

=Abstract=

## Repair of Complex Cardiac Anomaly Associated with Congenital Tracheal Stenosis

-1 Case Report-

Jeong Jun Park, M.D.\*, Woong Han Kim, M.D.\*, Yong Jin Kim, M.D.\*

Congenital long-segment tracheal stenosis with complex cardiac anomaly has generally been regarded as a fatal disease. This report described the successful concomitant repair of unexpected congenital tracheal stenosis and complex cardiac anomaly with the use of cardiopulmonary bypass.

The patient was a 3-month-old girl with coarctation of aorta, VSD, and PDA. The presence of tracheal stenosis was not discovered until when difficulty with endotracheal intubation was encountered at operating room. Thus, we decided concomitant repair of both lesions and performed anterior pericardial tracheoplasty combined with one stage repair of coarctation of aorta, VSD, and PDA under the cardiopulmonary bypass.

The patient is doing well without any signs of complication at present, 2 years and 1 month after the operation.

(Korean J Thorac Cardiovasc Surg 1997; 30:88-91)

**Key words:** 1. Tracheal stenosis, Congenital  
2. Tracheoplasty  
3. Pericardial patch  
4. Congenital heart defect

## 증 례

체중 5 Kg, 신장 56 cm인 3개월된 여아가 대동맥교약증, 심실중격결손증 및 동맥관개존증을 교정받기 위해 내원하였다.

과거력상 환아는 정상 분만하였고 수유시 호흡 곤란이

있었다. 생후 1개월경 심잡음을 발견하였으며 생후 2개월에 심도자검사로 확진하였다. 이학적 소견상 혈압은 70~90/40~50 mmHg, 심박수 120~130 회/분, 체온 36.5℃, 호흡수 48 회/분이었고 청진시 폐음은 깨끗하였으며 흉부 함몰이 있었고 흉골 좌측 하단에서 심잡음이 들렸다. 간은 반황지 촉지되었다. 심전도상 양측 심실비대가 있었고 심

\* 서울대학교병원 흉부외과, 서울대학교 의과대학 흉부외과학교실

\* Department of Thoracic and Cardiovascular Surgery, Seoul National University Hospital, Seoul National University College of Medicine  
논문접수일: 96년 6월 14일 심사통과일: 96년 11월 7일

책임저자: 박정준, (110-460) 서울시 종로구 연건동 28번지, Tel. (02) 760-2348, Fax. (02) 764-3664

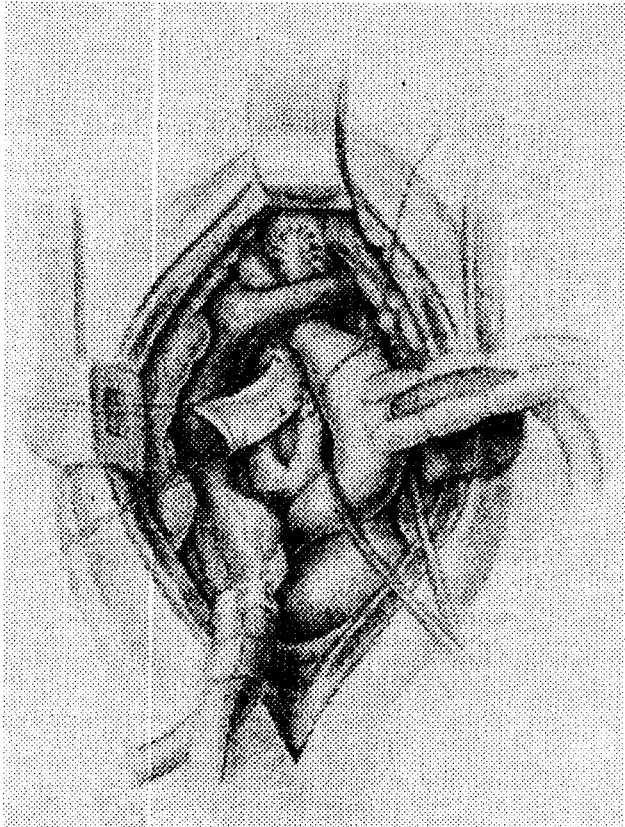


Fig. 1. Schematic diagram showing anterior pericardial tracheoplasty under cardiopulmonary bypass.

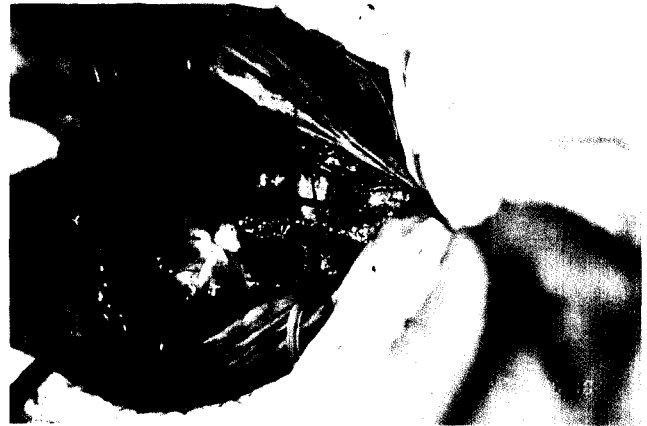

Fig. 2. Operative view. The forcep indicates the trachea which was incised longitudinally.

도자상 폐동맥압은 60/34/57 mmHg, Qp/Qs = 2였다. 검사실 소견은 동맥혈 가스 분석 소견이 대기에서 pH 7.33, PO<sub>2</sub> 47 mmHg, PCO<sub>2</sub> 24 mmHg, 산소 포화도 79.5%였고, 혈색소는 9.9 g/dL였으며 그의 별다른 이상 소견은 없었다.

수술을 위해 전신마취 유도 후 기관내 삽관을 시도하였으나 성대가 잘 보여도 튜브(내경 3.5 mm, 2.5 mm)가 입구에서 전진이 되지 않아 단순 흉부 촬영을 시행하였으나 좁아진 기도의 영상을 찾을 수 없어서 기관절개술을 시행하였다. 기관절개술 후에도 내경 2.5 mm의 T-tube가 들어가지 않아 일단 내경 2.5 mm의 튜브를 성대 입구까지 삽관시키고 가이드용 도자를 튜브를 통해 전진시킨 후 기관내 삽관하고 심폐 체외순환하에 기관재건술을 동시에 시행하기로 하였다.

정중 흉골 절개 및 흉골위의 횡단절개를 시행하고 흉선을 절제한 후 무명정맥 및 동맥을 박리하고 심낭을 절개하여 기관 전장을 노출시켰다. 우심방이와 상행대동맥에 cannula를 삽관하고 체외순환을 시작하였으며 인공호흡은 정지시켰다. 체외순환 직후 동맥관을 결찰하고 협착된 기

관의 앞쪽벽을 종으로 절개한 후 타원형 모양으로 디자인한 심낭 포편(patch)을 6-0 PDS로 단속봉합을 시행하였다(Fig. 1, 2). 기관은 윤상연골 직하부부터 기관분기부까지(5cm) 전반적인 협착이 있었으며 완전연골링으로 이루어져 있었다. 봉합을 완료하기 직전에 수술시야에서 역으로 도자를 내경 2.5 mm 튜브내로 통과하여 입으로 보낸후 이 도자는 놔둔 채 도자를 잡고 튜브를 빼고 도자를 따라 내경 3.5 mm 튜브를 전진, 기관분기부 상방 1 cm에 고정하였다. 봉합을 완료한 후 완전순환정지하에서 대동맥교약증 및 심실중격결손의 일차 완전 교정술을 시행하였다. 대동맥궁의 전반적인 발육부전으로 확장 단단문합술(Extended End-to-End anastomosis)을 시행하고 심실중격결손증은 우심방을 절개후 데크론을 이용한 침포 봉합(patch closure)을 시행하였다. 체외순환 이탈은 순조로웠으며 희석한 povidone-iodine 용액으로 세척을 시행하고 심낭 포편을 주위 중격동에 고정후 수술부위를 봉합하였다. 체외순환시간, 대동맥차단시간 및 완전순환정지 시간은 각각 194분, 46분, 43분이었다.

술후 6일간 진정 및 근이완제를 이용하여 인공호흡을 보조하였고 술후 12일째 발관 가능하였다. 이후 발작성 심실상성 빈맥으로 항부정맥제로 치료하였고 술후 35일에 호흡부전 및 발작성 심실상성 빈맥으로 기관내 삽관후 인공호흡 보조를 하였으나 계속되는 과탄산혈증으로 술후 44일에 ventilating bronchoscopy를 실시하였다. 기관지 내시경 소견상 기도 내면은 잘 유지되고 있었으며 기관 분기부 직상부의 전방벽측에 육아조직이 있어 절제해 내고 당일에 인공호흡기로부터 이탈가능하였다.

환이는 술후 65일째 퇴원가능하였으며 2년 1개월이 지

난 현재까지 합병증없이 순조로운 경과를 보이고 있다.

## 고 찰

선천성 기관 협착증은 유아에서 생명을 위협하는 질환으로 아직도 풀어야 할 과제가 많은 영역이다. 이러한 환자의 치료에 있어서 관심의 대상이 되는 영역은 최초의 진단방법, 동반기형의 처치, 수술방법, 기관 성형술에 사용할 이식절편 및 수술시의 환기 문제라 할 수 있겠다. 그동안 보존적 치료 및 협착된 기관의 절제후 단단문합술, 다양한 이식 절편을 이용한 기관 성형술이 보고되어 왔으며 협착부위의 길이가 전체기관의 50%를 넘을 경우에는 이식절편을 이용한 기관성형술이 필요하고 심낭과 늑연골이 가장 흔히 사용되는 이식 절편이라 하겠다<sup>1)</sup>.

1984년 Idriss 등<sup>2)</sup>이 처음으로 체외순환하에 심낭을 이용한 기관성형술을 보고하였고 동반기형이 선천성 심장질환으로 체외순환을 해야 할 상황에서, 심낭의 이용은 자연스럽고 안전한 방법으로 추천되고 있다<sup>3)</sup>. 국내에서는 이형민<sup>4)</sup> 등이 체외순환하에 늑연골 절편을 이용한 기관성형술을 보고한 바 있다. 체외순환하의 심낭을 이용한 기관성형술의 장점으로는<sup>2, 5, 6, 7)</sup> 첫째, 정중 흉골절개후 체외순환을 함으로써 수술중 환기의 걱정이 없으며 기관의 전장을 쉽게 노출시킬 수 있다. 둘째, 체외순환을 하기때문에 서둘러 수술할 필요가 없고 공기 유출이 되지 않도록 정확한 봉합을 할 수 있다. 셋째, 단단문합술과 달리 기관주위를 박리하지 않아도 되므로 측부에서의 혈류 공급이 방해받지 않고 후두신경 손상을 피할 수 있다. 넷째, 주위조직의 손상없이 충분한 크기의 심낭을 얻을 수 있으며 협착의 길이에 제한받지 않는다. 다섯째, 폐동맥슬링, 혈관슬링이나 동반된 심장기형을 기관성형술과 동시에 교정할 수 있다. 여섯째, 심낭은 자가조직으로 감염되기 쉽지 않으며 시간이 감에 따라 주위 종격동과 고정되어 patch의 함몰이 일어나지 않는다. 그외에 체외순환을 함으로써 투여하게 되는 heparin에 의한 수술 출혈은 실제로 문제가 되지 않음이 보고되고 있다.

이러한 기관성형술의 수술 관리에 있어서 가장 중요한 점은 기도 개방성의 유지로 기도분비물, 육아조직의 형성, 기도의 허탈 및 문합부위의 협착에 대한 처치라 할 수 있겠다<sup>1)</sup>. 수술 2주내의 기도폐쇄의 주 원인은 기도 분비물 흡인 카테터에 의한 적절한 제거가 가장 중요하겠으나 카테터의 자극으로 인한 육아조직의 형성이 또한 문제가 될 수 있다. 육아조직의 형성을 최소화하기 위해서는 흡수성 봉합사의 사용과 함께 흡인 카테터에 의한 기도내 자극을

최소화하는 것이 중요하겠다. 또한 기도내 튜브 tip의 위치가 절개한 기관의 아래쪽 끝보다 더 원위부에 위치해야 육아조직 및 재협착이 감소하겠으나 협착부위의 적절한 내강을 얻기 위해서는 기관절개가 협착부위를 지나 충분히 이루어져야 한다는 점도 중요하다. Dunham 등<sup>7)</sup>은 협착의 원위부 위치에 따라 술후 기관지 내시경의 사용빈도를 보고하면서 내시경에 의한 변연절제 및 확장술이 술후 기도 유지에 필수적이라고 하였다. 본 증례에서도 술후 35일째에 호흡부전으로 인공호흡이 필요하였고 내시경을 통한 육아조직의 제거후 바로 인공호흡기로부터 이탈이 가능하였다는 점에서 술후 기관지 내시경이 기도유지에 중요한 역할을 담당하고 있다는 점을 알 수 있겠다. 심낭이나 식도와같이 이식절편이 단단하지 않은 경우에는 기도 허탈이 문제가 될 수 있으며 Heimansohn 등<sup>5)</sup>은 심낭이 주위조직에 유착을 일으켜 기도허탈을 야기하지 않도록 술후 10일에서 2주까지 진정 및 근이완제에 의한 인공호흡 보조 및 호기말양압 유지에 의한 술후 관리를 보고한 바 있다.

본 증례와 같이 선천성 기도 협착 및 심기형이 동반되었을 경우 과거에는 두 병변에 대한 동시 수술에 대해 기관 분비물 오염에 의한 감염의 위험성, 체외순환에 연관된 면역능 저하 및 체외순환 시간의 연장으로 거부감이 있었으나 단계적인 수술은 교정되지 않은 다른 병변에 의해 수술 후 관리에 있어 어려운 경과를 보이는 점 또한 사실이었다. 즉 기관 병변만 처음에 교정되면 심장 병변의 존재로 미세순환과 조직의 저산소증에 의한 상처 치유력의 결핍과 창상열개, 감염 등의 위험도가 높고, 심장 병변을 먼저 교정하게 되면 기도의 협착으로 인한 술후 호흡관리의 어려움으로 좋은 수술성적을 기대할 수 없었다. 이에 Yamaguchi 등<sup>8)</sup>은 기도수술에 의한 감염을 줄이기 위해 섬유유성 아교로 두 병변의 수술부위를 격리하고 povidone-iodine 용액으로 지속적으로 기관주위의 세척을 시행하여 성공적인 동시 교정술을 보고하기도 하였다.

본 증례에서와 같이 선천성 심장기형을 가진 환자의 수술시 기관내 삽관의 어려움으로 예상치 못한 선천성 기도 협착을 발견한 예들이 보고되고 있으며<sup>8)</sup> 이같은 경우 심장 기형의 교정을 위해 체외순환이 불가피한 상황이므로 전술한 여러가지의 장점을 살려 심낭을 이용한 기관성형술 및 심장기형의 동시 교정술이 바람직하다고 생각되며 좋은 임상경과를 얻을 수 있었기에 보고하는 바이다.

## 참 고 문 헌

1. Robert MF. Tracheal stenosis. In: Pearson FG. Thoracic Sur-

- gery. 1st ed. New York: Churchill livingstone Co. 1995;241-50
2. Idriss FS, DeLeon SY, Ilbawi MN, et al. *Tracheoplasty with pericardial patch for extensive tracheal stenosis in infants and children.* J Thorac Cardiovasc Surg 1984;88: 527-36
  3. Yamaguchi M, Oshima Y, Hosokawa Y, et al. *Concomitant repair of congenital tracheal stenosis and complex cardiac anomaly in small children.* J Thorac Cardiovasc Surg 1990;100:181-7
  4. 이형민, 이동협, 이정철, 한승세, 이경호, 손진호. 선천성 기관 협착환자에서 늑연골 절편을 이용한 기관성형술 1례. 대흉외지 1994;27:407-12
  5. Heimansohn DA, Kesler KA, Turrentine MW, et al. *Anterior pericardial tracheoplasty for congenital tracheal stenosis.* J Thorac Cardiovasc Surg 1991;102:710-6
  6. Cosentino CM, Backer CL, Idriss FS, et al. *Pericardial patch tracheoplasty for severe tracheal stenosis in children: Intermediate Results.* J Pediatr Surg 1991;26:879-85
  7. Dunham ME, Holinger LD, Backer CL, Mavroudis C. *Management of severe congenital tracheal stenosis.* Ann Otol Rhinol Laryngol 1994;103:351-6
  8. Takasaki Y, Hayashi Y, Takaki O, et al. *Unexpected congenital tracheal stenosis in infants with congenital heart disease (letter).* Anesth Analg 1993;77:198-9

**=국문초록=**

복잡 심기형을 동반한 선천성 기관협착증은 일반적으로 치명적인 질환으로 간주되고 있다. 본 논문에서는 수술전에 예상하지 못한 선천성 기도 협착을 동반한 복잡 심기형 환자에서, 체외순환하에 동시 교정술을 성공리에 수행하였기에 보고하고자 한다.

환아는 3개월된 여자로 대동맥 교약증, 심실중격결손증 및 동맥관 개존증의 진단으로 전신마취 유도 후 예상치 못한 기관내 삽관의 어려움으로 선천성 기도 협착이 있음을 알게 되었고, 자가 심낭을 이용한 전방 기관 성형술 및 대동맥 교약증, 심실중격결손증 및 동맥관 개존증의 일차 완전 교정술을 체외순환하에 동시에 시행하게 되었다.

환아는 술후 2년 1개월이 지난 현재 합병증의 증상없이 순조로운 술후경과를 보이고 있다.