

# 닭에 있어서 결장 적출수술 후 캐놀라를 주입시키는 인공항문 장착법에 관한 연구

손 장 호 · 남 기 흥  
대구대학교 축산학과

## Studies on the Technique of Attaching Cannula after Colostomy in Chickens

J. H. Son, and K. H. Nahm

Department of Animal Science, Taegu University, Gyongsan, Korea 713-714

### ABSTRACT

This study was conducted to establish a colostomy technique using cannulation in White Leghorn male chicks. A everted rectum method was used for colostomy from 3 to 20 months old roosters. After 2 or 3 days of operation, blood clots were taken off. At this time, a cannula was also inserted into artificisal annus to keep it open. The cannula was regularly exchanged at every 7 to 10 days. Polyethylene bag and plastic beaker were used for feces and urine collection, respectively. The present paper describes the methods of operation, cannulation after colostomy rectum and post-operation management. This method has succeeded in colostomising chickens that survive as long as their normal counterparts.

(Key words : chicken, artificial anus, cannulation, colostomy)

### 서 론

닭은 糞과 尿를 혼합배설물로 총 배설강으로부터 배설하기 때문에, 소화율 측정 등의 영양대사 실험을 할 경우에는 糞과 尿를 분리수거할 필요가 생기게 된다. 따라서 닭에 인공항문을 장착하는 수술방법(일명 결장 적출수술, colostomy)은 糞과 尿의 분리수거를 위한 최고의 방법이라고 하겠다. 처음으로 시행된 닭의 糞尿 분리 방법으로는 총 배설강 부분의 尿洞입구에 가느다란 모세관을 장착하여 尿를 분리하는 방법 또는 총 배설강에서 결장강으로 탈지면 등을 밀어 넣어서 糞의 배설을 정지시키는 방법(Pitt, 1938) 등도 행하

여 졌지만, 이러한 방법 등은 생물을 취급하는 실험, 더욱이 살아서 움직이는 닭을 이용한 대사실험을 실시할 경우에는 매우 부적합하며, 동시에 장시간의 실험은 불가능한 것이다. 따라서 많은 연구 발전을 거듭하여 최근에는 인공항문 장착 수술방법이 많이 개선되어서(Isshiki와 Nakahiro, 1988a; Okumura, 1976; Isshiki와 Nakahiro, 1988b) 실제 이용되고 있다. 대표적으로 생각할 수 있는 인공항문 장착수술법으로는 닭의 직장을 분리시킨 후 cannula를 주입시키는 인공항문 수술방법(Okumura, 1976)과 직장점막 반전 수술방법(Isshiki와 Nakahiro, 1988b)을 생각할 수 있을 것이다. 어떠한 방법을 이용하던지 간에, 인공항문 장착수술은 맹장을 포함한 소화관 하부에서의 수분흡

이 논문은 대구대학교 일반 연구비 지원으로 이루어짐.

수를 저지시키며 또한 경우에 따라서는 수술부위의 관리 미숙으로 인해서 닭은 많은 생리적 스트레스를 받게 된다. 또한 직장에 cannula를 장착하는 인공항문 수술방법(Okumura, 1976)은 cannula의 주입이 어려울 뿐만 아니라, 장기간 닭을 유지시키기 위해서는 주기적으로 인공항문 부분의 관리 및 cannula를 교환하여 주어야 한다. 이러한 점 등을 보완하여 후자의 직장점막 반전 수술방법(Isshiki와 Nakahiro, 1988b)으로 인공항문을 장착시키는 방법이 제시되었다. 그러나 이 직장점막 반전 수술방법은 직장의 유동성이 뛰어난 암닭에서는 가능한 방법이지만, 비교적 직장의 유동성이 적은 수컷의 경우에는 어려우며 더욱이 수탉 성계에서는 불가능한 방법이다. 비록 젊은 수탉에 있어서 직장 점막 반전 수술방법으로 인공항문 장착수술이 가능하였다고 하더라도 이것은 일시적이며 수일내 함몰되어진다는 것은 널리 잘 알려진 사실이다.

이와 같이 현재까지 보고된 인공항문 수술방법에는 여러 가지 문제점이 있으므로, 본 연구의 목적은 직장점막 반전방법으로 인공항문을 장착한 후 다시 일정 크기의 관(cannula)을 주입시킴으로써, 관 주입시의 난점 해소와 동시에 모든 닭에 적용할 수 있는 수술방법을 공안하여 소개함에 있다.

## 수술방법

본 실험에서는 3개월령 이상의 닭에서부터 20개월령 이하의 단관 백색 레그혼종 수컷을 이용하였다. 닭은 장내 내용물을 적게 하기 위해서 수술 전 24시간 동안 절식시켰으며, 수술 중의 구토를 방지하기 위해 수술 2시간 전부터는 물의 급여도 중지시켰다. 이어서 닭에 체중 kg당 0.5mL의 마취약(sodium pentobarbital; 25mg/kg BW)을 익하정맥을 통하여서 천천히 주입시켜서 마취를 시켰다. 이때 마취약의 주입속도를 빨리하면 닭은 마취쇼크로 숨지는 경우가 발생하기 쉬우므로, 1초에 0.1mL 정도 주입하는 것이 이상적이다. 닭을 마취시킨 후 보정대 위에 배위(背位)로 고정시킨 후 수술부위의 털을 제거시킨다(Figure 1). 그 후 약 70%의 에탄올 용액으로 수술부위를 소독한다. 실험방법 등의 차이로 수술 전 24시간 정도 절식이 불가능하였을 경우에는 새끼 손가락으로 총 배설강 부

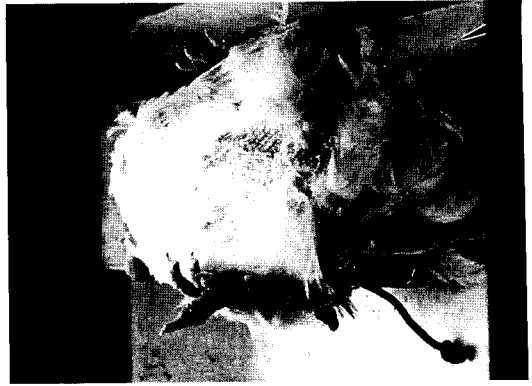

Figure 1. Feathers are removed and the region is disinfected by 70% ethanol.

분에 삽입시켜서 똥을 제거하는 방법도 동시에 행한다.

수술부위는 수컷의 경우에는 배 중앙선(median line)을 기준으로 왼쪽에, 암컷의 경우에는 오른쪽을 택하지만 median line을 기준으로 하여 1.5cm 내외의 거리에 부위를 결정한다. 만약 인공항문의 정착부분이 너무 한쪽으로 치우친다던가, 총 배설강 가까운 곳에 위치하게 되면 배설물을 sample로 채취할 경우 어려운 일이 발생할 수도 있다. 수술이 능숙하지 못할 경우에는 매직 등으로 수술부분을 닭의 복부위에 직접 그려 보는 것도 성공률을 높이는 하나의 방법이 될 것

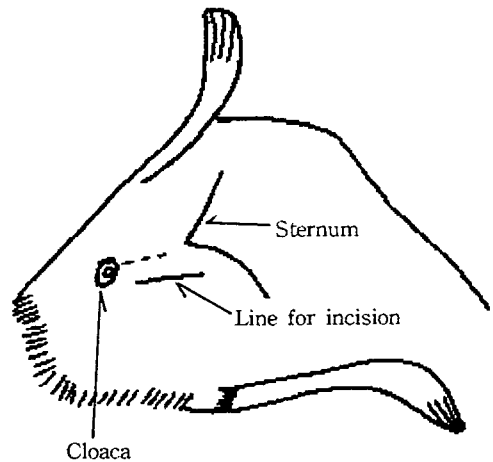
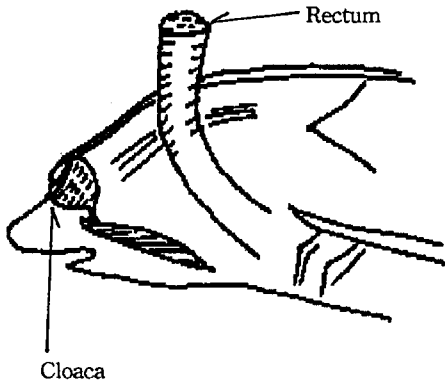


Figure 2. Site for incision.

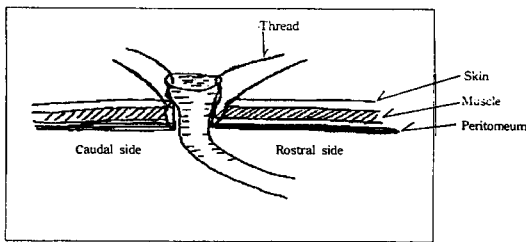


**Figure 3.** Rectal stump was pulled out through the incised hole.

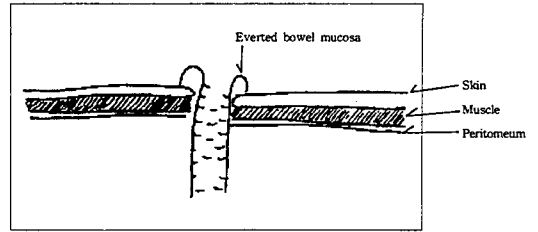
이다.

수술부분을 개복(Figure 2) 후 직장을 찾아 가능한 총 배설강 가까운 쪽의 직장을 수술실로 동여맨 후 직장을 절단시킨 후 실로 동여맨 직장 부분을 복벽에 고정시키고 다른 쪽은 인공항문 설치를 위하여 개복한 부분 밖으로 들어낸다(Figure 3).

그 후 수술실(No. 4, 길이 10 cm 정도)을 이용하여서 한쪽은 개복부분 가까운 쪽위 직장 점막-복막-근육-피부 순으로 수술실을 통과시키고(Figure 4) 다른 한쪽은 개복부분 가까운 쪽의 직장점막과 인공항문을 설치할 결직장 부분을 봉합실로 묶어서 Figure 5와 같이 직장반전 수술법으로 인공항문을 만든다. 수술실 간에 묶을 경우(Figure 5)에는 너무 세게 묶는 것은 직장에 상처를 입힐 우려가 있으므로 가볍게(느슨하지 않을 정도로) 묶는 것이 중요하다. 수술 후에 회복기간을 단축할 수 있도록, 페니실린 용액과 식용유를



**Figure 4.** Method of suturing.



**Figure 5.** Rectum was everted and sutured to the abdomen.

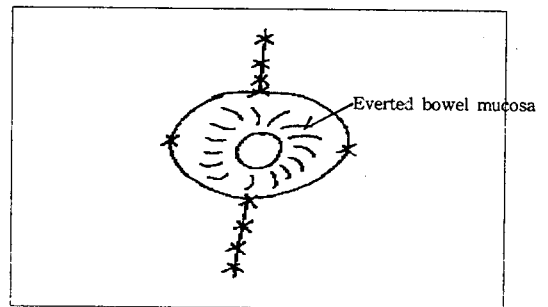
1:1로 혼합한 유성 페니실린용액을 인공항문 부분과 수술한 부위를 소독하였다.

수술 후 인공항문 부분에는 플라스틱 시약병을 잘라서 만든 프로텍트를 대어주는 것으로 인공항문장착 수술을 끝을 낸다.

수술시간은 30분 내로 하는 것을 원칙으로 하며 플라스틱 프로텍트는 수술 후 닭이 인공항문 부분을 부리로 찌는 것을 방지함과 동시에 상처 부분을 보호하는 역할을 하므로 수술 후 5~7일 정도는 부착시킨다.

### 수술 후 관리

수술 후 처음 2~3일 동안은 일시적인 음수량의 증가와 더불어 체중의 손실이 일어날 것이다(Scheiber 등, 1969). 인공항문이 장착된 닭에서 물은 자유급식을 시키지만, 다량의 사료급여는 복부에 압박을 가할 수도 있기 때문에 수술 후 처음 5일 정도는 자유급여시의 섭취량의 약 70%정도로 제한 급여시키는 것이 바람직할 것이다. 그러나 보통 수술 후 2주내에 정상 체중으로 회복된다.



**Figure 6.** Appearance after the colostomy operation.

수술부위(특히 인공항문 부분)가 혈병 등으로 일시적으로 폐쇄되는 경우가 생기지만 수술 후 2~3일내에 이 혈병은 떨어지고 배설물은 펠렛 모양으로 배설되어 진다.

### Cannula의 주입

직장점막 반전 수술 방법으로 인공항문 정착 후 인공항문에 일시적으로 혈병이 형성된 후 2~3일 후에 분리되어 배설된다. 이 시기가 지나면 반전된 점막이 복부로 함몰될 수 있으므로 수술 후 2~3일 사이가 cannula주입의 적기로 판단되었다.

이 시기에 닭을 다시 보정대 위에 배위(背位) 보정시킨 후 polyvinyl chloried(PVC) cannula를 주입시킨다(Figure 7). cannula의 크기와 길이는 Table 1에 나타내었다.

인공항문에 cannula주입에 앞서 PVC cannula를 뜨거운 물에 넣어 일시적으로 부드럽게 식힌다. 그 후 cannula를 세로로 가늘게 접어서 인공항문에 주입시킨다. 경우에 따라서는 고무밴드를 이용하는 경우도 있다. PVC cannula를 주입 후 cannula를 90° 간격

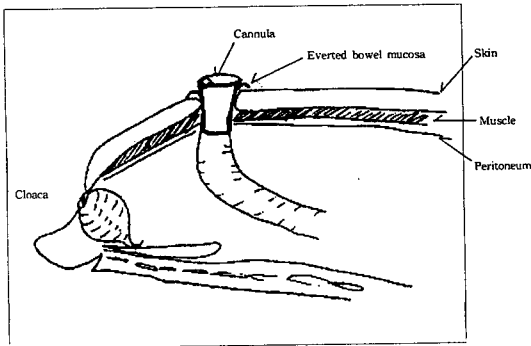


Figure 7.

Table 1. Recommended dimensions of cannula (mm) for insertion into artificial anus of chickens

Age (month)	Diameter (outer)	Length
3~6	12	20~25
>6	18	25~30

으로 4곳에 봉합실을 통과시켜서 cannula와 인공항문 바깥부분의 피부를 고정시킨다(봉합실 No. 6).

Cannula 주입 후 7~10일 간격으로 cannula를 교환시키는 것을 원칙으로 한다.

### 인공항문계를 이용한 糞尿의 채취

닭의 경우에 배설물의 전량을 채취하는 것은 쉬우며 간단한 일이다(손장호와 남기홍, 1996). 따라서 인공항문이 장착된 닭에서도 같은 방법으로 배설물을 채취하는 것은 가능하다. 인공항문을 장착한 닭에서 糞과 尿를 분리채취하는 방법은 尿의 경우에는 2중의 polyethylene 주머니를 총 배설강에 부착하여서 尿를 채취하며, 糞의 채취는 인공항문 부분에 두경의 윗부분이 절제된 100mL용 PVC병을 인공항문 부분에 부착하여서 받는다. 이 방법은 이미 보고된 방법을 참고로 한다.(Aryoshi와 Morimoto, 1956; Fussell, 1969).

### 고 찰

결장적출 수술방법으로 인공항문을 장착한 닭에 다시 cannula를 주입시키는 방법은 인공항문의 장기 보존이 어려웠던 수컷에 있어서도 수술 후 오랜 동안 사용이 가능하였으며, 더욱이 20개월이 가까이 된 수닭에서도 그 수술이 가능하였다(손장호, 1996). 또한 인공항문 수술과 동시에 cannula를 주입하는 방법은 주입 도중에 많은 어려운 점 등이 따르는 것이 비하여, 결장적출 수술 후 cannula를 주입시킴으로써, 주입 자체도 간단하였으며 인공항문 장착계의 장기간 유지도 이 방법으로 가능하였다.

### 적 요

닭에 있어서 결장적출 수술 후 cannula를 주입시키는 인공항문 장착법을 확립시키기 위해서 3~20개월령의 수탉성체가 수술에 이용되었다. 인공항문 장착은 직장점막을 반전시키는 방법에 의하여 장착되어졌다. 수술 후 인공항문 부분에 생긴 혈병은 수술 2~3일 후 자연적으로 떨어진다. 이 때에 cannula를 인공항문에

주입시킨다. 인공항문에 삽입시킨 cannula는 7~10일 간격으로 교환하며, 수술한 닭으로부터의 尿의 채취는 polyethylene 주머니를 총 배설강에 부착하여서 채취한다. 糞의 채취는 인공항문 부분에 플라스틱병을 부착시켜서 채취한다. 이와 같은 방법으로 인공항문을 장착한 닭의 효율적인 관리 및 장기간의 유지가 가능하였다.

(색인 : 닭, 인공항문, 결장적출 수술, 캐놀라)

### 인용문헌

- Ariyoshi S, Morimoto H 1956 Studies on the nitrogen metabolism in the fowl. I. Separation of urine for nutritional balance studies. Bull Nat'l Inst Agric Sci Chiba, Japan, G 12:37.
- Fussell MH 1969 A method for the separation and collection of urine and faeces in the fowl *Gallus domesticus*. Rec Vet Sci 10:332.
- Isshiki Y, Nakahiro Y 1988a An easily-handled method for attaching an artificial anus by partly incising fo the rectum in chickens. Jap Pault Sci 25(3):148.
- Isshiki Y, Nakahiro Y 1988b A technique for attaching an artificial anus using the reversed rectum method in domestic fowl. Jap Poult Sci 25(3):394.
- Okumura J 1976 Method of colostomy and cannulation of the chicken. Brit Poult Sci 17:547.
- Pitt RF 1938 The excretion of phenol red by the chicken. J Cell Comp Physiol 11:99.
- Scheiber AR, Dziuk HE, Duke GE 1969 Effects of chronic colostomy in turkeys. Poultry Sci 48:2179.
- 손장호 1996 닭의 맹장결찰과 절제가 질소의 이용성에 미치는 영향. 박사학위논문 일본 기후대학 대학원.
- 손장호, 남기홍 1996 닭에 있어서 사료 섭취량, 음수량 및 수분 배설량에 미치는 맹장결찰의 효과. 한국 영양사료학회지 20(6):543.