

류마토이드 관절염에서 슬관절의 관절경적 활액막 절제술

광주동아병원 정형외과

정재훈 · 박일성 · 양동현

Arthroscopic Synovectomy of the Knee in Rheumatoid Arthritis

Jae Hoon Chung, M.D., Il Sung Park, M.D., Dong Hyun Yang, M.D.

Department of Orthopedic Surgery, Dong-A Hospital, Kwangju, Korea

There has been a controversy about the effectiveness of the synovectomy of the knee in the rheumatoid arthritis. So we studied to determine if the arthroscopic synovectomy of the knee was of benefit in the rheumatoid arthritis. We analysed 25 knees of 15 patients who underwent the arthroscopic synovectomy of the knee joint for their rheumatoid arthritis from Jun. 1995 to Oct. 1996. The average follow-up period was 20.1 months(12~28 months).

The results were as follows ;

1. Satisfactory results were obtained in 20 knees (80%) for the pain and the effusion each, 23 (92%) for the range of motion and 19 (76%) for the functional capacity.
2. In the overall results for the pain, effusion, range of motion and the functional capacity, we obtained excellent results in 14 knees (56%) and satisfactory results in 9 knees (32%).
3. In the patient's self assessment, 11 patients (44%) were delighted and 10 patients (40%) were satisfactory.
4. In the overall results according to the articular cartilage damage, satisfactory results were obtained in 15 (93%) out of 16 knees in Grade I and II, and 6 (75%) out of 8 knees in Grade III and IV.

In conclusion, arthroscopic synovectomy could be one of very useful treatments for the rheumatoid knee. But further study is needed to get the long-term results of the synovectomy because there's many reports saying gradual decrease of good results with increasing time. And continuous and proper medical treatment, including DMARDs, is needed to effectively control the rheumatoid arthritis even after the synovectomy.

Key Words : Knee, Rheumatoid Arthritis, Arthroscopic synovectomy

서 론

류마토이드 관절염은 만성적으로 진행하면서 악화와 관해를 반복하는 난치성 염증 질환으로서 최근 약물요법으로는 관해유도제(Disease Modifying Antirheumatic Drugs, DMARDs)를 조기에 적극적으로 사용함으로써 류마토이드 관절염을 치료하고자 시도되고 있으며, 수술

적으로는 조기에 활액막절제술을 시행하여 관절연골의 파괴를 방지하려는 노력이 시도되고 있다.

류마토이드 관절염에서 슬관절의 활액막절제술은 1923년 Swett에 의해 처음보고된 이래 많은 저자들이 좋은 결과를 보고하고 있으나¹⁾, 개방적 절제술의 단점으로 관절 운동 소실이 지적되었다. 1982년 Highgenboten은 관절 운동 소실이 없이 더 철저한 절제가 가능한 관절경적 절제술을 소개 하여 역시 여러 저자들이 좋은 결과를 보고하고 있으며 현재 보편적으로 이용되고 있다²⁾.

*본문저자 : 정 재 훈
광주동아병원 정형외과

이에 저자는 슬관절의 관절경적 활액막 절제술이 류마티드 관절염의 치료에 유효한지를 알아보기 위해 본 연구를 시행하였다.

연구대상 및 방법

연구대상 : 1995년 6월부터 1996년 10월까지 미국 류마티즘 학회의 진단기준에 적합한 류마티드 관절염 환자 15명 25 슬관절에 대해 관절경을 이용해 활액막 전 절제술을 시행하였다. 남자가 4명 여자가 11명이었으며, 나이는 15세부터 67세였고, 평균 41.3세였다. 10명에서 양측 슬관절에 동시에 활액막 절제술을 시행하였다. 추시 기간은 최단 12개월 최장 28개월로 평균 20.1 개월이었다. 기능적 분류상 class II가 1례, III가 7례, IV가 6례로 대부분의 환자에서 슬관절의 동통과 부종으로 보행장애가 심하였다. 모든 환자에서 수술시 활액막의 조직 검사를 시행하였으며, 모두 류마티드 관절염의 조직 소견을 보였다.

수술의 적응증은 미국 류마티즘 학회에서 제시한 7개의 진단 기준 중 4개 이상의 소견을 보여 류마티드 관절염으로 진단할 수 있는 환자로서 3개월 이상 계속 치료하여도 효과가 없거나 자주 재발되는 경우, 3개월 이하일지라도 슬관절의 동통과 부종으로 인해 기능적 분류 IV의 상태가 계속적인 치료에도 불구하고 호전되지 않는 경우로 하였다.

수술방법 : 수술은 6 portal을 이용하여 8 단계로 나누어 체계적으로 시행하였으며, 전례에서 진단적 관절경 검사후 지혈대(tourniquet)를 작동시키고 활액막 절제술을 시행하였다. 활액막 절제술의 깊이는 용모상으로 증식된 활액막뿐 아니라 활액막 전체를 제거하였으며 shaver의 흡입력을 조절하여 활액막 절제의 양과 속도를 조절하였다.

1단계 : 먼저 정확한 진단을 위해 철저히 관절경 검사를 시행하고 활액막 증식과 염증이 심한 부위에서 조직 검사를 시행하였다.

2단계 : 관절경은 전외측, Shaver는 상외측 삼입구에 넣어 Suprapatellar Pouch와 Lateral Gutter의 활액막부터 제거하기 시작하였으며, 이때 필요에 따라 관절경과 Shaver를 서로 바꾸면서 Lateral Gutter의 활액막을 철저히 제거하였다(Fig. 1).

3단계 : 다음 관절경은 그대로 두고 Shaver만 전내측으로 옮겨 관절의 내측과 외측, 십자인대 주위, 전방 지방 조직 부위의 활액막을 제거하였다(Fig. 2).

4단계 : 다음 관절경과 Shaver를 서로 바꿔 관절의 내측과 외측, 십자인대 주위, 전방지방조직 부위의 남은 활액막을 제거하고(Fig. 3),

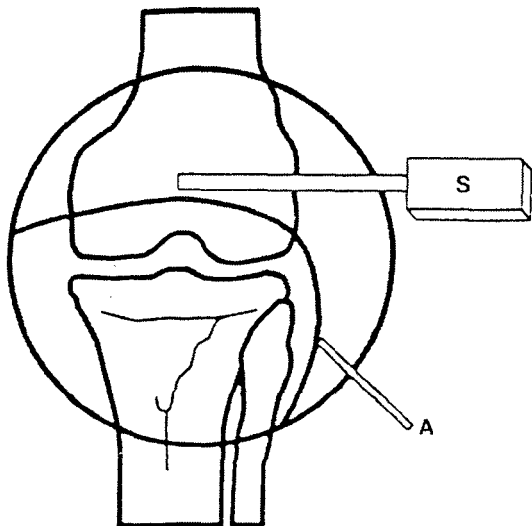


Fig. 1. Step 2. The arthroscope(A) is at the anterolateral portal, and the shaver(S) at the superolateral portal. Resectable areas are the lateral gutter and most of the suprapatellar pouch.

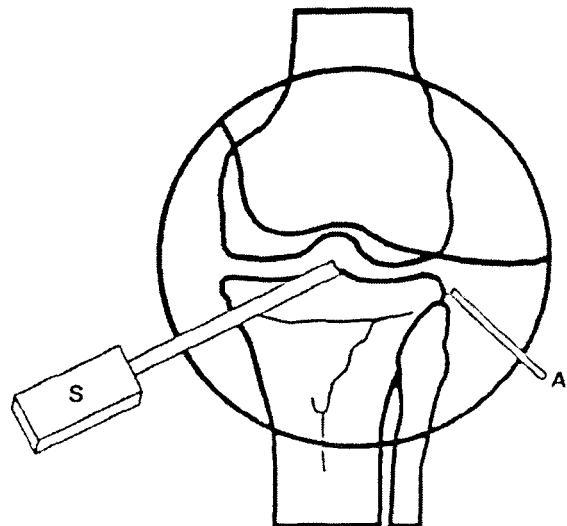


Fig. 2. Step 3. The arthroscope(A) remains at the anterolateral portal and the shaver(S) moves to the anteromedial portal. Resectable areas are the medial side of the joint, the intercondylar notch, the lateral side of the joint and the fat pad area.

5단계 : Shaver를 상내측으로 옮겨 Suprapatellar Pouch와 Medial Gutter의 남은 활액막을 제거하였다(Fig. 4).

6단계 : 다음 슬관절을 90도 굽혀 관절경은 전외측에 Shaver는 후내측에 넣어 후내측부의 활액막을 제거하였으며, 이때 Shaver를 통한 흡입력을 줄여 활액막 제거의 속도를 줄이고

후방의 신경 혈관 조직의 손상에 주의하였다(Fig. 5).

7단계 : 다음 관절경은 전내측에 넣고 슬관절을 90도 굽혀 흉막골신경 손상에 주의하며 Shaver를 후외측으로 넣어, 역시 후방의 신경 혈관 조직의 손상에 주의하며 후외측부의 활액막을 제거하였다(Fig. 6).

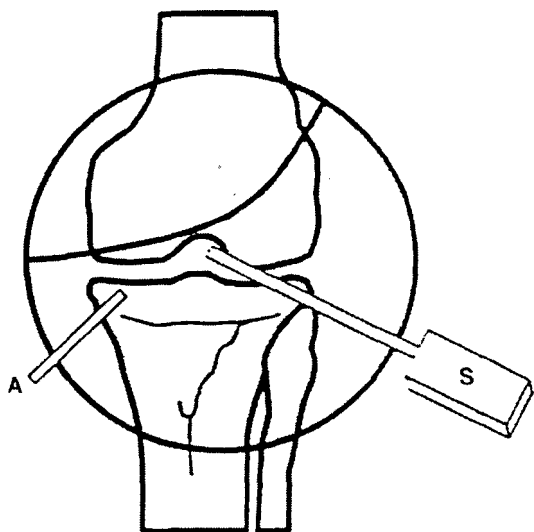


Fig. 3. Step 4. The arthroscope(A) and the shaver(S) are changed each other at the anteromedial and anterolateral portals. Remaining synovium in the medial, lateral and anterior part of the joint can be resected.

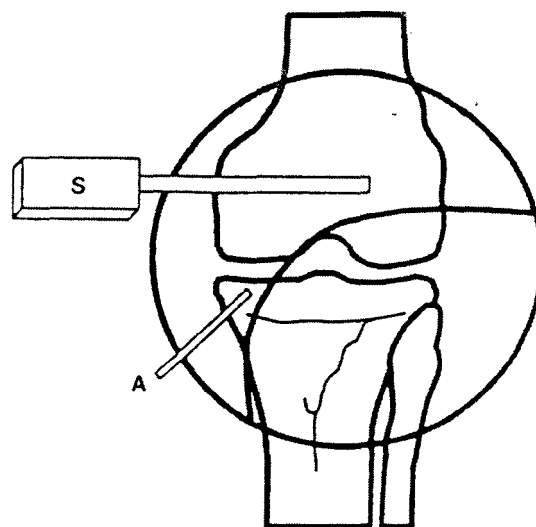
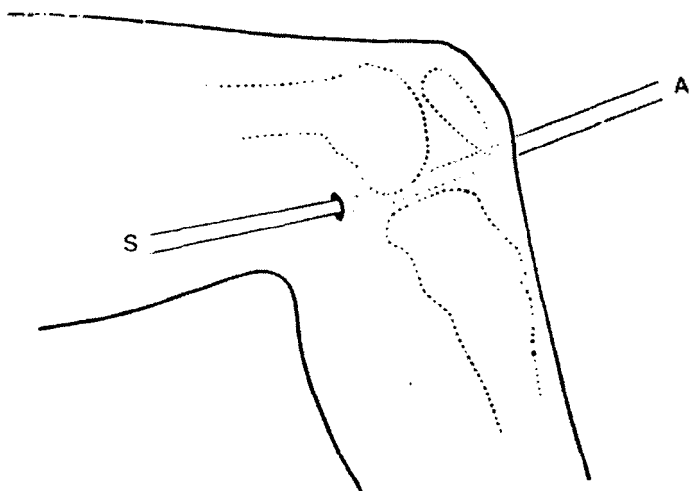


Fig. 4. Step 5. The arthroscope(A) is at the anteromedial portal, and shaver(S) at the superomedial portal. Remaining synovium in the suprapatellar pouch, the medial gutter and the retropatellar area can be resected.



◀ Fig. 5.
Step 6. The arthroscope(A) is at the anterolateral or central portal, and shaver(S) the posteromedial portal, for the synovectomy of the posteromedial compartment.

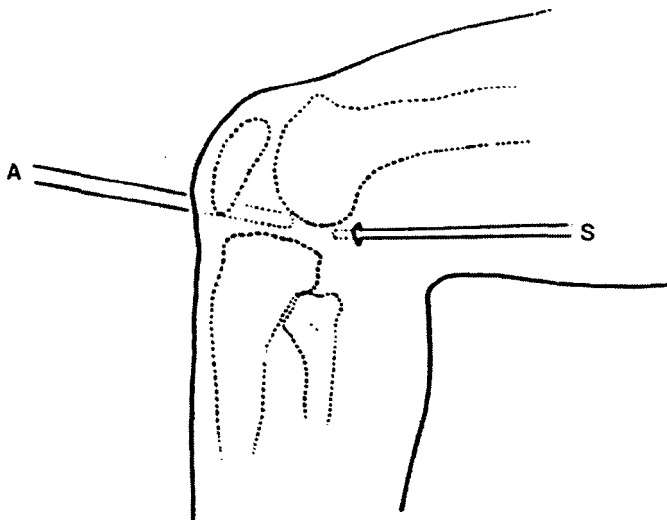
8단계 : 마지막으로 활액막 절제술이 철저히 시행되었는지 확인하여 남은 활액막과 반월상연골 주위의 활액막을 제거하였다. 이때는 진 단계에서 관절경을 넣어 보는 데는 사용되지 않았던 삼입구를 이용해 관찰함으로써 제거되지 않고 남은 활액막을 철저히 발견할 수 있도록 하였다.

수술후 처치 : 흡입 배혈관을 넣고 탄력붕대를 이용해 압박 Dressing을 한후 지혈대를 풀어 활액 손실을 줄이고자 하였으며 수술 직후부터 등장성 대퇴 사두근 운동을 시행하였다. 다음날 통증이 감소되면 하지 직거상 운동을 시행하고, 체중부하와 관절 운동은 특별한 제한없이 할 수 있는 데 까지 하도록 허용하였다. 수술후 1주일의 지난 후에도 능동적 관절 운동이 어려운 경우에는 CPM을 사용하여 관절운동을 시킴으로써 관절 강직

을 방지하였다. 술후 대부분의 환자에 서 비스테로이드성 진통 소염제나 관절염도제(DMARDs) 등의 약물치료를 지속적으로 시행하였다.

결 과

결과 분석은 수술 전과 후의 동통, 부종, 관절 운동 범위, 기능적 능력에 대해 각각 분석하고, 그 종합적 평가와 함께 환자의 주관적 만족도, 관절 연골 손상에 따른 결과, 방사선적 변화, 합병증에 대해 분석하였고, 통계처리는 χ^2 테스트를 이용하였다. 수술 전후의 동통, 부종, 관절운동, 기능적 능력에 대한 각각의 평가 기준은 Ogilvie-Harris와 Basinski의 방법(Table 1)을 사용하여 0점에서 3점으로 각각 평가하고, 그 종합평가는 Ishikawa 등의 방법을 변형하여 10내지 12점은 우수, 7내지 9점은 만족, 4내지 6점은 불만족, 0내지 3점은 불량으로 판정하였다.



◀ Fig. 6.

Step 7. The arthroscope(A) is at the anteromedial or central portal, and shaver(S) at the posterolateral portal, for the synovectomy of the posterolateral compartment.

Table 1. Criteria for Assessment of Results (by Ogilvie-Harris : 1991)

	Results rating, Points			
	0	1	2	3
Pain	Severe	Moderate	Slight	None
Synovitis/effusion	Severe	Moderate	Slight	None
Range of motion	> 20% loss	10-20% loss	0-10% loss	0% loss
Functional capacity	Minimal activity	Some activity	Most activities	All activities

1. 동통, 부종, 관절운동 범위 및 기능적 능력 (Table 2)

1) 동통

수술전 25례 전례에서 중등도 내지 심한 동통을 호소하였으나, 최종 추시에는 5례(20%)에서만 중등도의 동통을 호소하고, 나머지 20례(80%)에서는 동통이 없거나 약간의 동통만 호소하였다.

2) 부종

수술전 25례 전례에서 중등도 내지 심한 부종을 보였으나, 최종 추시에서는 5례(20%)에서 중등도의 부종을 보이고, 나머지 20례(80%)에서는 부종이 없거나 약간만 있었다.

3) 관절운동범위

수술전 14례(56%)에서 10% 이상의 관절 운동 소실이 있었으나, 최종 추시에는 23례(92%)에서 운동 소실이 없거나 10%이하의 운동 소실을 보였으며 2례(8%)에서만 10% 이상의 운동소실을 보였다.

4) 기능적 능력

수술전 25례 전례에서 일부 또는 최소한의 활동만 가능하였으나, 최종 추시에는 19례(76%)에서 대부분 또는 모

든 일상 생활이 가능하여 만족스러운 결과를 보였고, 5례에서는 일부 활동만 가능하였다.

2. 동통, 부종, 관절운동범위 및 기능적 능력에 대한 종합적 평가(Table 3)

Ishikawa 등의 방법을 변형하여 분석한 종합평가에 있어서는 우수 14례(56%), 만족 8례(32%), 불만족 3례(12%), 불량 0례로 평가되어 88%에서 만족스러운 결과를 보였다.

3. 환자의 주관적 만족도(Table 4)

수술 결과에 대한 만족여부, 수술전과 후의 비교, 다른 사람에게 수술 권하겠는가 등의 질문을 통해 판정한 환자의 주관적 만족도에 있어서는 매우 만족 11례, 만족 10례, 불만족 4례, 불량 0례로 21례(84%)에서 만족하는 것으로 판단되었다.

4. 관절연골 손상의 정도에 따른 종합평가 (Table 5)

Outerbridge 분류¹⁹⁾상 0등급과 1등급으로 분류된 16례 중 15례(93%)에서 좋은 결과를 보인 반면, 3등급과 4등급에서는 8례 중 6례(75%)에서 좋은 결과를 보여 연골손

Table 2. Changes in Pain, Effusion / Synovitis, ROM and Functional Capacity

Score	Pain		Effusion / Synovitis		ROM		F.C	
	Pre	Post	Pre	Post	Pre	Post	Pre	Post
3	0	15	0	17	0	19	0	12
2	0	5	0	3	11	4	0	7
1	3	5	6	5	6	2	4	5
0	22	0	19	0	8	0	21	0
avr.	0.16	2.40	0.24	2.48	1.04	2.72	0.16	2.24

(P<0.001)

Table 3. Assessment of Overall Result (Ishikawa : 1986)

	Pre	post
Excellent (10 ~ 12 Points)	0	14
Satisfactory (7 ~ 9)	0	8
Unsatisfactory (4 ~ 9)	3	3
Poor (0 ~ 3)	22	0
Total	25	25

(P < 0.001)

Table 4. Patient's Subjective Assessment

	Post
Delighted	11
Satisfactory	10
Unsatisfactory	4
Poor	0
Total	25

Table 5. Results according to Articular Cartilage Damage (by Outerbridge : 1976)

Grade	NO	Pre				Post			
		E	S	U	P	E	S	U	P
0	11	0	0	3	8	7	3	1	0
1	5	0	0	0	5	2	3	0	0
2	1	0	0	0	1	1	0	0	0
3	3	0	0	0	3	2	0	1	0
4	5	0	0	0	5	2	2	1	5
Total	25	0	0	3	22	14	8	3	0

E : Excellent, S : Satisfactory, U : Unsatisfactory, P : Poor (P=0.5127)

Table 6. Radiologic Assessmt (graded by Smiley : 1990)

Grade	Criteria	Pre	Post
1	No evidence of deg. changes	8	8
2	Osteoporosis, loss of j. space <50%	15	13
3	Loss of j. space >50%	2	4
4	Complete loss of j. space	0	0
Total		25	25

상이 적은 경우 더 좋은 결과를 보이는 것으로 판단되었으나 통계학적 의의는 없었다.

5. 방사선적 변화(Table 6)

Smiley 방법에 따라 분류하였으며 2례에서만 2등급에서 3등급으로 악화되었고, 나머지 23례에서는 등급변화를 관찰할 수 없었다.

6. 합병증

2례에서 수술후 슬관절 전면부의 감각 둔화를 호소하였으며, 이것은 후내측 삼입구에서 복제신경의 슬개하부지 손상에 기인한 것으로 생각되었고 서서히 회복되었다.

4례에서는 혈관질환이 생겨 1 내지 3회 관절 천자를 시행하여 회복되었다.

고 찰

류마티오이드 관절염의 발병기전은 확실치는 않지만 면역학적으로 민감한 사람의 활액막에서 어떤 유발인자에 의해 면역반응이 유발되어 염증이 시작되면, 활액막에서 만들어지는 Cytokines, Immunoglobulin, Pannus 등에 의해 관절연골의 파괴가 일어나는 것으로 알려져 있다⁸⁾. 어떻게 활액막이 류마티오이드 관절염의 발병에 핵심적인 역할을 하고 있기 때문에 이론적으로 활액막을 제거하면 질병 진행

을 지연시키거나 방지할 수 있을 것으로 생각되고 있다.

1982년 Highgenboten에 의해 관절경을 이용한 활액막 절제술이 보고되기 전에는 개방적으로 절제술을 시행하였고, 개방적 절제술은 가장 큰 단점으로 관절운동제한이 지적되었다. 개방적 절제술과 관절경적 절제술의 결과를 비교하는 객관적 보고는 없지만, 관절경적 활액막 절제술은 적은 조직손상과 통증으로도 관절 운동제한이 발생하지 않으면서, 입원하지 않고도 시행할 수 있고, 궁극적 목표인 활액막 절제에 있어서도 개방적 절제술 70-80%인 반면 관절경으로는 95% 이상까지 철저히 시행할 수 있다는 점에서 개방적 절제술보다 유리한 점이 많다고 사료된다. 저자의 경우에도 관절운동소실이 발생된례는 없었으며, 6 Portal 방법을 이용함으로써 95% 이상 절제가 가능하였다.

류마티오이드 관절염에서 슬관절의 활액막 절제술은 1923년 Swett가 처음 보고한 이래 Paradies 79%¹⁴⁾, Klein과 Jensen 78%¹⁵⁾, Ogilvie-Harris와 Basinski 79%¹²⁾, 베와 손 80%²⁾ 등의 좋은 결과를 보이고 있다. 저자 또한 25 슬관절에서 관절경적 활액막절제술을 시행하여, 동통 80%, 부종 80%, 종합결과 88%, 주관적 만족도 84%의 만족할 만한 결과를 얻었다. 그러나 1990년 Smiley는 25 염증성 슬관절염 환자에서 관절경적 활액막 절제술을 시행하여 6개월 추시에는 96%에서 만족스러운 결과를 보였으나 2년에는 90%, 4년에는 57%로 시간이 지남에 따라 점차 결과가 나빠진다고 보고하였으며, 그 외 Paradies¹⁴⁾, Graham과 Checketts⁶⁾, Geens등⁷⁾, Laurin등³⁾도 시간이 지남에 따라 점차 결과가 나빠진다고 보고하고 있다.

관절경적 활액막 제거술에서 활액막 제거의 깊이에 대해서 Ogilvie-Harris등은 활액막중 표재층을 제거하면 된다고 하였고 충분히 제거되면 관절막의 하얀 섬유와 작은 혈관이 보인다고 하였다¹¹⁾.

이때의 표제층은 관절을 싸고 있는 막을 해부학적으로 활액내막, 활액막하조직, 관절막으로 분류⁹⁾할 때의 내막을 의미하는 것으로 생각되며, 이 내막에 면역반응에 관계하고 있는 A세포와 B세포가 존재하는 것으로 볼 때 이론적으로 합당하다고 보여진다. 증식된 용모부분만 제거하는 것은 류마티오이드 관절염의 발병에 관여하는 것으로 알려진 활막세포가 존재하는 내막이 남을 가능성이 있어 부적당하다고 생각된다.

대부분의 환자에서 수술후 수개월동안은 매우 좋은 결과를 보이다 조금씩 안좋아져 지속적인 약물 치료가 필요하였고 본 연구에서의 결과 판정은 투약을 하고 있는 상태에서 판정한 것이며, 투약을 중단해도 괜찮을 정도의 환자는 3-4명에 불과하였다. 따라서 류마티오이드 관절염의 치료를 효과적으로 하기 위해서는 활액막제거술을 시행한 후에도 약물 치료의 중요성이 간과되어서는 안되며, 관해유도제(DMARDs)를 포함해 적극적인 약물요법이 필요하다고 판단되었다.

요약 및 결론

1995년 6월부터 1996년 10월까지 류마티오이드 관절염으로 인해 슬관절의 동통과 부종이 심하였던 15명 25슬관절에 대해 관절경적 활액막절제술을 시행하고 최소 1년이상 추시하여 그 결과를 분석하였다.

1. 동통과 부종은 각각 25례중 20례(80%)에서, 관절운동은 25례중 23례(92%)에서, 기능적 능력은 25례중 19례(76%)에서 만족할만한 결과를 보였다.
2. 동통, 부종, 관절운동 및 기능적 능력에 대한 종합적 평가에서는 우수 14례(56%), 만족9례(32%)로 88%에서 만족할 만한 결과를 보였다.
3. 환자의 주관적 만족도에 있어서는 매우 만족 11례(44%) 만족 10례(40%)로 84%에서 만족할 만한 결과를 보였다.
4. 관절연골 손상에 따른 종합 평가에 있어서는 0등급과 1등급에서는 16례중 15례(93%)에서, 3등급과 4등급에서는 8례중 6례(75%)에서 만족할 만한 결과를 보여 연골 손상이 적은 경우 더 좋은 결과를 보이는 것으로 판단되었으나 통계학적 의의는 없었다.

결론적으로 슬관절의 관절경적 활액막 절제술은 슬관절의 동통과 부종으로 보행장애가 심한 류마티오이드 관절염 환자에서 매우 유용한 치료방법으로 사료된다. 그러나 시간이 지남에 따라 점차 안 좋아진다는 보고가 많으므로 중

다 장기간의 추시가 필요할 것으로 생각되고, 류마티오이드 관절염을 효과적으로 치료하기 위해서는 활액막절제술후에도 관해유도제(DMARDs)를 포함한 적극적이고 지속적인 약물 치료가 필요할 것으로 사료된다.

REFERENCES

1. 김정만, 권순웅, 박종훈 : 활액막제거술이 류마티오이드 관절염의 예후에 미치는 영향. *대한정형외과학회지*, 29:213-222, 1994
2. 배대경, 손성수 : 류마티오이드 관절염에서의 슬관절 활액막 절제술. *대한정형외과학회지*, 29:833-1, 1994.
3. 손성근, 김경택, 김진구 : 슬관절의 관절경적 활액막 절제술. *대한슬관절학회지*, 9:67-74, 1997.
4. Geens S, Clayton ML, Leiodholt JH, Smyth CJ and Bartholomew BA : Synovectomy and debridement of the knee in rheumatoid arthritis. *J Bone Joint Surgery*, 51-A:626-642, 1969.
5. Graham J and Checketts : Synovectomy of the knee joint in rheumatoid arthritis. *J Bone Joint Surgery*, 55-B:786-795, 1973.
6. Harris ED : Rheumatoid arthritis. Philadelphia, W.B. Saunders Company: p156, 165, 1997.
7. Highgenboten CL : Arthroscopic synovectomy. *Ortho Clin NAm*, 13:399-405, 1982.
8. Ishikawa H, Ohno O and Hirohata K : Long-term results of Synovectomy in rheumatoid patients. *J Bone Joint Surgery*, 68-A:198-205, 1986.
9. Klein W and Jensen KU : Arthroscopic Synovectomy of the knee Joint: Indication, technique and follow-up results. *Arthroscopy*, 4:63-71, 1988.
10. Laurin CA, Desmarchais J, Daziano L, Garipey R and Derome A : Long-term Results of synovectomy of the knee in rheumatoid patients. *J Bone Joint Surgery*, 56:521-531, 1974.
11. McGinty JB, Caspari RB, Jackson RW and Poehling GG : Operative Arthroscopy. Second edition. Philadelphia, Lippincott-Raven Publishers: p459-467, 1996.
12. Ogilvie-Harris DJ and Basinski A : Arthroscopic synovectomy of the knee for rheumatoid arthritis. *Arthroscopy*, 7:91-97, 1991.
13. Outerbridge RE : The etiology of chondromalacia patella. *J Bone Joint Surgery*, 43B : 752-757, 1976
14. Paradis LH : Synovectomy for rheumatoid arthritis of the knee. *J Bone Joint Surgery*, 57-A:95-100, 1975.
15. Smiley P, Wasilewski SA and Stephen A : Arthroscopic synovectomy. *Arthroscopy*, 6:18-23, 1990.
16. Verdeck WN and McBeath AA : Knee synovectomy for rheumatoid arthritis. *Clin Orthop*, 134:168-172, 1978.