

# 안정골구조물 중첩법(stable structural superimposition method)을 사용해야 하는 합리적 근거 및 그 중첩방법의 소개

전 윤 식<sup>1)</sup> · 황 충 주<sup>2)</sup>

Björk와 Skieller는 상, 하악골에 임플란트를 매식하여 안면골 성장유형을 관찰한 결과 성장으로 인하여 영향을 받지 않는 안정된 골구조물(stable structure)의 존재를 확인했고 성장중에 있는 환자의 안면골을 중첩할 때에는 반드시 이러한 부위를 기준으로 중첩해야 한다고 하였다.

그럼에도 불구하고 40여년이 흐른 지금까지 대부분의 교정의들은 안정골구조물을 이용한 중첩법(structural method) 보다는 최적중첩법(best fit method)을 선호하고 있다. 그러나 Angle씨 부정교합 II급 2류의 하악골과 같이 특징적으로 전상방 성장을 하는 골격구조를 갖는 증례와, 치료 후 장기관찰 증례에서는 두 중첩법 사이에 현저한 차이가 있다는 사실을 부인할 수는 없다.

이제는 윤리적인 문제때문에 더이상 임플란트를 매식하여 관찰하는 연구를 할 수 없게 되어 Björk가 연구해왔던 임플란트 자료를 근거로 안정골구조물 중첩법을 사용할 수 밖에 없다.

따라서 안정골구조물 중첩법의 실용화를 위하여 본 저자들은 안정골구조물 중첩법의 합리적 근거를 제시하고 중첩 방법을 자세히 소개하고자 한다.

(주요단어: 임플란트, 성장유형, 안정골구조물 중첩법, 최적중첩법)

## I. 서 론

1951년 코펜하겐에 있는 왕립치과대학 교정과에서는 정상적인 성장유형을 갖는 아동들과 병적인 성장양상을 보이는 아동들을 대상으로 안면골 성장 및 치열 발육을 연구하기 위하여 한 분과를 설치한 후 연구방법으로 대상 아동들의 악골에 1.2mm × 0.37mm 크기의 tantalum 임플란트를 매식하고 누년적으로 두부 X-선 사진을 채득하였다(사진 1-A, B). Björk와 Skieller<sup>8,9,10,11)</sup>는 200명 이상에게 implant를 상, 하악골에 매식하여 이들의 안면골 성장유형을 관찰한 결과 전두개저(anterior cranial base)와 중두개저(middle cranial base)의 특정한 골구조물들이 6-7세 이후에는 성장에 관계없이 상대적으로 안정하다는

사실을 알아냈다.

Melsen<sup>14)</sup>(1974)은 두개저의 조직학적 연구를 통하여 Björk<sup>3,11)</sup>의 연구논문의 타당성을 입증하였는데 그는 사판(篩板 : cribriform plate)과 전두골의 내면이 이미 4세부터 성장으로 인해 형태가 변화하지 않는 골구조물이라는 것을 확인했고 Sella turcica의 전벽(anterior wall)은 5세 이후 안정하지만 기저부와 후벽은 지속적으로 흡수성 골개조를 한다고 하였다. 안결절(鞍結節 : Tuberculum sella)은 성장으로 많이 변화한다고 하였다.

Björk는 그의 논문에서 성장으로 인하여 영향을 받지 않는 안정된 골구조물(stable structure)의 존재를 확인했고 성장중에 있는 환자의 안면골을 중첩할 때에는 반드시 이러한 부위를 기준으로 중첩해야 한다고 하였다.

그러나 40여년이 흐른 지금까지 대부분의 교정의들은 안정골구조물을 이용한 중첩법(structural met-

<sup>1)</sup> 이화여자대학교 의과대학 치과학교실 교정과 부교수

<sup>2)</sup> 연세대학교 치과대학 교정학교실 부교수




사진 1-A. 하악골에 tantalum implant를 매식한 부위

hod) 보다는 최적중첩법(best fit method)을 선호하고 있는데, 그 이유는 2-3년간의 단기간의 교정치료시 두 중첩법 사이에 별 차이가 없다는 것과 선명하지 못한 두부 X-선 사진상의 골 구조물을 이용할 경우 오히려 더 큰 오류를 범할 수 있기 때문이라는 것이다. 그러나 부정교합 II급 2류의 하악골과 같이 특징적으로 전상방 성장을 하는 골격구조를 갖는 증례와, 치료 후 장기관찰 증례에서는 두 중첩법 사이에 현저한 차이가 있다는 사실을 부인할 수는 없다.

따라서 안정골구조물 중첩법의 실용화를 위하여 본 저자들은 안정골구조물 중첩법의 합리적 근거를 제시하고 중첩방법을 자세히 소개하고자 한다.

## II. 임플란트 또는 안정골구조물 중첩법의 합리성을 입증하는 사례

### A. Björk의 임플란트 증례

Björk<sup>6)</sup>의 임플란트 증례번호 3433은 Angle씨 II급 2류의 부정교합으로 11-7세부터 17-7세까지 6년간을 치료하지 않고 관찰한 증례이다(사진2-A). 본 증례에서 두개저선(SNL)을 기준선으로 한 하악골 하연(lower border of mandible)의 기울기는 성장기간 동안에 하방으로 비교적 평행하게 이동한 것으로 보이나 하악골체부에 매식된 임플란트라인은 심한 기울기의 차이를 보인다. 이는 임플란트라인을 중첩하였을 때 하악골이 회전하는 양상을 의미하는 것이다. Björk는 이러한 성장유형을 회전성장(rotational growth)이라 하였고 이러한 회전성장을 입증하기 위하여 많은 노력을 기울여 왔다. 이 때 사용하는 회전

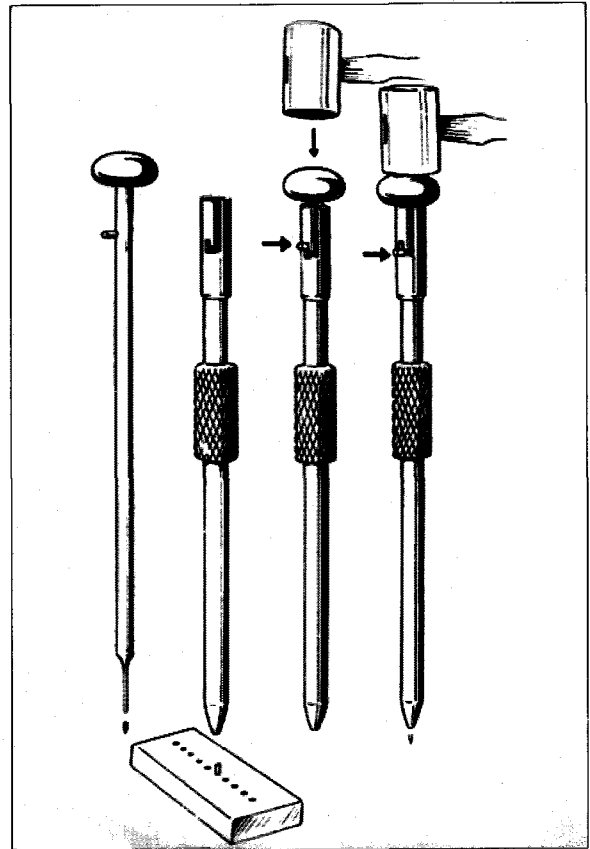


사진 1-B. Implant를 매식하기 위해 사용한 implant pin 및 기구

(rotation)이라는 용어의 개념은 물리학에서 통용되는 회전개념과는 차이가 있음을 염두에 두어야 한다. 즉, 회전이란 동일물체가 어느 한 회전중심을 기준으로 물체가 이동하는 현상이지만 성장하는 개체에서는 관찰 전, 후의 개체길이가 변하기 때문에 엄밀한 의미의 회전개념과는 다르다. 따라서 정확한 회전중심을 찾을 수는 없다. 다만 Björk가 이러한 용어를 사용하였기에 그대로 사용하는 것 뿐이다.

이와같이 하악골의 성장유형이 최적중첩법과 임플란트, 또는 안정골구조물 중첩법 중 어느 것이 논리적으로 타당한지를 알아보기 위하여 본 저자들은 증례번호 3433의 원본을 복사한 후 이해를 돕기위해 사진을 재편집하여 임플란트 또는 안정골구조물 중첩법의 타당성을 3가지 의혹예를 들어 입증해 보려고 한다.

의혹 1. 하악지 전연(anterior border of mandibular ramus)의 임플란트는 성장과정 중에 소실되는가? 임플란트 증례번호 3433은 원래 편측으로 4개의 임

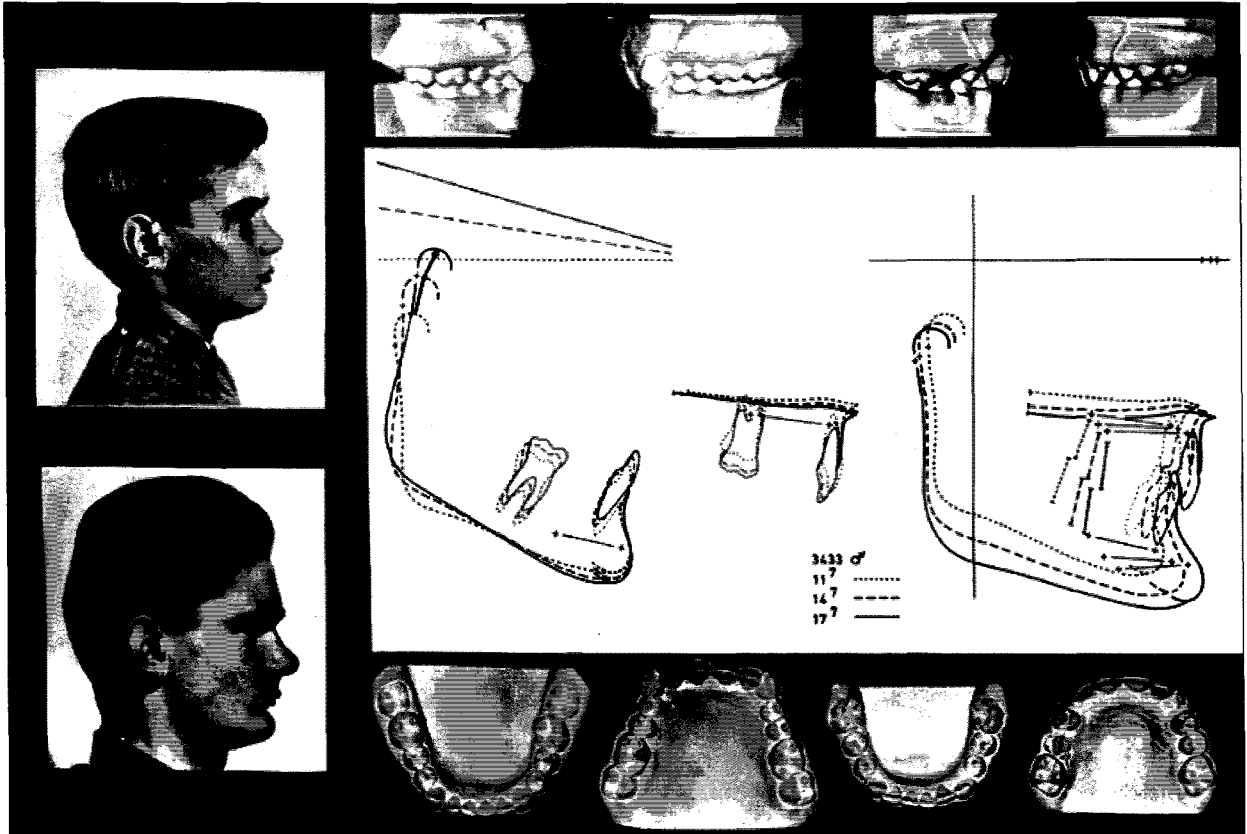


사진 2-A. Björk 임플란트 증례번호 3433의 11-7세부터 17-7세까지 안면 및 석고모형사진과 두부 X-선 사진을 임플란트 중첩법으로 분석한 증례

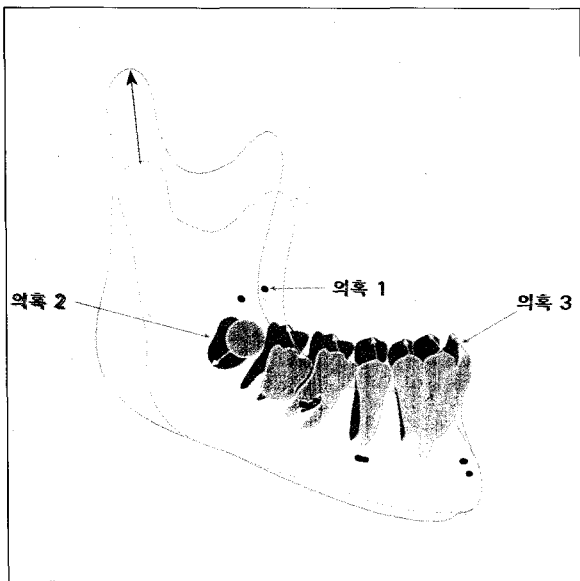


사진 2-B. 증례3433의 하악골을 최적중첩법으로 중첩 하였을 때의 치아이동 양상

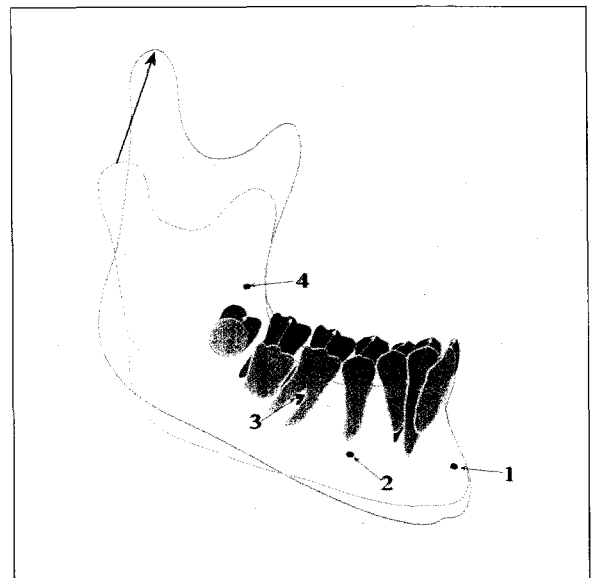


사진 2-C. 증례3433의 하악골을 임플란트 중첩법으로 중첩하였을 때의 치아이동 양상




사진 3. Enlow의 골연마표본 채취 부위

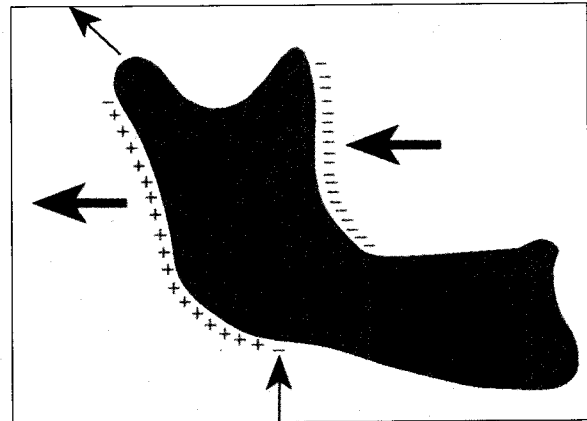


사진 4-A. Enlow가 주장했던 전형적인 하악골의 성장 유형인 type A-classic pattern

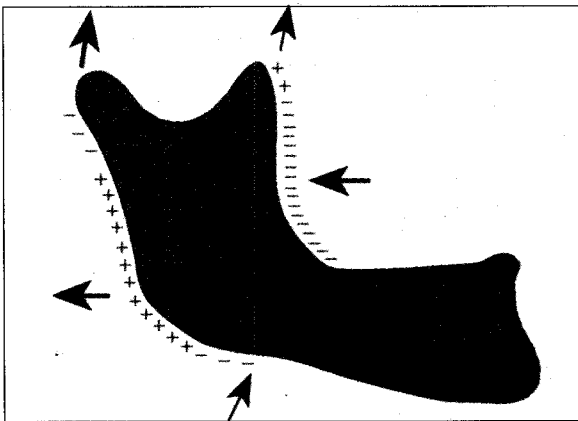


사진 4-B. 미약한 회전양상을 보이는 type B-vertical variation

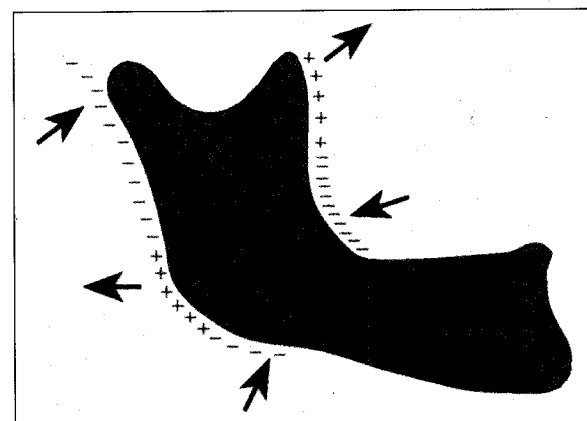


사진 4-C. 비교적 큰 회전성장을 보이는 type C-rotation variation

플란트를 그림과 같이 매식하였다. 이 4개 중에서 관심의 대상은 제4번 임플란트로 하악지 전연에 매식한 것이다. 만약 사진2-B에서와 같이 하악골 하연을 최적중첩법으로 중첩한다면 하악지 전연은 흡수되어 임플란트는 성장 중에 소실되어야 하나 실제로는 소실되지 않았다. 이는 하악지 전연이 이 증례에서 흡수되지 않는다는 것을 간접적으로 입증하는 것으로, Björk는 자신의 회전성장 이론을 뒷받침 하는 제4번 임플란트를 행운의 임플란트, 즉 lucky implant라 명명하였다.

하악골의 전상방 회전성장이 심한 증례, 즉 II급 2류 부정교합과 같이 gonial angle이 작고 하악지의 전후방 폭이 큰 증례에서는 하악지의 전연이 흡수되지 않아 제3대구치가 맹출할 공간이 충분치 않기 때문에 이러한 성장유형을 보이는 골격구조에서 상대적으로 제3대구치의 매복빈도가 높은 것으로 알려져 있다.

또한 최적중첩법으로 중첩을 하면 매식된 임플란트의 위치가 일치하지 않으나 임플란트만으로 중첩할 때에는 4개의 임플란트가 정확하게 일치한다. 이러한 임플란트 중첩시 사진2-C에서 보는바와 같이 하악지의 전연은 흡수가 일어나지 않고 하악골체부 후방하연이 흡수되고 후연의 하부는 침착, 후연의 상부는 흡수가 일어난다.

의혹 2. 하악치열의 맹출방향은 과연 후상방인가?

사진2-B와 같이 최적중첩법으로 중첩을 하면 하악치아들은 모두 후상방으로 맹출하는 것처럼 보인다. 그러나 이러한 맹출양상은 하악 제3대구치에서 이해할 수 없는 현상으로 나타난다. 즉, 하악 제3대구치의 맹출방향이 상방이 아닌 하후방으로 향하는 것이다. 이러한 사실은 치근의 발육이 시작될때, 치아는 치조골에서 상방으로 계속 맹출하기 때문에 원래의 위치

보다 결코 낮아지지 않는다는 맹출양상에 어긋나는 현상이므로 결코 받아들일 수 없는 결정적 증거라 하겠다. 그러나 사진2-C와 같이 임플란트를 중첩하면 하악치아들은 모두 전상방으로 맹출하는 합리적인 양상을 보인다.

의혹 3. 하악전치 치축각(IMPA)은 성장하면서 상당량 감소하는가?

최적중첩법을 사용하면 하악전치는 성장완료 후 상당량 설측으로 경사이동된 것처럼 보인다. 사진 2-A에서 11-7세의 하악모형을 보면 하악전치부에서 1mm 정도 공간이 부족하다. 이러한 상태에서 하악전치가 사진2-B와 같이 설측이동을 보였다면 하악전치부에는 심한 치아밀집 현상이 나타나거나 하악의 모든 구치부가 동시에 후방으로 이동되어 치아밀집이 해소되어야 한다. 그러나 17-7세의 하악모형의 전치부 치열에는 별 다른 치아밀집 현상을 보이지 않는다. 그렇다면 성장하면서 구치부 치아들이 완벽하게 후상방으로 이동되었다는 것인데 이러한 논리에 동의할 교정의는 없다고 본다.

이 증례가 교정의에게 주는 또다른 의미는 이러한 증례에서 하악전치 치축각을 의도적으로 설측으로 이동시키는 치료계획, 즉 IMPA를 가능하면 90도에 가깝게 유지하려는 것은 치료 후 안정성에 문제를 야기할 수 있기 때문에 피해야 한다.

### B. Hans와 Enlow 논문을 통해 본 하악골의 성장기전

Enlow<sup>12)</sup>의 성장개념은 골표면에서의 골침가 및 골흡수와 이에 따른 위치적 변화(displacement 혹은 relocation)의 두가지 과정에 의한다는 것이다. 따라서 하악골에서의 과두(condyle)는 growth center가 아닌 growth site일 뿐이라고 하였고 일반적으로 알려진 하악골의 성장방향은 성장의 효과가 표현되는 방향이며 실제의 성장방향은 이와 반대방향이라고 하였다.

Enlow는 그의 'growth equivalents concept'을 근거로 두개안면골의 성장을 17단계로 설명하고 있다. 그 중 제9단계에서 하악의 수평적 성장이 일어나 하악지의 후연이 균일하게 골침가가 되고 전연은 골흡수가 되는 것으로 묘사했으며 제15단계에서 symphysis의 전방과 하방에서 골침가가 일어나 턱이 두드러져 보인다고 하였으나 Björk는 하악골이 회전성장을 하므로 골흡수와 침가가 어느 한 부위에 균일하게 일어나지 않는다고 하였고, symphysis는 전방부

는 안정한 곳으로 병적인 증례를 제외하고는 골개조가 일어나지 않는다고 하였다.

이러한 Enlow의 성장이론도 본인에 의해서 수정되는 실험논문이 발표되었다. 1995년에 발표된 Hans와 Enlow<sup>13)</sup>의 논문에 의하면 치령이 1세에서 13세에 이르는 사람의 하악골을 대상으로 골연마표본(ground and polished microscopic sections)을 만들어(사진3) 하악골의 성장기전을 본인이 주장하던 기존의 개념에서 Björk의 회전성장기전을 뒷받침하는 실험결과를 보고하였다. 하악골의 성장유형이 전형적인 type A-classic pattern(사진4-A), 즉 하악지 전연은 흡수되고 후연은 침착되어 하악골의 크기가 증가하는 유형만 있는 것이 아니라 type B-vertical variation(사진4-B) 및 type C-rotation variation(사진4-C)까지 있다는 것이다. type B나 type C는 하악골이 성장시 어느 한 부위가 일률적으로 흡수 또는 침착이 일어나는 것이 아니라 같은 부위에서 흡수와 침착이 동시에 일어날 수 있는 유형이다. 이러한 사실은 하악골이 성장하면서 회전한다는 Björk의 회전성장기전을 뒷받침하는 근거가 된다.

본 저자들은 이러한 논리적 근거를 바탕으로 하악골을 중첩할 때 일반적으로 사용하고 있는 최적중첩법 보다는 임플란트 또는 안정골구조물 중첩법을 사용해야 한다고 생각하여 그 중첩방법을 상악골을 포함하여 다음과 같이 소개한다.

### III. 안정골구조물을 이용한 두부 X-선 사진 중첩법

안정골구조물 중첩법(THE STRUCTURAL TECHNIQUE)은 다음과 같다.

- 1) 안정된 골구조물에 두부 X-선 사진을 중첩하는 것이며
- 2) 논리적인 성장변화의 순서를 관찰하여 중첩의 신뢰도를 검사하는 것이다.

#### 실습과정(PRACTICAL PROCEDURE)

두부 X-선 사진의 중첩방법의 첫 과정은 control tracing을 하는 것이다. 첫번째 두부 X-선 사진(증례 번호 1597, 6세 3개월(이하 6-3)에서 얻어진 Nasion-Sella Line(이하 NSL)과 Nasion-Sella Perpendicular line(이하 NSP)을 한장의 트레이싱紙에 그리는데 이는 뒤에 연속해서 그릴 두부 X-선 사진에 기준선으로 사용하기 위함이다.

첫번째 두부 X-선 사진에서 NSL과 NSP를 그리는

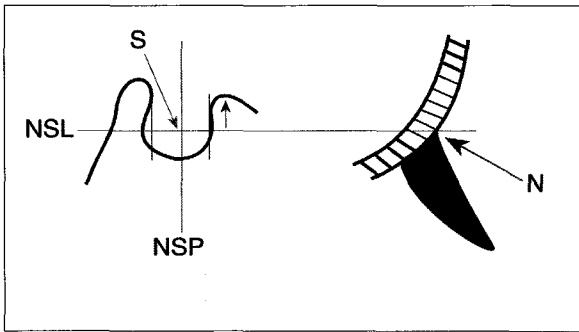


Figure 1




Figure 2

방법은 우선 Sella와 Nasion을 그린 후 Sella의 중앙점을 찾는다. Sella의 중앙점은 상, 하방에서는 tuberculum sellae와 sella turcica의 기저부의 1/2되는 곳과, 좌우측에서는 sella turcica의 전벽과 후벽의 1/2 되는곳이 만나는 점을 잡아 그 점과 Nasion을 연결한 선이 NSL이 된다. NSP는 Sella의 중앙점에서 NSL에 대해 수직으로 내린 선이다. 이 두 선은 연속해서 그릴두부 X-선 사진의 기준선으로 계속 사용하게 된다(Fig. 1).

Sella와 Nasion은 연령이 증가하면서 골개주가 일어난다. 따라서 이러한 골개조가 일어나는 부위를 기준으로 중첩했을 때 발생할 수 있는 오류를 줄이기 위하여 이러한 과정을 거치는 것이다.

두번째 두부 X-선 사진(11세 3개월, 이하 11-3)을 첫번째 두부방사선사진의 안정된 골구조물에 중첩시킨다.

**중첩(SUPERIMPOSITION)**

시상면에서 볼 때 측모두부 X-선 사진들을 (1)sella turcica의 전벽, (2)중두개와의 전면(the greater wings of the sphenoid)과 사골(ethmoid bone)에 중첩시킨다(Fig3).

수직면에서는 (3)the cribriform plate (4)orbital roof의 내측경계(the cerebral surface); (5)전두골 내면의 불규칙한 상에 중첩시킨다.

첫번째 두부 X-선 사진에서 Sella점을 두번째사진으로 옮긴 후에 정확성 여부를 확인하는 방법으로 Sella에서 전두골의 불규칙한 내면까지의 거리는 항상 일정하게 유지된다는 점을 적용한다(6).

Sella turcica와 상상돌기(床床돌기 : anterior clinoid process)의 교차점 역시 안정한 구조물로 밝혀졌다(Walker)(Fig2).

**A. 성장변화의 논리적 순서(LOGICAL SEQUENCE OF GROWTH CHANGES)**

성장하는 동안 전두정골융합(fronto-parietal suture)은 점차 후방으로 이동하며, 절대로 전방으로 이동하지 않는다(7); 후두골(occipital bone)의 외형은 성장함에 따라 하방으로 이동하여 성장완료후에는 처음에 비해 후하방에 위치한다(8).

두 시기 이상의 두부 X-선 사진을 중첩할 때, articulare(9), pterygomaxillare(10), anterior nasal spine(11), chin의 전면 형태(12)는 각 시기마다 논리적으로 맞는 위치에 있음을 주의깊게 확인해야 한다.

주의! 교정치료는 이들 점의 위치, 즉 (9)와 (12)에 영향을 미칠 수 있다(Fig3). 성장과 치료에 의한 변화

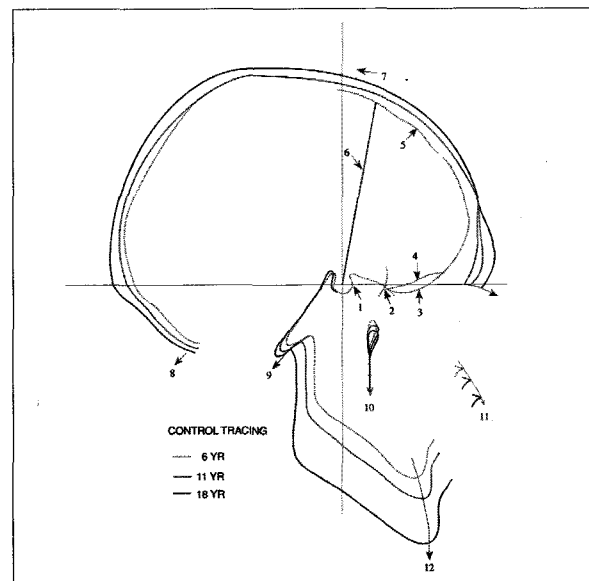


Figure 3

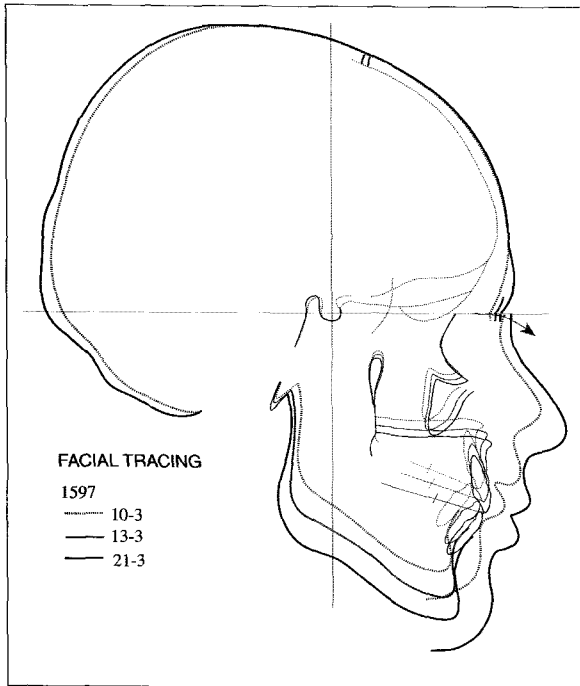


Figure 4

를 분석하기 위한 첫 단계로서 두부 X-선 사진에서 control tracing을 하는 목적은 두개저의 기준선인 NSL과 NSP가 첫번째 두부 X-선 사진부터 연속되는 두부 X-선 사진들에 정확히 옮겨 졌는지 여부를 확인하는 것이다. 이러한 기준선들은 후에 모든 중첩에 이용된다.

성장으로 인한 골 구조물들이 논리적 순서에 준하여 변한다는 사실을 알면 상당히 근접한 구조물들을 중첩할 때 발생할 수 있는 오류를 줄일 수 있다.

#### 안면 트레이싱(FACIAL TRACING)

분석에 있어서 다음 과정은 이미 사진에 나타나있는 NSL-NSP의 교차선을 이용하여 전체적인 안면의 연조직 외형을 그리는 것이다. 두부 X-선 사진은 NSL과 NSP를 Sella point에서 중첩한다.

이러한 3시기(6-3, 11-3 & 21-3)를 트레이싱할 때 연조직 축모는 처음(6-3)과 마지막(21-3) 시기만을 그린다. 뇌두개의 윤곽도 마찬가지로 처음과 마지막 시기만 그린다.

전치와 대구치는 각 시기마다 그리고, 상악의 교합 평면(상악 전치의 절단면으로부터 상악 제1 대구치의 원심협축 교두까지)도 그린다. 겹쳐진 二重像들은 그 중간부분을 이등분해서 그린다. Nasion이 성장함

에 따라 변위되는 방향은 화살표로 나타낸다. 이러한 변위는 미간(眉間 : glabella)에 골이 침착한 것일 수도 있고 교정치료에 의해 영향 받은 것일 수도 있다 (Fig. 4).

#### B. 시상 악골관계의 변화 분석(ANALYSIS OF CHANGES IN SAGITTAL JAW RELATIONSHIP)

이 분석의 목적은 상, 하악 관계가 성장이나 치료에 의해 변화된 결과를 시상면에서 알아보는 것이다. 성장시기의 교정치료는 부정교합을 개선시키기 위해 성장적응법(growth adaptation)을 이용한다. II급 1류 부정교합에서는 상악의 전방 성장을 억제하고 하악의 전방 성장을 유도하는 방법을 시도 할 수 있다. 이와같이 성장적응법을 이용해서 치료의 성공여부를 알아보는 빠른 방법은 시상 악골관계에서 변화를 분석함으로써 확인할 수 있다.

#### 실습과정(PRACTICAL PROCEDURE)

두가지 중첩방법 중 첫번째 방법은 처음시기의 두부 X-선 사진(6-3)을 트레이싱한 후 NSL-NSP 교차선에 놓고 수평위치를 표시한다. 상악의 전방형태를 옮기고 Fig. 5-A에서와 같이 point A까지 그린다. point A에서 NSL에 대해 수선을 긋는다. Symphysis의 전방 형태를 옮기고 symphysis의 내측경계를 옮겨그린다.

트레이싱紙를 중간시기의 두부 X-선 사진(11-3)으로 옮기고 ANS, 상악전방 형태, 그리고 point A에 중첩시킨다. NSL이 평행하도록 한다. 똑같은 과정을 마지막 시기의 두부 X-선 사진(21-3)에서도 반복한다. 두번째 중첩방법은 트레이싱은 첫번째와 비슷한 방법으로 하나, 이번엔 전방 임플란트에 중첩시킨다. 역시 NSL이 평행하여야 한다(Fig. 5-B).

#### 해석(INTERPRETATION)

시상 악골관계의 변화는 symphysis의 전, 후방적인 위치 변화로 알 수 있다. 이 중첩은 회전적인 변화(rotational change)는 제거되고 상, 하악간의 상대적인 변화만을 나타낸다.

상, 하악골에서 치조골의 성장은 symphysis의 하방이동(하안면 고경의 증가)으로 알 수 있다. 이는 정확한 양을 알수없는 비저의 하방이동과 symphysis 하부의 골침착성 성장을 포함한다.

상악의 길이성장. 상악의 전방 이동은 NSP의 후방 변위로 나타난다. 상안면고경의 성장은 NSL의 상방

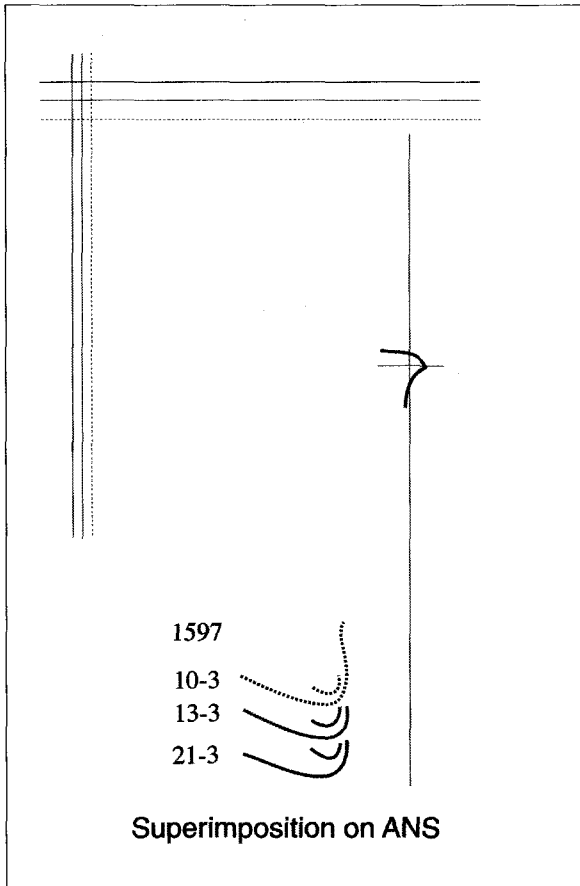


Figure 5-A




Figure 5-B

변위에 의한다.

Fig. 5-A는 성장과 치료에 의해 상악의 하방변위 정도를 나타내는데 수직적 봉합성장과 비저의 흡수성 하방변위 간의 구분은 할 수가 없다.

Fig. 5-B에서 전방부 임플란트를 서로 중첩했을때, 상악의 봉합부 성장량과 비강저의 하방변위의 양을 알 수 있다. 임플란트의 사용없이 하악의 상대적인 하방성장은 어느정도 덜 평가되었다고 볼 수 있다.

C. 하악골의 성장과 치료에 의한 변화(MANDIBULAR GROWTH AND TREATMENT CHANGES)

성장과 치료에 의한 변화를 평가하기 위한 안정골 구조물 중첩법(structural method)은 하악골에서 안정된 골구조물을 이용하는 것이다<sup>1,4,10</sup>. 중첩시 사용되는 참고 구조물은 다음과 같다(Fig. 6).

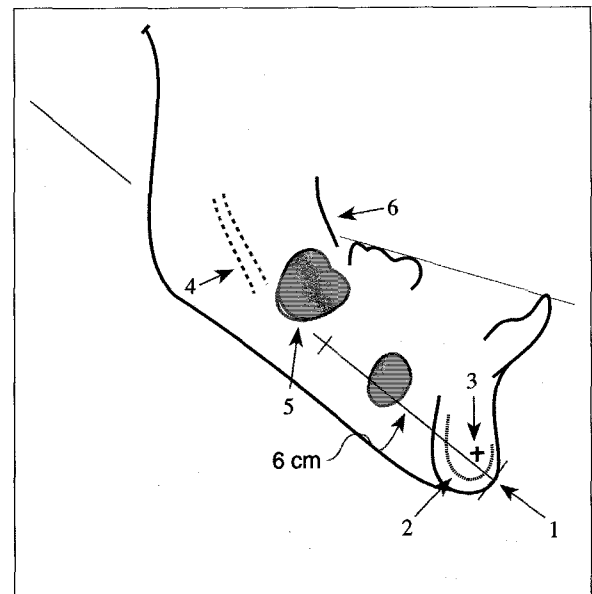


Figure 6



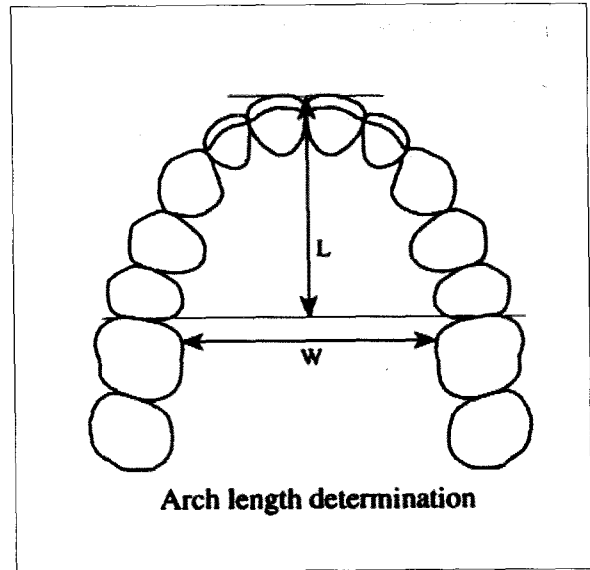
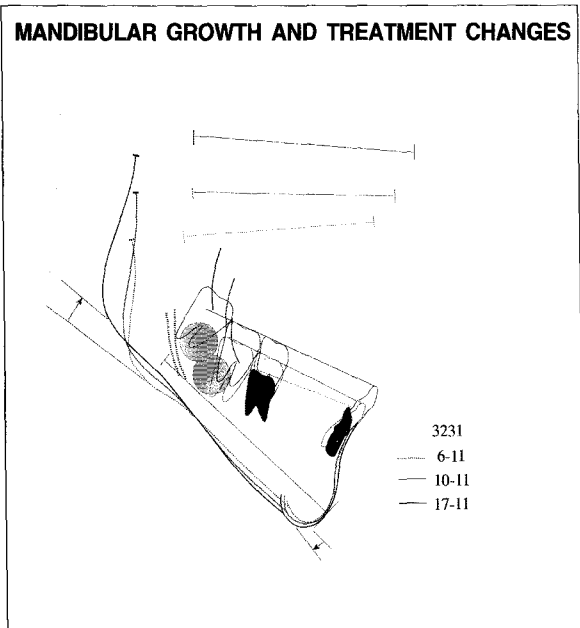


Figure 8

1. symphysis 전방의 외형
2. symphysis의 cotrical plate의 전내형(anterior, inner contour)
3. symphysis의 아래부위의 소주상(小柱狀 : trabecular structure)
4. 하악관(下顎管 : mandibular canal)의 외형
5. 치근 발육시작전의 대구치 치배(tooth germ) 하부의 윤곽

성장변화의 논리적 순서(LOGICAL SEQUENCE OF GROWTH CHANGES)

하악지의 전연(anterior border of mandibular ramus)은 누년적으로 촬영한 두부 X-선 사진에서 변하지 않거나 약간 뒤로 위치할 뿐, 절대로 전방에 위치하지 않는다(6).

정상적인 치근발육이 시작되면 치아는 치조골에서 상방으로 계속 움직이기 때문에 치아는 원래의 위치보다 결코 낮아지지 않는다.

실습과정(PRACTICAL PROCEDURE)

첫번째 두부 X-선 사진에서는 pogonion의 전방 외형에서 구치치배의 하부의 윤곽 또는 하악관까지 기준선을 그리는데 이 선은 약 6cm 정도되며 모든 사진상에 같은 길이로 그려넣는다(Fig. 6).

처음 단계에서 참고선을 그린후, Fig. 7에서 와 같

이 하악골의 외형을 그린다. 하악의 후방 경계는 articulare(하두개저와 하악지의 후연이 만나는 점)까지만 그리고 하악지의 전방경계는 일부분만 그린다. 가장 튀어나온 하악전치와 하악교합면(전치의 절단면에서 제1대구치 원심협축교두까지)을 그린다. 제1대구치는 이 때까지 그리지 않는다.

시상면에서 하악 제1대구치의 정확한 위치를 결정하기 위해 다음 방법을 사용한다. 촬영시기별 3단계의 석고모형의 X-선 사진을 3장의 두부 X-선 사진에 포함시켜 occlusogram을 그리고 기준을 잡기 위해 모델상에 연필을 이용하여 상악치열궁의 중심을 표시해 놓는다. 치열궁의 중심선은 제1대구치간의 거리(W)를 이등분한다(Fig. 8). 전치와 구치의 가장 근심면에서 중심선에 접선을 그린다. 그리고 치열궁 장경을 전치의 순면에서 부터 제1대구치의 근심점측면까지 MSL을 따라 측정한다. 이 경우 측정치에 대하여 5%의 왜율을 고려해서 적절한 변이를 추가한다. 이 치열궁의 길이 측정법과 정확한 치측 기울기를 사용해 두부 X-선 사진에서 보는 것처럼 각 단계별 모든 사진상에 제1대구치를 그린다.

NSL을 Nasion에서 Sella 까지 그린다(NSP가 아님).

주의! 골구조물이 이중상일때는 그 중심구조물을 가 상하여 그린다.

3단계 모두에서 같은 재질의 트레이싱지에 NSL을 그린다.

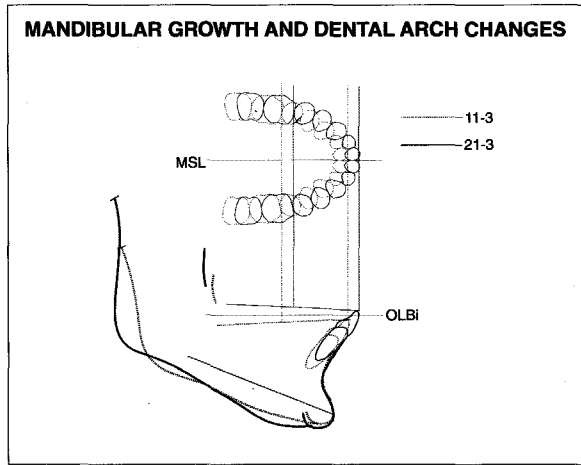


Figure 9

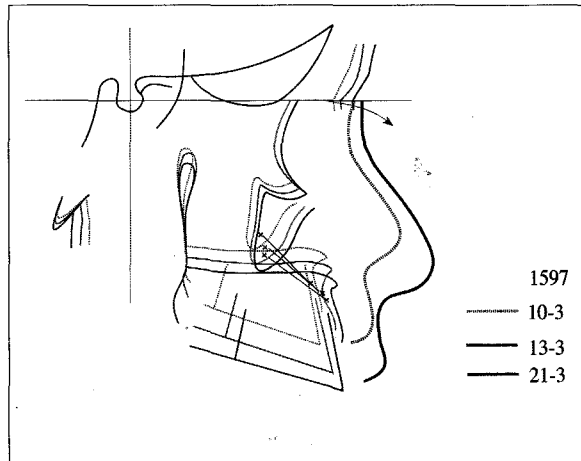


Figure 10

해석(INTERPRETATION)

하악 중첩은 과두의 성장량과 성장방향, 전두개에 대한 하악골의 회전을 나타낸다. 3단계 모두에서 NSL의 기울기 변화는 회전양을 의미한다. 이 그림은 또한 하악골 하연과 하악지 전방의 골개조를 나타내며, 하악에서 치아의 이동과 하악 교합면에 대해 치아가 어떠한 영향을 받았는지를 나타낸다.

D. 하악골의 성장과 치열궁의 변화(MANDIBULAR GROWTH AND DENTAL ARCH CHANGES)

이 중첩은 하악치아 및 치조골의 삼차원적인 변화를 나타낸다. 측모두부 X-선 사진에 occlusogram 을

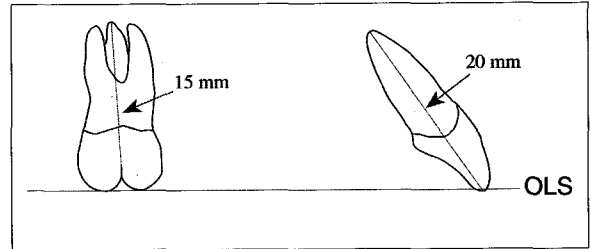


Figure 11

함께 그린다. 이 방법으로 처음 시기(11-3)와 마지막 시기(21-3)를 비교한다.

실습과정(PRACTICAL PROCEDURE)

이전 중첩에다 하악의 외형을 그린다. 두 상태에서 구치를 제외하고 하악전치와 교합면평을 그린다. 구치 위치는 occlusogram으로 정한다. 두 사진에서 얻어진 교합평면의 이등분선과 이 이등분선에 대한 수직선을 전치에서 긋는다. 교합평면 이등분선을 그리고 이에 평행하게 치열궁의 MSL인 정중시상선을 긋는다(Fig. 9). MSL과 전치를 기준으로 하여 두상태의 치열궁을 그린다. 제1대구치의 근심접측면에서, 교합평면의 이등분선에 수직선을 긋는다.

분석(ANALYSIS)

이 그림은 하악에서 성장변화 뿐만 아니라 치아 및 치조골의 변화를 나타낸다. 치열궁은 1:1 로 그려져 있으므로 제1대구치는 측모두부 X-선 사진상에서와 일치하지 않음을 유의해야 한다.

E. 상악골의 성장과 치료에 의한 변화(MAXILLARY GROWTH AND TREATMENT CHANGES)

NSL ORIENTATION

안정골구조물중첩법으로 세 단계의 상악골을 자세히 그리고, Sella에 맞추어 NSL을 서로 중첩한다. Fig. 10과 같이 모든 구조를 그린다.

두부 X-선 사진에 이미 표시된 임플란트라인을 그린다. 전치(20mm)와 구치(15mm)의 치축을 그린다. 이 치축은 Fig. 11에서 설명한대로 치근의 가장 넓은 부분과 치관너비를 이등분한 선으로 결정된다.

상악골의 성장과 치료에 의한 변화(MAXILLARY GROWTH AND TREATMENT CHANGES)

측방임플란트의 위치변화와 전방임플란트의 위치

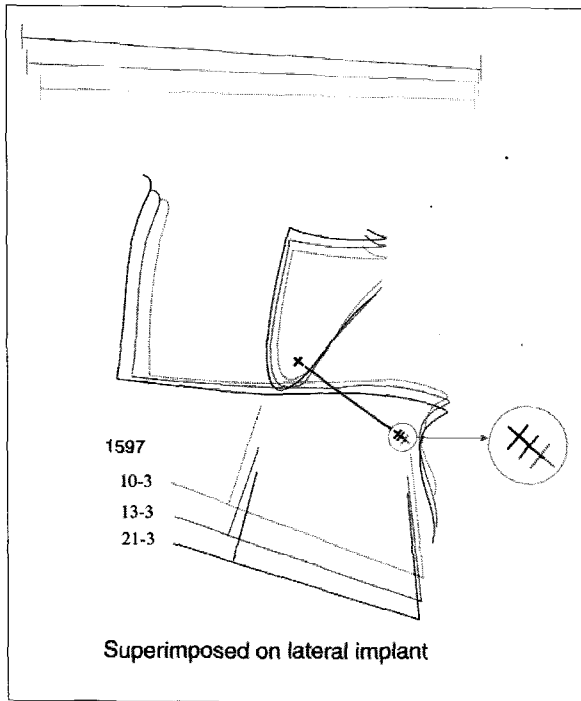


Figure 12-A

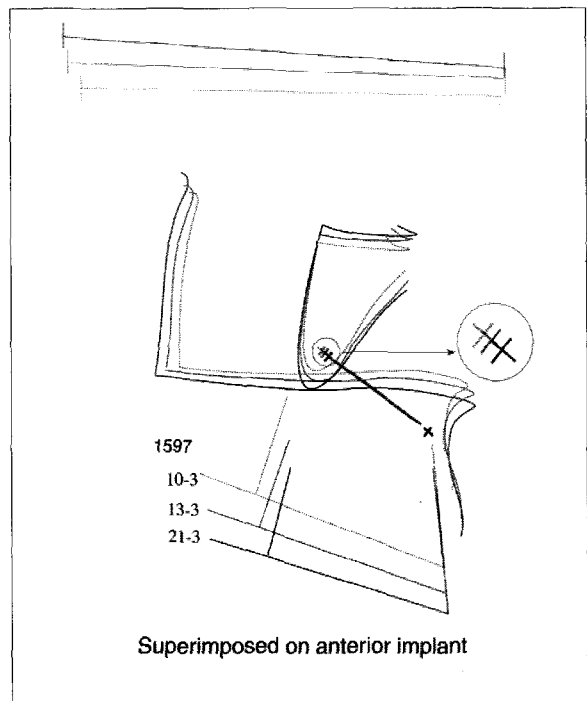


Figure 12-B

변화를 확인하는 두가지 방법이 있다. 성장하는 동안 전방과 측방 임플란트 간의 거리가 비록 적은 양이지만 지속적으로 짧아지는데 이것은 전치 또는 구치의 움직임으로 해석할 수도 있다. 이는 구개정중봉합 부위에서 좌우측의 전후방 부위가 성장량이 다르므로 인하여 좌우의 상악골이 수평적인 회전을 일으켜 나타나는 삼차원적 현상의 결과이다<sup>2,5,7,8,9</sup>.

**측방임플란트에 일치시킬 때(REGISTRATION ON THE LATERAL IMPLANT)**

이미 필름에 표시되어 있는 임플란트라인을 세 단계의 두부방사선사진상에 서로 중첩시킨다. 세 단계에서 모두 상악 교합평면과 전치 및 구치의 치축을 그린다. 이 그림은 측방 임플란트에 일치시켜 중첩하여 그럴 수 있다. 전방임플란트가 후방임플란트에 점점 가까워지는 것을 명심해야 한다(Fig. 12A).

또한 상악의 전연이 후방으로 약간 이동하는데 이것은 이미 언급한 회전에 의해 나타난 오차다. NSL의 기울기 변화는 성장동안에 발생한 전두개저에 대한 상악골의 회전 변화량을 나타내는 것이다.

**전방임플란트에 일치시킬 때(REGISTRATION ON THE ANTERIOR IMPLANT)**

Fig. 12-B에서와 같이, 전방 임플란트에 임플란트

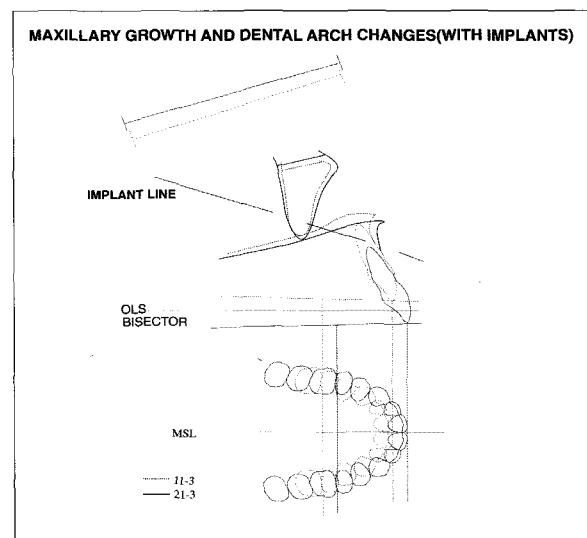


Figure 13

라인을 서로 중첩하여 두부 X-선 사진을 다시 그린다. 관골공의 전연이 더이상 일치하지 않음을 확인할 수 있다.

그러나 치아의 경사는 일치하고, 상악의 회전은 변하지 않는다. 전방 임플란트에 중첩시켰을 때, 상악의 전연은 성장하는 동안 변하지 않는데 주의한다.

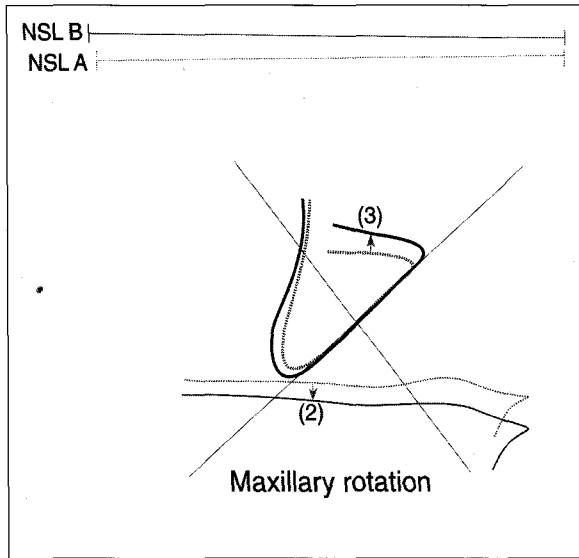


Figure 14

F. 상악골의 성장과 치열궁의 변화(MAXILLARY GROWTH AND DENTAL ARCH CHANGES)

상악골의 성장과 치열궁의 변화를 보기 위하여 처음과 마지막 시기의 두부 X-선 사진의 임플란트라인 중 전방 임플란트를 중첩시킨다(Fig. 9). 하악골의 중첩과 유사하게 두 단계에서의 교합평면을 옮겨 그리고 이의 이동분선을 그린다. 그런다음 이 이동분선을 향하여 전치에서 수직선을 그리고, 상악궁의 정중선인 MSL을 그린다. 제1대구치의 근심 접촉점에서 MSL에 대해 수직선을 그린다. 이 그림은 1:1비율로 제1대구치의 실제 변화를 볼수 있으나 축소 두부 X-선 사진과는 전적으로 일치하지 않는다. 전방 임플란트에 대해 치열궁의 상대적인 변화를 보여주기 때문에 임플란트를 매식하지 않고 다른 방법으로 두부 X-선 사진을 찍은 환자에게는 비효과적이다(Fig. 13).

G. 안정골구조물 중첩법에 의한 상악골의 중첩(MAXILLARY SUPERIMPOSITION WITH THE STRUCTURAL METHOD)

임플란트를 심지 않은 일반 교정 환자의 성장및 치료에 의한 변화를 알아보기 위해서는 다음과 같은 방법을 사용할 수 있다. 이 방법은 성장기 동안 상악골 관골돌기의 전연이 상대적으로 안정하다는 연구결과에 근거를 두고 있다<sup>15)</sup>.

실습과정(PRACTICAL PROCEDURE)

처음(6세 3개월)과 마지막(21세 3개월)의 두부방사선 사진을 수직적인 조정을 거친 후, 상악골 관골돌기의 전연에 중첩한다. 안저의 골 첨가와 비저의 골 흡수는 3:2의 비율로 조정 한다. 대개는 양측 관골궁의 전연은 서로 거리를 두고 있어 필름 상에서 이중상으로 보이므로 그 중간을 택하여 주의 깊게 그린다.

분석(ANALYSIS)

이 중첩은 각각 비저의 하강, 상악골 봉합부의 하강, 상악골내에서 치조골 변화를 보여준다. 이 과정을 위해서 Fig. 14에서 볼수있는 것만을 옮겨 그리고, 옮겨 그린것을 후방 임플란트에서 임플란트라인을 서로 중첩한것과 비교한다.

IV. 요약

안정골구조물 중첩법의 중요한 조건은 양질의 두부 X-선 사진을 얻는 것으로 X-선 촬영기술에 관한 기술적 지식에 관심을 기울여야 하며 기존에 우리가 찾으려 했던 구조물 외에 새로운 구조물을 찾아보려는 자세가 필요하다. 하악골에서는 비교적 안정된 골 구조물들이 선명하게 보이지만 상악골에서는 하악골에 비해 선명하지 않아 초보자에게는 더 큰 오류를 범할 수 있다. 그러나 이러한 이유로 안정골구조물 중첩법 사용을 포기하는 것은 옳지 않다고 본다.

두개저에서 하악골은 상악골에 비해 거리상으로 볼 때 원거리에 있어 상악골의 적은 회전량에도 전치부 피개교합을 유지하기 위하여 하악골에서는 더 많은 회전이 일어난다. 즉, 하악골이 상악골에 비해 회전량이 많기 때문에 최적중첩법으로 중첩을 하게 되면 안정골구조물 중첩법을 사용할 때보다 변화량 해석에 큰 차이가 날 수 있다. 처음부터 완벽하게 이러한 중첩법을 사용할 수는 없다. 중첩의 원리를 지켜가며 부단히 노력하면 잘못된 중첩으로 발생하는 오차를 충분히 없앨 수 있을 것이다.

40여년 전부터 안면골의 성장기전을 규명하려고 노력해 왔던 Björk도 2년 전에 고인이 되셨다. 그동안 자신의 이론을 지면과 강의를 통하여 무수히 보급하였지만 많은 교정의들은 그의 이론을 입상에 적용하지 않았다. 이제는 윤리적인 문제때문에 더이상 임플란트를 매식하여 관찰하는 연구를 할 수 없게 되어 Björk가 연구해왔던 임플란트 자료를 근거로 안정골구조물 중첩법을 사용할 수 밖에 없다. 본 저자들 역시 최적중첩법을 사용해 왔으나 이 논문을 준비하면

서 사용하기 시작했다. 이번에 소개된 안정골구조물 중첩법을 통하여 많은 분들이 사용해 주셨으면 하는 것이 저자들의 바램이다.

### 참 고 문 헌

1. Björk A. Variations in the growth pattern of the human mandible: Longitudinal radiographic study by the implant method. *J Dent Res* 1963; 42:400-411.
2. Björk A. Sutural growth of the upper face, studied by the implant method. *Acta Odontol Scand* 1966; 24:109-127.
3. Björk A. The use of metallic implants in the study of facial growth in children : Method and application. *Am J Phys Arthropol* 1968; 29:243-254.
4. Björk A. Prediction of mandibular growth rotation. *Am J Orthod* 1969; 55:585-599.
5. Björk A. Timing of interceptive orthodontic measures based on stages of maturation. *Trans Eur Orthod Soc* 1972; 61-74.
6. Björk A, Skieller V. Facial development and tooth eruption. *Am J Orthod* 1972; 62:339-383.
7. Björk A, Skieller V. Positional growth and development of the maxillary complex. In J.A. McNamara's Ed. : "factors Affecting the Growth of the Midface" (Center for Human Growth and Development, The University of Michigan) 1976: 61-99.
8. Björk A, Skieller V. Growth of the maxilla in three dimensions as revealed radiographically by the implant method. *Br J Orthod* 1977; 4:53-64.
9. Björk A, Skieller V. Roentgencephalometric growth analysis of the maxilla. *Trans Eur Orthod Soc* 1977; 51-55.
10. Björk A, Skieller V. Normal and abnormal growth of the mandible. A synthesis of longitudinal studies over a period of 25 years. *Eur J Orthod* 1983; 5:1-46.
11. Björk A, Brown T, Skieller V. Comparison of craniofacial growth in an Australian Aboriginal and Danes, illustrated by longitudinal cephalometric analysis. *Eur J Orthod* 1984; 6:1-14.
12. Enlow D H. Handbook of facial growth, 2nd edit. W. B. Saunders Co. 1982.
13. Hans M G, Enlow D H, Noachtar R. Age-related differences in mandibular ramus growth: a histologic study. *Angle Orthod* 1995; 65:335-340.
14. Melsen B. The cranial base. The postnatal development of the cranial base studied histological on human autopsy material. *Acta Odontol Scan Arhaus*. 1974; 32:suppl. 62.
15. Nielsen I L. Maxillary superimposition: A comparison of three methods for cephalometric evaluation of growth and treatment changes. *Am J Orthod Dentofac Orthop* 1989; 95:422-431.
16. Skieller V. Growth stimulation of the upper face in a case of mesial occlusion analysed by the implant method. *Tandlaegebladet* 1971; 75:1296.

-ABSTRACT-

## Logic for the use of stable structural superimposition method and introduction of its application

Youn-Sic Chun, D.D.S., M.S.D., Ph.D.,<sup>1)</sup> Chung-Ju Hwang, D.D.S., M.S.D., Ph.D.<sup>2)</sup>

<sup>1)</sup>Div. of Orthodontics, Dept. of Dentistry, College of Medicine, Ewha Womans University

<sup>2)</sup>Dept. of Orthodontics, College of Dentistry, Yonsei University

Björk and Skieller concluded after following facial growth patterns using implants in upper and lower jaw bones that stable structures, which are not influenced by the growth do exist and so these must be the reference landmarks in the process of superimposition.

In spite of such facts, for the last 40 years since the discovery of stable structures, most orthodontists have preferred best fit superimposition method to structural method.

Cases such as Angle's Class II division 2 malocclusion that show characteristic forward and upward growth or one under long period of post-treatment observation demonstrate that distinct differences exist between the two methods of

superimposition.

Today, ethical concerns prohibit further growth studies that use implants, and so there is no choice but to use stable structural superimposition method based on Björk's data.

Thus, to encourage clinical use of stable structural superimposition method, logic for the use of stable structural superimposition method will be demonstrated, and its technical methods of application will be introduced step by step.

KOREA. J. ORTHOD. 1997 ; 27 : 669-682

※ **Key words** : Implant, growth pattern, stable structural superimposition method