

NON-SYNDROME MULTIPLE SUPERNUMERARY TEETH의 증례 보고

경북대학교 치과대학 소아치과학 교실
이동혁 · 김현정 · 남순현 · 김영진

Abstract

NON-SYNDROME MULTIPLE SUPERNUMERARY TEETH : A CASE REPORT

Dong-Hyuck Lee, D.D.S., Hyun-Jung Kim, D.D.S., Ph.D.
Soon-Hyeun Nam, D.D.S., Ph.D., Young-Jin Kim, D.D.S., Ph.D.

*Dept. of Pediatric Dentistry, School of Dentistry
Kyungpook National University, Taegu, Korea*

It is rare to find multiple supernumerary teeth in individuals with no other associated diseases or syndromes. 'Non-Syndrome multiple supernumerary teeth' reviewed by Yusof(1990) have more frequency of occurrence in the mandibular region. Especially, mandibular premolar region appears to be the site of predilection for non-syndrome multiple supernumerary teeth. Also, these may develop after most permanent teeth have erupted, thus their effect upon the occlusion is limited.

In this case, the patient had 20 supernumerary teeth without other associated diseases or syndromes. All of the supernumerary teeth were impacted, and thirteen of them were found in the premolar region. In the radiographic and clinical finding, other specific complication resulted from the supernumerary teeth weren't observed.

I. 서론

과잉치란 유치열이나 영구치열에서 정상적인 치아의 수보다 많은 수의 치아¹⁾를 말하며, 이들의 다른 용어로서, supplemental³⁾, extra⁴⁾,

third dentition⁵⁾, hyperodontia⁶⁾, superdentition⁷⁾, polyphodontism⁸⁾ 등의 명칭들로서 사용되기도 하였다.

과잉치 발생의 원인은 아직 명확히 밝혀지지 않았지만, 계통발생학적 돌연변이에 의한

원시 치열의 형태가 나타난다는 격세유전설⁹⁾과 치배의 과활성^{10,11)} 또는 치관의 분열^{36,37)}에 의해 형성된다는 설, 및 유전^{13,38)}에 의해 발생된다는 보고등이 있다. 또한 과잉치는 전신질환과 동반되어 나타날 수 있는데, 쇄골 두개 이형성증(cleidocranial dysplasia)²²⁾, Gardner 증후군¹⁴⁾, 구순·구개열¹⁵⁾ 등에서 다수의 과잉치가 종종 나타난다.

과잉치 발생의 빈도는 0.15~3.8%정도이며,^{13,16~19)} 인종적 차이나 검사시 환자의 나이 등에 따라 다양하게 보고 되고 있다.

과잉치는 일반적으로 상악에서 약 90%정도 발생하며²²⁾, 상악 정중부에서 호발하고, 그 다음으로 상악 구치 후방(distomolar), 하악 제3소구치, 제4대구치 순으로 호발한다.

남자와 여자의 비율은 2:1로써 남자에서 2배 정도 많이 호발한다.^{16,23~25)}

과잉치의 형태는 eumorphic, conical, tuberculate, molariform등 다양하게 나타난다.^{26~28)}

특별한 전신질환을 동반하지 않으면서 다수의 과잉치를 가지는 경우는 매우 드물게 보고되고 있다. 이와같은 경우를 지칭하는 Non-syndrome multiple supernumerary teeth라는 용어는 1990년 Yusof에 의해 처음 소개되었으며, 여러 가지 특징을 가지는데, 일반적인 과잉치의 양상과는 달리 하악에서 더 많이 발생하며, 특히 하악 소구치부위에서 가장 많이 나타나며,³¹⁾ 견치부위에서는 드물게 보고된다.^{13,18)}

소구치 및 대구치부위의 과잉치는 대부분이 영구치 맹출후에 발육하기 때문에 교합에 영향이 적으며,³²⁾ 정상소구치와 유사한 형태를 지닌다.

Non-syndrome multiple supernumerary teeth의 발생율에 대해서, Poyton(1960)³³⁾은 과잉소구치의 발현율을 1:10,000으로 보고한 반면, Grahnen과 Lindahl(1961)³⁴⁾은 0.29%, Rubenstein(1991)³⁵⁾은 0.64%의 높은 발현율을 보인다고 보고하였다.

본 증례는 경북대학교 소아치과에 내원한 환아중 특별한 전신질환없이 다수의 과잉치를 가진 아동의 관찰결과 다소의 지견을 얻었기에 보고하는 바이다.

II. 증례 보고

- 환자명 : 윤 O O, 15세, ♂
- 초진일 : 1996년 10월 17일
- 주소 : 다수의 과잉치를 주소로 개인치과 의원에서 전의
- 치과 병력 : 특이사항 없으며, 현재 개인 치과의원에서 치료중에 있다.
- 전신 병력 : 특이사항 없으며, 녹내장으로 안과 치료중에 있다. (그림 1)
- 가족력 : 특이사항 없었다.
- 구강내 소견 (그림 2, 3, 4, 5, 6)
상악 우측 중절치와 측절치, 상악 좌측 중절치, 하악 좌측 중절치, 하악 우측 중절치와 견치, 제1대구치에 치아우식증이 관찰되며, 상악 좌측 제2소구치는 잔존치근 상태였다. 또한 상악 우측 제1, 제2소구치와 제1대구치는 근관치료중에 있었다. 과잉치의 구강내 맹출소견은 관찰되지 않았다.

· 방사선 소견(그림 7, 8, 9, 10)

파노라마와 치근단 방사선 사진상 총 20개의 과잉치가 존재하였으며, 상·하악에 각각 10개씩 존재하였다. 상악 우측 대구치부위와 소구치부위에 각각 2개, 1개 존재하였고, 상악 좌측은 대구치부위에서 3개, 소구치부위에서 4개가 존재하였다. 하악은 우측 대구치와 소구치부위에 각각 1개, 4개씩, 좌측 대구치부위와 소구치부위에 1개, 4개씩 존재하였다. 대부분의 과잉치는 정상적인 치아의 형태로서, 치근의 미완성 소견을 보이며, 인접치의 손상 및 과잉치의 낭종 변성 등의 소견은 관찰되지 않았다.

5개월 경과된 후의 파노라마 사진에서 초진시와 다른 소견은 관찰되지 않았다.(그림 11)

III. 총괄 및 고찰

과잉치란 정상적인 치아의 총수보다 많은수의 치아를 말하며¹⁾, 유치열과 영구치열 모두에서 발생가능하다²⁾. 이들 과잉치들은 인접치의 매복 및 맹출 지연, 이소맹출 등을 야기할수 있으며, 총생, 정중이개, 비강으로의 맹출 등을

초래할 수 있다. 또한, 낭종형성으로 인한 골 파괴와 인접치 치근의 흡수 등을 발생시킬수 있기 때문에 조기발견 및 가능한 조기 발거가 필요하다.^{22,27,29,30)}

과잉치 발생의 원인은 아직 명확하게 밝혀지지 않았지만, 치배의 과활성^{10,11)}이나 치판의 분열^{36,37)}에 의해 발생될수 있다고 알려져 있다. Orban¹²⁾은 치판과 치배의 비정상적 개시(abnormal initiation)가 하나이상의 과잉치를 발생시킬수 있다고 보고하였으며, Stafne¹³⁾은 치판에서 부가적인 증식(accessory proliferation)이 정상 형태의 과잉치를 발생시킬수 있으며, epithelial cord의 나선형 잔존물의 활성화로는 나선형의 과잉치가 발생할 것이라고 보고하였다. 또한 유전에 의해 발생된다는 보고도 있다. Stafne¹³⁾은 과잉치를 가진 200명의 환자의 조사에서 90%가 유전적 영향을 받았다고 보고하였으며, Sedano와 Gorlin³⁸⁾은 상염색체 우성유전이라고 보고하였다. 대구치와 소구치 부위의 과잉치의 경우에는, 계통발생학적 돌연변이에 의한 원시 치열의 형태가 나타나는 격세유전 때문이라는 설이 지배적이다.⁹⁾ 과잉치는 또한 전신질환과 동반되어 나타날 수도 있다. 쇄골 두개 이형성증²²⁾, Gardner 증후군¹⁴⁾ 구개·구순열¹⁵⁾ 및 Ehler-Danlos증후군, Sturge-Weber 증후군, Klippel-Trenaunay증후군, Orofacial digital증후군, Hallermann-Streiff증후군, Trichorhinophalangeal증후군, craniometaphyseal dysplasia, Nance-Horan증후군 등에서 과잉치가 종종 나타난다.^{39,40)}

과잉치의 발생 빈도는 인종적 차이나 검사할 당시의 환자의 나이에 따라 다양하게 보고되고 있으나, 일반적으로 0.15~3.8% 정도의 발생율을 나타내는 것으로 알려져 있다.^{13,16~19)} MacPhee²⁰⁾는 4000명의 학령기 아동의 검사결과, 333명당 1명정도 발생된다고 보고하였으며, Stafne¹³⁾은 48,550명의 방사선 검사를 통해 0.9%에서 1개이상의 과잉치가 나타났다고 보고하였으며, Brook¹⁶⁾은 2000명의 학령기 아동의 검사에서 유치열에서 0.8%, 영구치열에서 2.1% 나타난다고 보고하였다. Niswander와 Sujaku²¹⁾는 3667명의 일본 어린이의 방사선

검사에서 3.8%의 발현율을 보고하였다.

과잉치는 일반적으로 상악에서 약90%정도 호발하며²²⁾, 이중 상악 정중부에서 가장 많이 나타나고, 다음으로 상악 구치 후방(distomolar), 하악 제3소구치, 제4대구치순으로 발생한다.

과잉치의 형태는 eumorphic, conical, tuberculate, molariform등으로 다양하다.^{26~28)} 남자와 여자의 비율은 2:1로서 남자에서 2배정도 많이 나타난다.^{16,23~25)}

다수의 과잉치를 가지는 경우는 흔하게 나타나는 질환이 아니며, 특히 특별한 전신질환이 없을 경우는 더욱 드물다. Smith(1969)⁹⁾는 21세 남자 환자에서 19개의 과잉치를 관찰, 보고하였으며, Foley(1970)¹⁰⁾는 23세 남자와 그 조카에서 각각 14개, 12개의 과잉치를 보고하였고, Breckon등(1990)⁴¹⁾은 하악 소구치부위에서 뒤늦게 새롭게 형성되는 과잉치를 보고하였다. Yusof(1990)³¹⁾는 1969년에서 1990년까지 발표된 과잉치의 문헌중에서 특별한 전신질환없이 다수의 과잉치를 가진 11개의 문헌을 분석, 정리하였으며, 'non-syndrome multiple supernumerary teeth'란 용어를 처음 사용하였다. Nigel등(1993)⁴²⁾은 3명의 환자에서 모두 20개의 과잉치를 보고하였으며, Melamed등(1994)⁴³⁾은 증례보고를 통해 Yusof의 분석을 뒷받침하였다.

Non-syndrome multiple supernumerary teeth는 일반적인 과잉치의 양상과는 달리 하악에서 더 많이 호발하고, 특히 하악 소구치부위에서 가장 높은 빈도를 보인다.³¹⁾ 이들 과잉치의 형태나 크기는 과잉치가 위치한 치아군과 유사하다. 소구치 및 대구치부위의 과잉치들은 대부분이 영구치의 맹출후에 발육하기 때문에 교합에 영향이 적으며, 임상적으로도 무증상인 경우가 많다.³²⁾

과잉치의 치료로서³²⁾ 일반적으로 외과적 발치가 추천된다. 하지만, 소구치 부위의 과잉치를 외과적으로 발치할 경우 혈관·림프계의 손상으로 인한 인접치아의 생활력 상실 및 이신경(mental nerve)의 손상으로 인한 감각이상 및 감각 상실을 초래할수도 있다. 이 부위의

과잉치는 매복되어 있더라도 임상적으로 무증상인 경우가 많으므로, 장기적인 관찰을 통해 인접치아의 치근 발육 정도 및 인접구조물과의 관계를 고려해서 발치해야 한다.

본 증례에서 환자는 특별한 전신 질환이 없었으며, 과잉치는 모두 20개이고, 모두 매복되어 있어 교합에는 장애를 초래하지 않았다. 상하악의 분포양상은 각각 10개씩으로서 차이가 없었지만, 소구치부위에서 13개(65%)가 관찰되고, 특히 하악 소구치부위에서 8개(40%)가 존재한 것은 Yusof의 고찰에서 언급된 분포양상과 유사하였다. 이들 과잉치들의 발생시기를 정확히 알수는 없지만, 정상치아의 치근에 비해 치근이 아직 미완성 단계에 있어 정상치아의 형성이후에 발생했을 것이라고 추정된다. 현재까지 방사선 사진 및 임상검사상 과잉치로 인한 별다른 합병증은 관찰되지 않았으며, 향후 주기적인 재내원으로, 낭종변성이나 인접치근의 흡수등과 같은 합병증의 유무를 관찰하고, 인접치아 및 인접구조물과의 관계를 고려하여 적절한 시기에 발거해야 할 것으로 사료된다.

IV. 결 론

저자는 본 병원에 내원한 환자 중 특이한 전신 병력없이 다수의 과잉치를 가진 환자의 관찰결과 다음과 같은 결론을 내렸다.

1. 방사선 사진상 모두 20개의 과잉치가 존재했으며, 모두 매복되어 있었고, 상·하악에 분포 차이없이 각각 10개씩 관찰되었다.
2. 소구치 부위에서 높은 분포(13개, 65%)를 보였으며, 특히 하악 소구치 부위(8개, 40%)에서 가장 높은 분포양상을 보였다.
3. 임상적으로 무증상이며, 방사선 사진상 이들 과잉치로 인한 별다른 합병증은 관찰되지 않았다.

참 고 문 헌

1. Gorlin, R.J. and Goldman, H.M.: Thoma's

Oral Pathology. 6th ed., St.Louis, C.V. Mosby Company, 1970

2. Burzynski, N.J. and Escobar, V.H. :Classification and genetics of numeric anomalies of dentition. Birth Defects Original Articles Series 19:95-106, 1983
3. Glassington.: Supplemental Tooth. Brit J Dent Sci 36:330, 1893
4. Humby.: Instances of Reversion or Atavism, the Extra Incisors. Brit J Dent Sci 35:572, 1892
5. A Third dentition at the age of 73. Am J Dent Sci 9:575, 3rd Ser., 1876
6. De Jonge, T.H.E.: Multiple hyperdontia in maxilla and mandible. Oral Surg Oral Med Oral Path 1:991, 1948
7. Gissen, B.N.: Supernumerary and Impacted Teeth. Dent Cos 77:203, 1935
8. Gibbs, J.H.: Polyphodontism in a child Dent J 2:248-251, 1913
9. Smith, J.D.: Hyperdontia : Report of a case. JADA 79:1191-1192, 1969
10. Foley, M. F. and Del Rio, C.E.: Supernumerary teeth: Report of a case. Oral Surg 30:60-63, 1970
11. Saarenmaa, L.: The origin of supernumerary teeth. Acta Odont Scand 9:293-303, 1950
12. Sicher, H.: Orban's oral histology and embryology, 5th ed., St. Louis, C.V. Mosby Co., 1962
13. Stafne, E.C.: Supernumerary teeth. Dent Cosmos 74:653-659, July 1932
14. Ida, M., Nakamura, T. and Utsunomiya, J. : Osteomatous changes and tooth abnormalities found in the jaw of patients with adenomatosis coli. Oral Surg 52:2-11, 1981
15. Milhorn, J.A. and Stafine, E.C.: Incidence of supernumerary and congenitally missing lateral incisor teeth in 81 cases of harelip and cleft palate. Am J Ortho-

- dont 37:599-604, 1941
16. Brook, A.H.: Dental anomalies of number, form and size : their prevalence in British schoolchildren. *J Int Assoc Dent Child* 5:37-53, 1974
 17. Primosch, R.E.: Anterior supernumerary teeth-assessment and surgical intervention in children. *Pediatr Dent* 3:204-215, 1981
 18. Mckibben, D.R. and Brearly, L.J.: Radiographic determination of the prevalence of selected dental anomalies in children. *J Dent Child* 28:390-398, 1971
 19. Brabant, H.: Comparison of the characteristics and anomalies of the deciduous and the permanent dentition. *J Dent Res* 49:897-902, 1967
 20. McPhee, G.G.: The incidence of supernumerary teeth in consecutive series of 4,000 school children. *Br Dent J* 58 :59-60, 1935
 21. Niswander, J.D. and Sujaku, C.: Congenital anomalies of teeth in Japanese children. *Am J Phys Anthropol* 21:569-574, Dec. 1963
 22. Shafer, W.G., Hine, M.K., Levy, B.M.: A textbook of oral pathology, 2nd ed., Philadelphia, W.B. Saunders Co. 1983
 23. Bruning, L.J., Dunlop, L. and Mergele, M.E.: Report of supernumerary teeth in Houston, Texas School Children. *J Dent Child* 24:98-105, 1957
 24. Bergstrom, K.: An orthopantomographic study of hypodontia, supernumeraries and other anomalies in school children between the ages of 8-9 years-An epidemiological study. *Swed Dent J* 1:145-157, 1977
 25. Shah, R.M., Boyd, M.A. and Vakil, T.F.: Studies of permanent tooth anomalies in 7,886 Canadian individuals. *J Canad Dent Assoc* 44:265-276, 1978
 26. Di Biase, D.D.: Midline supernumeraries and eruption of the maxillary central incisor. *Dent Practit* 20:35-40, 1969
 27. Foster, T.D. and Taylor, G.S.: Characteristics of supernumerary teeth in the upper central incisor region. *Dent Practit* 20:8-12, 1969
 28. Howard, R.D.: The unerupted incisor. A study of the postoperative eruptive history of incisors delayed in their eruption by supernumerary teeth. *Dent Practit* 17:332-341, 1967
 29. Di Biase, D.D.: The effects of variations in tooth morphology and position on eruption. *Dent Practit* 20:95-108, 1971
 30. Mitchell, L.: Supernumerary teeth. *Dent Update* 16:65-69, 1989
 31. Yusof, W.Z.: Non-syndrome multiple supernumerary teeth : literature review. *Canad Dent Associ J* 56:147-149, 1990
 32. Hattab, F.N., Yassin, O.M. and Rawashdeh, M.A.: Supernumerary teeth : Report of three cases and review of the literature. *J Dent Child* 382-393, 1994
 33. Poyton, G.H., Morgan, G.A. and Crouch, S.A.: Recurring supernumerary mandibular premolar. *Oral Surg* 13 : 964-966, 1960
 34. Grahnen, H. and Lindahl, B.: Supernumerary teeth in the permanent dentition: A frequency study. *Odont Revy* 12:290-294, 1961
 35. Rubenstein, L.K., Lindauer, S.J. and Isaacson, R.J.: Development of supernumerary premolars in an orthodontic population. *Oral Surg Oral Med Oral Path* 71:392-395, 1991
 36. Munro, D.: Supernumerary teeth of the permanent and deciduous dentition. *Br Dent J* 93:321-322, 1952
 37. Grahnen, H. and Granath, L.: Numerical variations in primary dentition and their

- correlation with the permanent dentition. *Odontol Revy* 12:348-357, 1961
38. Sedeno, H.O. and Gorlin, R.J.: Familial occurrence of mesiodens. *Oral Surg* 27:360-361, 1969
 39. Pindborg, J.J.: Pathology of the dental hard tissues. Copenhagen Munksgaard. 1970:26-33
 40. Bankier, A., Jensen, F., Kozlowski, K., Rogers, M. and Silence, D.O.: Pictures of Standard Syndromes and Undiagnosed Malformations(P.O.S.S.U.M.). Computer Power Group and The Murdoch Institute, Royal Children's Hospital, Melbourne Australia, 1992
 41. Breckon, J.J. and Jones, S.P.: Late forming supernumeraries in the mandibular premolar region. *Brit J Ortho* 18:329-331, 1991
 42. Nigel, M.K., Albert, M.P.L. and Peter, K.C.W.: Multiple supernumerary premolars : their occurrence in three patients. *Austral Dent J* 38(1):11-16, 1993.
 43. Melamed, T., Barkai, G. and Frydman, M. : Multiple supernumerary teeth(MSN T) and Ehlers-Danlos syndrome(EDS): a case report. *J Oral Pathol Med* 23:88-91, 1994

논문 사진 부도 1

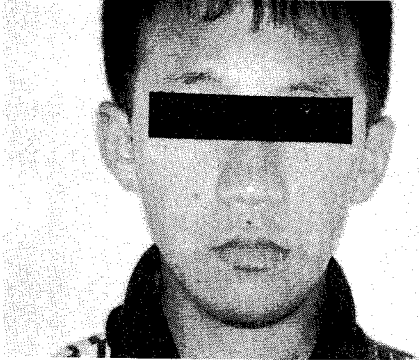

그림 1. 환자의 구강외 정면 사진

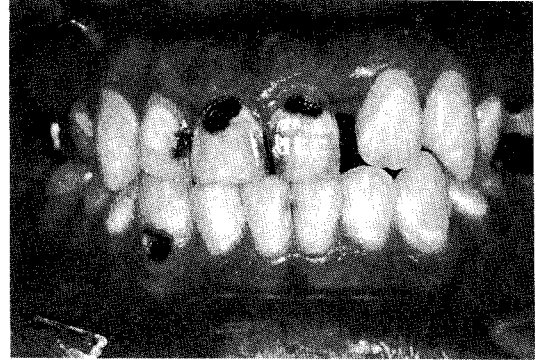


그림 2. 환자의 구강내 정면사진

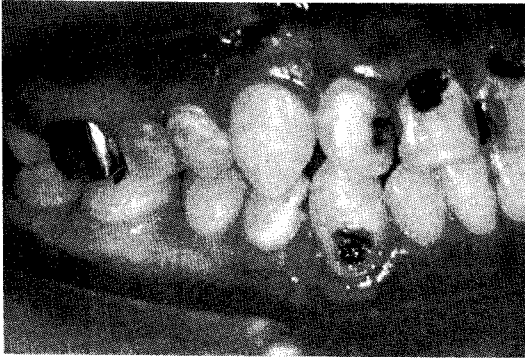


그림 3. 환자의 구강내 우측사진

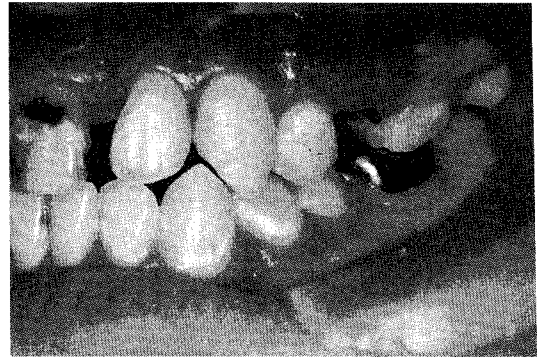


그림 4. 환자의 구강내 좌측사진

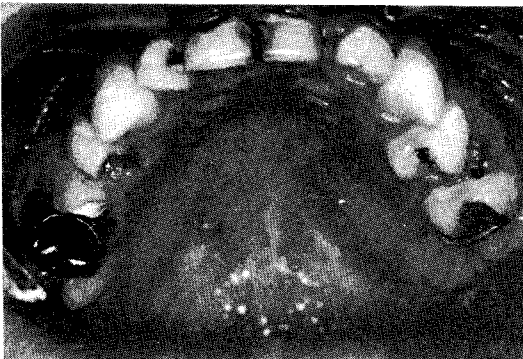


그림 5. 환자의 구강내 상악사진

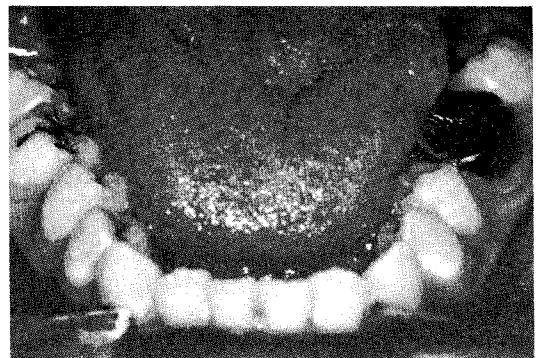


그림 6. 환자의 구강내 하악사진

논문 사진 부도 2

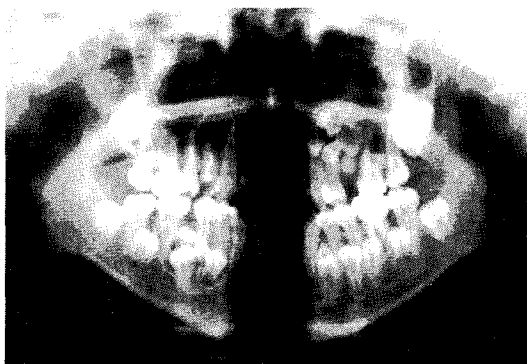


그림 7. 초진시 panorama 사진

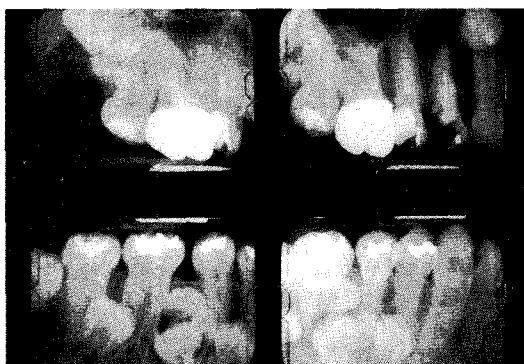


그림 8. 초진시 우측 구치부 치근단방사선사진

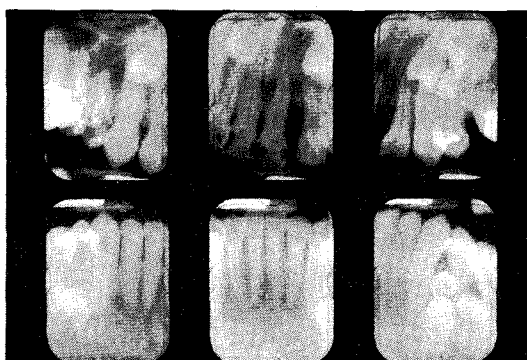

그림 9. 초진시 전치부 치근단 방사선사진

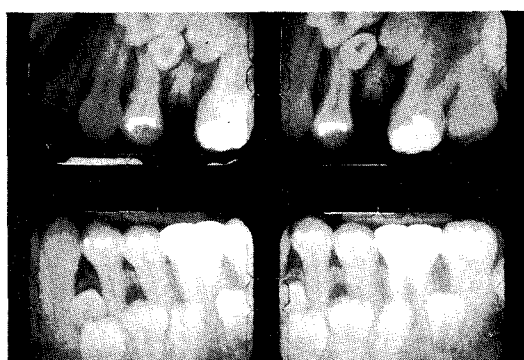


그림 10. 초진시 좌측 구치부 치근단 방사선사진

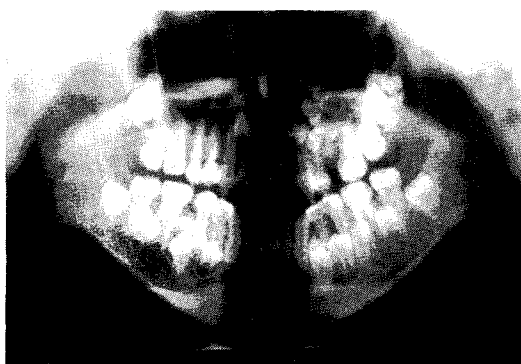

그림 11. 재진시 panorama 사진