

□ 증 례 □

다발성 원격전이를 보인 비정형 기관지 유암종 1예

전주 예수 병원 내과

이태현, 양성욱, 이태관,
김병구, 김지영, 김귀완

해부 병리과

이광민

= Abstract =

A Case of atypical bronchial carcinoid with multiple distant metastasis

**Tae Hun Lee, M.D., Sung Uk Yang, M.D., Tae Kwan Lee, M.D.
Byung Koo Kim, M.D., Ji Young Kim, M.D., Kwi Wan Kim, M.D.**

Department of Internal Medicine, Presbyterian Medical Center, Chonju, Korea

Kwang Min Lee, M.D.

Department of Anatomical Pathology

Bronchial carcinoid tumors are uncommon, constituting approximately 3-5% of all primary lung cancers. Classification of these tumors has evolved substantially as our understanding of the cellular, biologic, and clinical aspects of these neoplasms has improved. Initially, bronchial carcinoids were thought to be benign and therefore were classified as bronchial adenomas. Currently, however, they are well recognized as having the potential for both local invasion and distant metastatic involvement. Consequently, carcinoid tumors are frankly malignant. Thus bronchial adenoma is a misnomer that should no longer be used for bronchial carcinoids. Most investigators currently favor classifying carcinoid tumors as a type of neuroendocrine neoplasm because of their potential to secrete a variety of chemical substances found in both the central nervous system and the epithelial cells of numerous organs. Bronchial carcinoids are usually characterized by a slow growth pattern and a low incidence of metastasis, and histologically

confirmed by the azurophil staining and the presence of the characteristic neurosecretory granule on electron microscopy. Atypical carcinoid tumor was first defined by Arrigoni et al, who proposed the following criteria for separation of atypical carcinoid from typical carcinoid tumor : 1) increased mitotic activity with 1 mitotic figure per 1-2 high power fields(or 5-10 mitoses /10 HPF), 2) nuclear pleomorphism, hyperchromatism, and an abnormal nuclear-cytoplasmic ratio, 3) areas of increased cellularity with disorganization of the architecture, and 4) tumor necrosis. In contrast, typical carcinoid tumor may have focal cytologic pleomorphism, but necrosis is absent and mitotic figures are rare. Recently we experienced a case of atypical bronchial carcinoid with multiple distant metastasis, so we report this case with a review of the literature.

Key Word : Atypical bronchial carcinoid, Chemotherapy

서 론

기관지 유암종(bronchial carcinoid)은 전체 폐종양의 약 3-5% 미만을 차지하는 드문 질환으로¹⁾ 이 종양에 대한 세포학적(cellular), 생물학적(biological), 임상적(clinical)인 면에서의 인식이 넓어지면서 발생유래와 본질에 따른 분류방법이 계속 변화되어 왔는데 과거에는 양성 종양으로 생각하여 기관지 선종(bronchial adenoma)으로 분류하였으나 국소 및 원격 전이를 하는 것이 알려지면서 최근에는 악성 종양으로 취급하고 있고 기관지 유암종의 종양 세포들이 신경분비과립을 함유하고 여러 신경 내분비물(neuroendocrine products)을 생성하는것을 발견하고 신경내분비성 종양군(neuroendocrine neoplasm)에 포함시켜 분류하고 있다²⁾. 따라서 선종으로 분류하는 것은 용어상으로도 부적합한 것으로 인식되고 있다.

정형적 유암종(typical carcinoid)은 조직학적으로 균일한 세포의 구조를 갖고, 양호한 임상경과를 취하며, 국소 임파절 전이가 거의 없고, 외과적 절제만으로 거의 완치되는 반면에 비정형 유암종(atypical carcinoid)은 기관지 유암의 12-24%를 차지하며 세포

가 다형성이고 과색소성의 핵과 핵분열이 빈번하며 국소 임파절 전이와 원격 전이를 잘 하는 것으로 알려져 있다.

구미에서는 이 질환에 대한 상당수의 보고가 있으나 국내에는 드물게 보고되어 있고 대부분 정형적 기관지 유암종이었다.

저자들은 최근 우측 액와부 종괴 축지를 주소로 내원한 57세의 여자에서 우측 액와부 종괴의 조직검사, 기관지 내시경하의 조직생검, 방사선학적인 검사를 토대로 중심성 비정형 기관지 유암종이 다발성 원격 전이된 1예를 경험하였기에 이에 대한 문헌 고찰과 함께 보고하는 바이다.

증 례

환 자 : 박 ○ 이, 57세, 여자.

주 소 : 우측 액와부 종괴 축지.

과거력 : 폐결핵의 기왕력은 없고 하루 5개피 정도의 흡연력이 있으며, 15년전 교통사고로 약 6개월정도 입원한 기왕력 외에 특이소견 없음.

현병력 : 내원 약 4개월 전부터 우측 액와

부에 종괴가 축지되어 개인 병원을 경유하여 내원함.

이학적 소견 : 입원 당시 혈압 100/70 mm Hg, 맥박수 70회/분, 호흡수 18회/분, 체온은 36.4℃였다. 경부 진찰상 좌측 하악부와 우측 쇄골 상부에 2x1cm 크기의 압통을 갖는 종괴가 축지되었고 우측 액와부에 5x6cm 크기의 고정된 단단한 종괴가, 우측 상완의 굴곡부에 다발성 종괴가 각각 축지되었다. 흉부 청진상 좌측 폐음이 감소된 소견을 보였고 성음 진탕(vocal fremitus)도 약간 감소되어 있었다. 복부 진찰상 간 비대 소견을 보였으며 기타 이학적 소견은 정상 범위였다.

검사 소견 : 말초 혈액 검사상 백혈구 7,200/mm³, 혈색소 12.8g/dl, 혈구 총용적 36%, 혈소판 110,000/mm³이었으며 혈청 생화학 검사상 LDH 355 IU/L, GOT 83 IU/L, GPT 43 IU/L, r-GTP 609 IU/L 로 증가되어 있었고 소변 검사 및 혈청 전해질 검사는 정상이었다. 24시간 요중 5-HIAA는 음성이었고 종양 표식자는 α -FP 19ng/ml, CEA 71ng/ml였다. 폐기능 검사상 정상소견을 보였으며 객담 검사상 항산균 도말검사 및 세균 배양검사는 음성이었고 세포학적 검사상 악성 세포는 관찰되지 않았다.

방사선학적 소견 : 흉부 단순 촬영상 좌측 폐문부에 5x4cm 크기의 종괴 음영이 관찰되었고(Fig 1-A) 흉부 전산화 단층촬영상 좌폐 하엽에 불규칙한 경계를 갖고있는 종괴와 광범위한 임파절 비대소견이 관찰되었다(Fig 2-A,B).

기관지경 소견 : 좌측 LB6 (상기저분절) 기관지 근위부(os)를 거의 폐쇄시키고 이웃해 있는 좌측 폐하엽의 근위부까지 확장된 혈관과다성의 궤양성 괴사 종물이 관찰되어 조직 생검을 시행하였다(Fig 3).

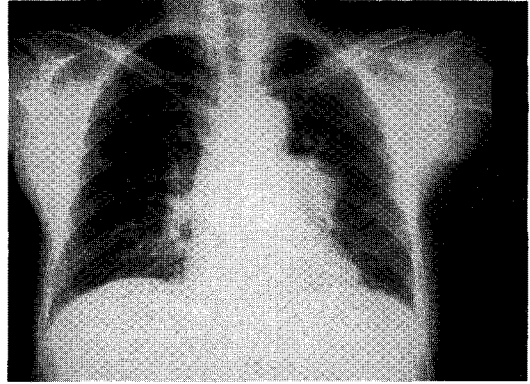


Fig. 1-A Initial chest PA: irregular margined walnut-sized soft mass in Lt. hilar area.

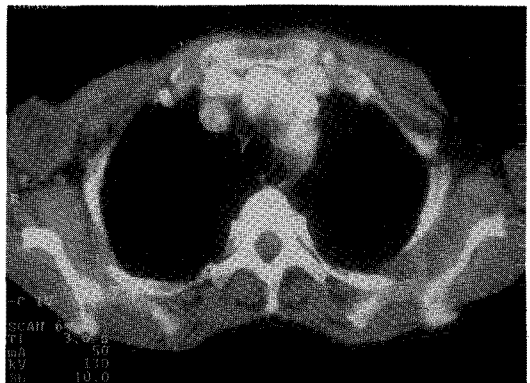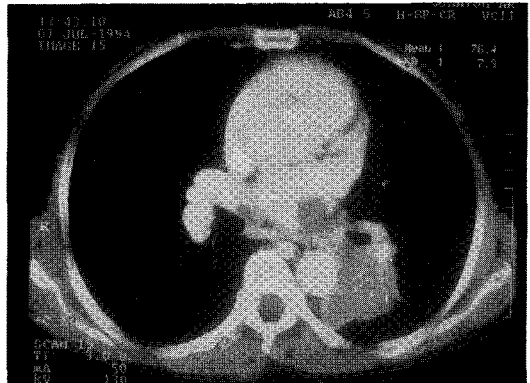


Fig. 2-A Chest CT: irregular margined low density mass in LLL bronchi, superior segment with encasement of descending aorta, invasion and thrombosis formation in Lt. inferior pulmonary vein and Lt. atrium.

2-B Chest CT: heterogenous soft tissue mass in Rt. axillary area is seen.

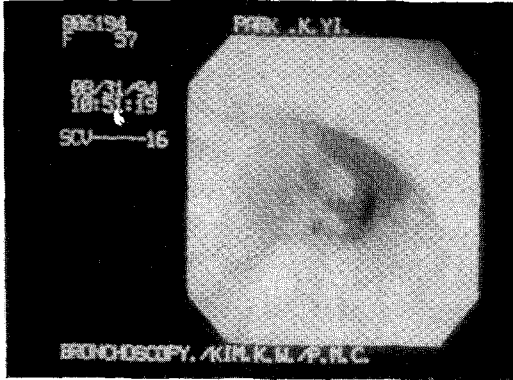


Fig. 3 Bronchoscopic finding: nearly complete degree of luminal stenosis and obstruction due to well defined irregular surfaced mass lesion mainly arising LB6 OS.

우측 액와부 종괴의 조직 검사 : 2회 시행한 기관지경하 조직 생검상 괴사된 조직만 관찰되고 조직학적 확진을 할 수 없어 입원 10일째 우측 액와부 종괴의 조직 생검을 시행 하였다(Fig 4-A,B). 비정형의 기관지 유암종으로 확진되었고 그 후 시행한 기관지 내시경 조직 생검상에도 동일한 소견 보였다.

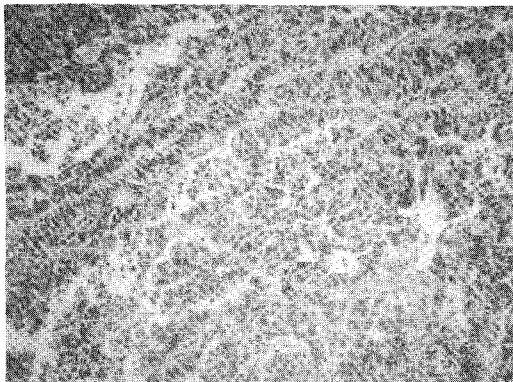
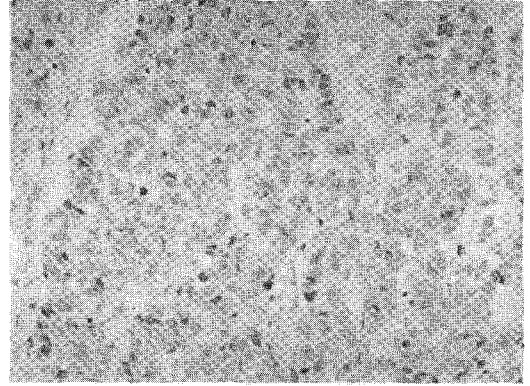


Fig. 4-A Perivascular organoid pattern of hyperchromatic necrotic tumor cells.(H&E, x100)

B Chromogranin staining positive.



치료 및 경과 : 우측 액와부 종괴 조직 검사 및 기관지경하의 조직 검사에서 비정형의 기관지 유암으로 확진되어 방사선학적 검사를 토대로 원발성 폐의 비정형 유암종이 다발성으로 전이된 경우로 진단하고 외과적 시술이 불가능 하여 항암 화학요법을 시행하였다. Cisplatin 25mg/m²과 etoposide 100mg/m²으로 3일간 3-4주 간격으로 3차례 항암 화학요법을 시행하여 우측 쇄골 상부의 종괴 및 우측 상완 굴곡부의 다발성 종괴가 완전히 소실되고 좌측 하악부 종괴 및 우측 액와부 종괴의 크기가 감소되었으며 흉부 X-선상 좌측 폐문부 종괴음영의 현저한 감소 소견을 보였다(Fig 1-B).

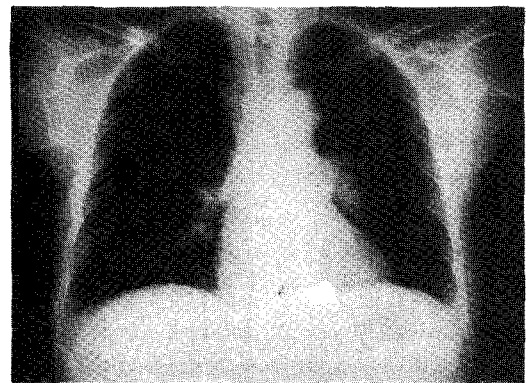


Fig. 1-B After chemotherapy, Lt. hilar mass is markedly decreased.

그 후 독성 간염의 소견을 보여 4번째 항암 화학요법을 시행하지 못하고 약 2개월 정도 미루어 오던 중 좌측 하악부의 종괴가 다시 커지고 우측 흉부 상부에 3x3cm크기의 새로운 종괴가 촉진되었다. 또한 환자가 두통을 호소하여 뇌 전산화 단층촬영을 시행했는데 양측 대뇌에 다발성 전이 병변의 소견을 보여(Fig 5) 고식적(palliative)으로 방사선 치료를 시행하여 증상의 호전을 보였다. 이후 4번째 항암 화학 요법을 다시 시행하여 좌측 하악부 종괴 및 우측 흉부 상부의 종괴 크기가 현저히 감소하는 소견을 보였으나 4번째 항암 요법 시행 10일후 패혈증으로 사망하였다.

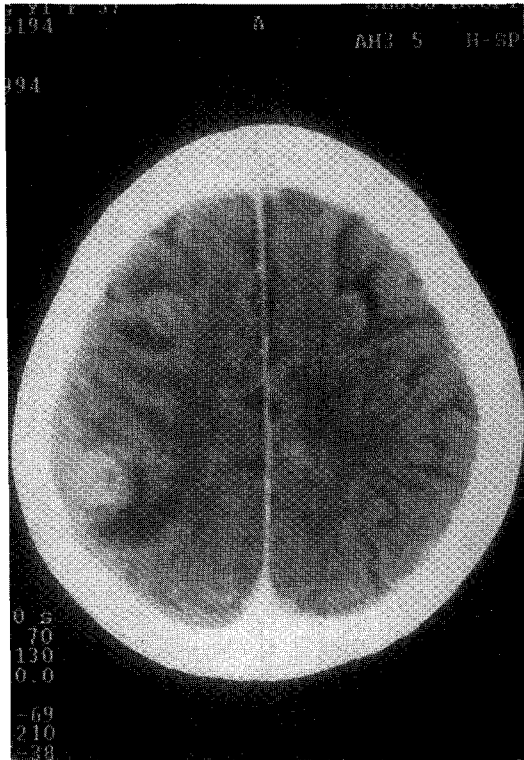


Fig. 5 Brain CT: multiple different sized iso or mildly hyperdense round lesions scattered in both cerebral hemisphere.

고 찰

유암종(carcinoid tumor)은 주로 소화기 장기에 발생하는 종양으로 흔한 부위는 맹장, 소장, 직장이며³⁾ 유암종 자체는 드문 질환이 아니나 기관지 유암종은 전체 유암종의 약 10%를 차지하고 전체 폐종양의 3-5%만을 차지하는 드문 질환이다⁴⁾. 과거에는 양성 종양으로 생각하여 기관지 선종으로 분류하였으나 국소 및 원격 전이를 하는 것이 알려지면서 최근에는 악성 종양으로 취급하고 있으며 특히 조직학적으로 비정형 기관지 유암종은 악성 경향이 흔한 것으로 보고되고 있다. 기관지 유암종의 종양 세포들이 신경분비 과립(neurosecretory granule)을 함유하고 여러 신경 내분비 물질(neuroendocrine products)을 생성하는 것을 발견하고 주로 신경 내분비성 종양군(neuroendocrine neoplasm)에 포함시켜 분류하고 있지만 이 기관지 유암종을 발생 시키는 신경상피소(neuroepithelial bodies)를 지니는 신경내분비 세포의 유래에 대하여는 최근까지도 논란의 대상이 되고 있는데 기관지 점액선내에 산재하는 Kulchitsky(argentaffin) 세포와 신경능(neural crest)에서 유래된 APUD 세포에서 유래하는 것으로 생각하고 있으며²⁾ 최근에는 미분화된 기관지 상피의 간세포(stem cell)에서 유래한다는 주장도 있다.

기관지 신경내분비성 종양은 크게 소세포암, 정형적 기관지 유암종, 비정형적 기관지 유암종, LCNEC(large cell neuroendocrine carcinoma)로 대별할 수 있으며 기관지 유암종의 호발연령은 40-50세라고 하나 12-82세에 이르기까지 소아나 노년기를 포함한 전 연령층에서 발생할 수 있고 평균연령은 55세이며 다른 폐종양과는 달리 젊은 나이에서도 발견될 수 있으며 남녀의 성별 차이는 없는 것으로 알려져 있다^{5,6,7)}. 또한 유암의 경우 흡연이나 일상적인 방사선의 노출, 기타 잘 알려진 발암성 물질의 노출과도 연관성이 없는

것으로 알려져 있다^{11,8)}.

기관지 유암종은 주로 폐의 중앙부에 위치하며 이중 약 10%는 주간 기관지(main stem bronchi), 75%는 대엽 기관지(lobar bronchi)에서 발생하고 나머지 15%만이 구역 기관지(segmental bronchi)이하의 말초부에서 발생한다^{6),9)}. 크기는 대개 2-4cm로 중심부에 위치한 경우(평균 직경 3.1cm)가 말초에 위치한 종양(평균 직경 2.4cm)보다 크고 비정형 유암종(평균 직경 3.6cm)이 정형적 유암종(평균 직경 2.3cm)보다 크다⁷⁾. 대개 잘 국한된 고립성 종양(well-circumscribed solitary mass)으로 점막하(submucosa)에서 발생하여 부분적으로 또는 완전히 기관지를 폐쇄하고 있다. 종양을 덮고 있는 점막은 손상이 없고 약 10%에서 기관지외로의 확산(extrabronchial extension)을 보이며 종종 원격 전이를 볼 수 있는데 간, 뼈, 부신 및 중추 신경계에 흔하다.

기관지 유암종의 증상은 종양의 위치에 따라 다르나 대개 만성적인 경과를 취하며 호흡기 증상으로는 각혈, 폐렴, 호흡곤란 등이 올 수 있는데 이런 증상들은 종양이 중심부에 위치한 경우에 흔히 온다. 종양은 혈관 분포가 풍부하고 출혈성 경향이 있어 20-50%의 환자에서 혈담 및 각혈의 소견을 볼 수 있는데 때때로 대량 각혈도 보고되고 있다¹⁰⁾. 종양의 기관지 폐쇄로 인한 호흡곤란 및 천명음 소견이 보일 수 있으며 기관지 폐쇄로 인한 이차적인 소견인 반복되는 폐렴, 폐농양, 기관지염 및 기관지 확장증 등을 볼 수도 있다. 반면에 종양이 말초부에 위치한 경우는 대개 증상이 없고 우연히 방사선학적 검사에서 고립폐소결절(solitary pulmonary nodule)로 발견되는 경우가 많고 이때는 2cm미만의 작은 결절이 대부분 이었다고 한다⁷⁾. 기관지 유암은 임상적으로 종양의 성장속도가 느려 발견하기 전까지는 이러한 증상들이 기관지 천식, 만성 기관지염, 기관지 확장증 등에 의하여 생기는 것으로 오인 되기 쉽다. 정형적

기관지 유암과 비정형 기관지 유암사이의 임상 증상의 차이는 전이 병변이 비정형 유암종에서 보다 흔하다는 것 외에는 특이한 것이 없는데 최근 정형적 기관지 유암종에서 국소 임파절 전이를 동반한 예가 국내 문헌에 보고되어 있다¹¹⁾.

기관지 유암종에서 carcinoid 증후군이 관찰되는 경우는 5% 이하로 보고 되고 있다¹²⁾. 소화기 장기에 발생한 유암종과는 달리 임상상 carcinoid 증후군을 수반하는 예는 적은데 이는 기관지 유암종의 경우 serotonin의 분비량이 적고 폐조직이 다량의 monoamine oxidase를 포함하고 있어 serotonin을 대사시키기 때문이다. 이러한 이유 때문에 carcinoid 증후군은 주로 간 전이가 있는 경우에 많이 발생하고 또한 전이성 경향이 큰 비정형 기관지 유암종에서 보다 흔하다. 피부 홍조, 기관지 경련, 만성적인 설사 등이 특징적이고 말기에는 심장 판막증을 보이기도 하며 이 증후군이 의심되는 경우 24시간 요중 5-HIAA를 측정하여 확진할 수 있다¹³⁾. 또한 이소성 ACTH를 분비 함으로써 쿠싱 증후군(Cushing's syndrome)과 선단 거대증(acromegaly)을 일으킨 예도 보고되고 있다^{14),15)}.

진단은 대부분 방사선학적 검사와 기관지 내시경에 의하여 이루어 지는데 흉부 X-선 촬영상 75% 이상에서 비정상 소견을 볼 수 있고 이중 15% 에서 폐 말초부위에 고립성 폐 소결절로 보이며 60% 에서 폐 중심부 종괴 음영과 기관지 폐쇄에 의한 이차적 변화에 의해 폐렴과 폐용적 감소 등의 이상 소견이 보인다. 그러나 이는 다른 흉부 질환에서도 볼 수 있는 소견으로 진단에 특징적인 것이 못된다. 따라서 가장 중요한 진단 방법은 기관지경 검사 및 기관지경하 조직 생검이라고 할 수 있다. 기관지 유암종의 60-70%는 중심부에 위치하기 때문에 기관지경으로 용이하게 발견할 수 있으며 기관지경을 이용한 진단율도 높아 80-90% 까지 보고하고 있어서 현재까지는 기관지경하 조직 생검이 확진

에 가장 유용한 방법으로 인정되고 있다^{6),7),16)}. 또한 최근에 전산화 단층 촬영술과 자기 공명 영상의 발달로 진단에 크게 도움이 되고 있다. 객담 세포진 검사 또는 기관지 폐포 세척술이 진단에 도움이 되는 경우도 있으나 종양이 점막으로 완전히 덮혀 있기 때문에 진단율이 저조하고 악성 세포가 관찰된다 하여도 세포 검사 만으로 기관지 유암종을 다른 소세포암 등과 구별하기 어려우므로 그 진단적 가치가 떨어진다⁷⁾. 종양이 말초 부위에 위치한 경우에는 경피적 침 흡인술(percutaneous needle aspiration)을 이용한 생검을 실시할 수 있으며 원격 전이가 있는 경우는 전이된 임파선의 조직 생검이 도움이 될 수 있다.

기관지 유암종의 조직학적 특징으로는 모양이 균일하게 약간 호산성의 투명한 세포질을 다량 함유하고 있으며 현미경상 azurophil 염색에 양성이고¹⁷⁾ 전자 현미경상 특징적인 신경 내분비성 과립을 관찰 할 수 있다¹⁸⁾. 조직학적으로 비정형 유암종은 광학 현미경상 소세포암과의 구별이 용이하지 않다.

Arrigoni⁹⁾ 등은 다음과 같은 조직학적 소견이 보일때 비정형 유암종이라고 하였다.

(1) 유암종 형태는 유지 되면서 핵분열이 증가되어 있는 경우

(2) 다형성(pleomorphism), 핵인(nucleolus)의 불규칙성, 과염색체성(hyperchromatism), 비정상적인 핵-세포질 비율이 관찰되는 경우

(3) 규칙적인 배열이 없어지고 세포 풍만도(cellularity)가 증가된 부위가 있는 경우

(4) 종양에 피사된 부위가 있는 경우

종양세포에서 핵산의 양을 측정하여 보면 소세포암과 구별할 수 있다는 보고도 있지만¹⁹⁾ 그 이용가치는 아직 미흡하다.

기관지 유암종의 치료는 과거에는 내시경적 절제술을 시행하기도 했는데 종종 심한 출혈을 보이고 종양제거 자체가 불완전하고 재발이 많아 현재는 거의 시행하지 않고 있다. 외과적 절제가 가장 좋은 방법으로 되어 있으나 절제 범위에 대해서는 아직도 논란이 되고 있다. 조직학적으로 정형적 유암으로 확진된 경우는 가능한한 보존적으로 절제하고²⁰⁾ 비정형 유암인 경우는 완전 절제 및 임파선 절제를 완전히 하도록 권하고 있다⁷⁾.

수술이 불가능한 예후 불량군(poor risk group)에서 종양이 중심부에 위치한 경우는 기관지내 절제(endobronchial resection) 및 방

Table 1 Typical and Atypical Carcinoid: Distinguishing Features

- W.D. Travis, Pathologic diagnosis of lung cancer, PG course, ACCP. 25:1991 -

Histologic or Clinical Feature	Typical Carcinoid	Atypical Carcinoid
Histologic Patterns: Organoid, Trabecular, Palisading and Spindle cell	Characteristic	Characteristic
Mitoses	Absent or rare	Increased, up to 10/10 high power fields
Necrosis	Uncharacteristic	Characteristic, usually focal or punctate
Nuclear pleomorphism, hyperchromatism	Usually absent, not sufficient by itself for diagnosis of AC	Often present
Regional lymph node metastases at presentation	5-15%	40-48%
Distant metastases at presentation	Rare	20%
Disease free survival at 5 years	100%	69%
Disease free survival at 10 years	87%	52%

사선 물질의 투여를 고려할 수 있으나 성적은 불량한 것으로 보고되고 있다^{21),22)}.

그외 비수술적 방법으로 원격 전이가 심한 경우에 방사선 요법과 항암 화학요법을 시행해 볼 수 있는데 일반적으로 기관지 유암은 방사선 치료에 저항적이어서 증상이 있는 전이성 병변에 시행해 볼 수 있으나 효과에 대해서는 확실하지 않으며 기관지 폐쇄에 의한 증상을 경감시키는데 도움을 줄 수 있다. cisplatin 과 etoposide의 병용 항암 화학요법의 경우 보고자에 따라 67%까지 반응을 보이는 것으로 되어있고²³⁾ 국소적 임파절 전이 및 원격 전이가 있는 경우에 적용이 될 수 있다.

기관지 유암종의 예후는 비교적 양호하나 크기가 3cm이상, 조직학적으로 비정형, 주변 임파절이 양성, 말초 부위에 위치한 경우등은 불량한 것으로 되어 있고 특히 조직학적으로 비정형인 경우에 임파절이 40-48%로 흔하고 원격전이도 20%정도이며 10년 생존율도 52%로 정형인 유암종의 경우에 비하여 불량하다(Table 1).

결 론

최근 57세의 여자에서 우측 액와부 종괴의 조직검사, 기관지 내시경하의 생검 및 방사선학적 검사를 토대로 중심성 비정형 기관지 유암종이 다발성 원격 전이된 1예를 경험하였기에 이에 대한 문헌고찰과 함께 보고하는 바이다.

참 고 문 헌

- 1) Martini N, Zaman MB, Bains MS, Burt ME, McCormack PM, Rusch VW, Ginsberg RJ: Treatment and prognosis in bronchial carcinoids involving regional lymph nodes. *J Thorac Cardiovasc Surg* **107**: 1, 1994
- 2) Pearse AGE: The APUD cell concept and its implications in pathology. *Pathol Annu* **9**: 27,

- 1974
- 3) Godwin JD: Carcinoid tumor. An analysis of 2837 cases. *Cancer* **36**: 560, 1975
- 4) Burcharth F, Axelsson C: Bronchial adenoma. *Thorax* **27**: 442 1972
- 5) Diane CS, Salyer WR, Eggleston JC: Bronchial carcinoid tumors. *Cancer* **36**: 1522, 1975
- 6) Okike N, Bernatz PE, Woolner LB: Carcinoid tumor of the lung. *Ann Thorac Surg* **22**: 270, 1976
- 7) McCaughan BC, Martini N, Bains MS: Bronchial carcinoids. Review of 124 cases. *J Thorac Cardiovasc Surg* **89**: 8, 1985
- 8) Davila DG, Dunn WF, Tazelaar HD, Pai rolero PC: Bronchial carcinoid tumors. *Mayo Clin Proc* **68**: 795, 1993
- 9) Arrigoni MG, Woolner LB, Bernatz PE: Atypical carcinoid tumors of the lung. *J Thorac Cardiovasc Surg* **64**: 413, 1972
- 10) 김치경, 이홍균: A case report of Typical carcinoid bronchial adenoma with Massive hemoptysis. *대한흉부외과학회잡지* **2**: 75, 1979
- 11) 김지훈, 신동호, 김태화, 박성수, 이정희, 정원상, 류근신, 고영혜, 이종달: 국소 임파절 전이를 동반한 정형적 기관지 유암종 1예. *결핵 및 호흡기질환* **40**: 67, 1993
- 12) Melmon KL: Distinctive clinical and therapeutic aspects of the syndrome associated with bronchial carcinoid tumors. *Am J Med* **34**: 568, 1965
- 13) Ricci C, Patrassi N, Massa R, Mineo C, Benedetti Valentini F Jr: Carcinoid syndrome in bronchial adenoma. *Am J Surg* **128**: 671, 1973
- 14) 심영수, 김건열, 김주현, 함의균: 이소성 부신 피질자극호르몬 증후군을 동반한 폐종양. *결핵 및 호흡기질환* **31**: 32, 1984
- 15) 박인애, 안금환, 박성희, 이상국, 함의근, 김주현, 민현기: 이소성 ACTH 생성으로 쿠싱증후군을 일으킨 폐 말초형 유암종. *대한병리학회지* **18**: 281, 1984
- 16) Salyer DC, Salyer WR, Eggleston JC: Bronchial

- carcinoid tumors. *Cancer* **36**: 1522, 1978
- 17) Blondal T, Grimelius L, Non E, Wilander E, Aberg T: Argyrophil carcinoid tumors of the lung. *Chest* **78**: 840, 1980
- 18) Bensch KG, Gordon GB, Muller LR: Electron microscopic and biochemical studies on the bronchial carcinoid tumor. *Cancer* **18**: 592, 1965
- 19) Decaro LF, Paladugu R, Benfield JR, Lovisatti L, Pak H, Teplitz RL: Typical and atypical carcinoids within the pulmonary APUD tumor spectrum. *J Thorac Cardiovasc Surg* **86**: 528, 1983
- 20) Jensik RJ, Faber LP, Brown CM, Kittle CF: Bronchoplastic and conservative resectional procedures for bronchial adenoma. *J Thorac Cardiovasc Surg* **68**: 556, 1974
- 21) Tolis GA, Fry WA, Head L, Shields TW: Bronchial adenomas. *Surg Gynecol Obstet* **134**: 605, 1972
- 22) Markel SF, Abell MR, Haight C, French AJ: Neoplasms of the bronchus commonly designated as adenomas. *Cancer* **17**: 590, 1964
- 23) Charles GM, Larry KK, Michael JO, Joseph R: Treatment of neuroendocrine carcinomas with combined etoposide and cisplatin. *Cancer* **68**: 227, 1991
-