

□ Roentgenogram of the ISSUE □

## 좌하엽 폐침윤

서울대학교 의과대학 내과학교실 및 결핵연구소

김계수 · 이재철 · 이승준 · 유철규 · 김영환 · 한성구 · 심영수

= Abstract =

### Pulmonary Cryptococcosis

Gye Su Kim, M.D., Jae Cheol Lee, M.D., Seung Jun Lee, M.D., Chul-Gyu Yoo, M.D.,  
Young Whan Kim, M.D., Sung Koo Han, M.D. and Young-Soo Shim, M.D.

Department of Internal Medicine and Tuberculosis Research Institute,  
Seoul National University College of Medicine, Seoul, Korea

A previously healthy 59-year old male patient was admitted due to cough and abnormal chest x-ray. Cough started 5 months ago and persisted. Two months before admission, abnormality in chest PA was detected. He had no symptom other than cough. He was nonsmoker and physical examination revealed no abnormal finding. His chest X-ray showed ill-defined 2x1 cm ovoid infiltration in left middle lung field. On chest computed tomography, it was located in the subpleural region of posterobasal segment of left lower lobe. Mediastinal lymphadenopathy was absent. Blood test and sputum examination were not diagnostic. Fluoroscopy-guided percutaneous needle biopsy revealed pulmonary cryptococcosis. After central nervous system involvement was excluded by spinal tap, oral ketoconazole therapy was started. The lesion decreased in size after 8 weeks of therapy and almost disappeared on follow-up chest X-ray 4 months later.

**Key Words:** Left lower lobe infiltration, PCNB, Pulmonary cryptococcosis

### 증 례

59세 남자 환자가 기침과 흉부 방사선상 이상소견을 주소로 내원하였다. 평소 건강하던 환자는 내원하기 약 5개월전부터 마른 기침이 지속되어 내원 약 2개월전에 인근 개인병원에서 단순 흉부 방사선을 촬영한 결과 이상이 있다고 들었다. 이후 진해제 등의 복용으로 기침은 많이 호전되었으나 단순 흉부 방사선상의 이상소견이 소실되지 않아 본원에 내원하였다. 기침 이외의 증

상은 없었다.

고혈압 외에 과거력상 특기할 만한 소견은 없었고 흡연하지 않았으며 게나 민물고기를 날로 먹은 적이 없었다.

환자는 외관상 건강해 보였으며 활력 징후는 혈압 140/90 mmHg, 맥박수 70회/분, 호흡수 20회/분, 체온 36.7℃로 정상 범위안에 있었다. 흉부 청진상 이상소견이 없었고 두경부, 복부, 배부 및 사지의 검진과 신경학적 검진에서 특기할 만한 소견은 없었다.

일반 혈액 검사에서 혈색소 15.2 g/dL, 백혈구 5,300

/mm<sup>3</sup>(호중구 57%, 림프구 27%, 호산구 1.4%), 혈소판 202,000/mm<sup>3</sup> 이었고, 혈침 속도는 7 mm/hr 이었다. 혈청 화학 검사에서는 콜레스테롤 173 mg/dL, 총단백 및 알부민이 각각 7.4, 4.4g/dl이고 SGOT 24IU/dl, SGPT 24 IU/dl 이었으며, 그외의 검사상에서도 특기할 만한 이상 소견은 없었다.

단순 흉부 방사선상 좌측 중폐야에 2×1 cm의 비교적 경계가 불명확한 타원형 침윤의 소견이 관찰되었다. 흉부 전산화 단층 촬영상 이 침윤의 위치는 좌하엽 후

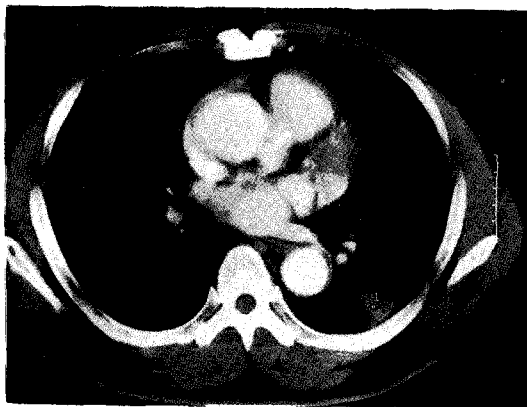
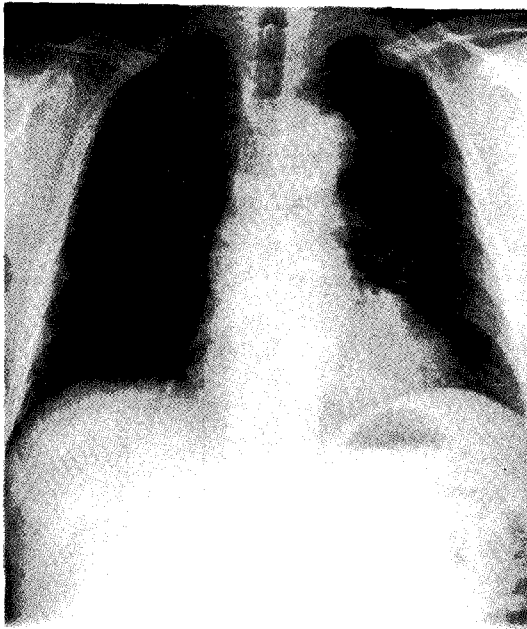


Fig. 1. Chest PA and CT on admission show poorly defined infiltration in LLL.

기저구역의 흉곽에 가까운 말초 부위였다. 인접한 늑막에 경도의 비후가 있었고 종격동에 림프절 종대의 소견은 없었다(Fig. 1).

## 진 단

객담 도말 검사에서 항산균이나 일반 세균은 검출되지 않았고, 객담 세포진 검사에서도 악성 세포는 관찰되지 않았다. 폐암을 배제하기 위하여 경피적 폐세침 흡인 및 세침 생검을 시행하였다. 흡인 세포진검사에서도 악성 세포는 관찰되지 않았다. 세침생검 조직검사에서 PAS염색상 foreign body type의 거대세포, 섬유아세포, 상피양세포들로 구성된 육아종성 염증소견이 관찰되었고, 투명한 공포(halo)에 둘러싸인 다수의 원형 효모양 진균이 세포외 간질조직과 거대세포내에서 관찰되어 폐효모균증으로 진단하였다(Fig. 2).

중추신경계의 침범 여부를 확인하기 위해 시행한 척수 천자검사상 백혈구는 존재하지 않았고 단백질 20 mg/dL, 포도당 91 mg/dL, LDH 8 IU/l 이었고, 척수액 도말의 인디아 잉크 염색에서 효모양 진균이 관찰되지 않았다. Cryptococcus 항원도 검출되지 않아서 중추신경계 침범이 없음을 확인하였다. 케토코나졸 400 mg/day로 치료를 시작하면서 퇴원하였다.

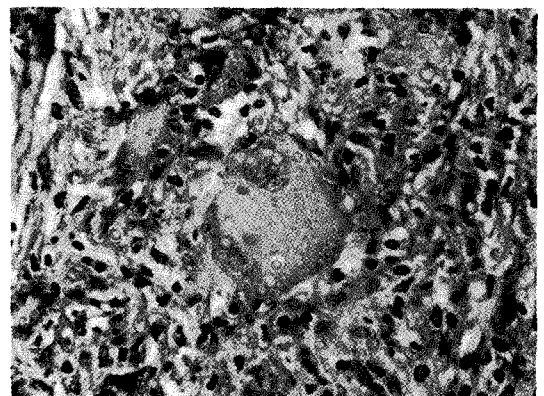


Fig. 2. Granulomatous inflammation consist of fibroblast, epithelioid cells, and giant cells of foreign body type. Numerous round cryptococcal spores surrounded by transparent halo are scattered within giant cells and intercellular matrix(PAS, Stain;×400).

특별한 약물 부작용이 없이 8주간 치료를 계속하였다. 치료 종료시 시행한 단순 흉부 방사선 및 전산화 단층촬영상 침윤의 크기는 많이 감소하였다(Fig. 3). 치료 종료후 4개월에 시행한 단순 흉부 방사선에서 결절은 거의 완전히 소실됨을 관찰할 수 있었다.

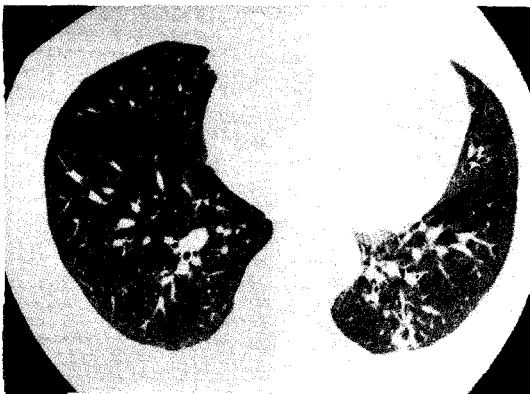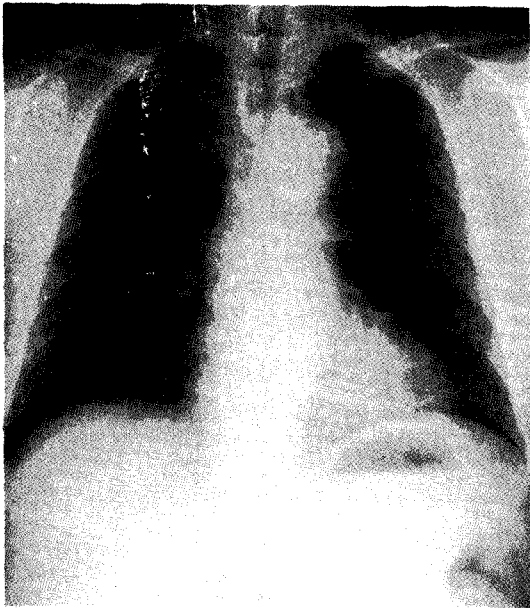


Fig. 3. Chest PA and CT after 8 weeks of therapy show markedly decreased lesion.

효모균증은 효모양 진균인 *Cryptococcus neoformans*가 원인균인 전신적 진균 감염이다. *C. neoformans*는 비둘기의 분변과 이것에 오염된 토양에 주로 존재하는 것으로 알려져 있고 인체로의 침입은 호흡기를 통해서이다. 그러나 인체내로 침입하더라도 면역 기능이 정상인 사람에서 질병을 일으키는 것은 드물고, 대부분 후천성 면역결핍증후군, 호지킨씨병, 부신피질호르몬제나 면역억제제의 장기 사용 등으로 면역기능이 저하되어있는 환자에서 질병을 유발한다.<sup>1)</sup>

특이적으로 뇌막염 등 주로 중추신경계 질환을 잘 일으키나 드물게 중추신경계 이외의 장기도 침범하여 폐<sup>2)</sup>, 피부, 골 등에서도 병변을 만들 수 있는 것으로 알려져 있다<sup>3)</sup>. 폐효모균증은 기침, 미열 등의 경미한 비특이적 증상만 있거나 증상이 전혀 없는 경우가 많다. 그러나 면역기능이 정상인 환자에서 성인형호흡곤란증후군을 유발하였다는 보고가 있다<sup>4)</sup>. 흉부 방사선검사서 우연히 발견되는 예가 많은데, 방사선소견은 다음의 세가지의 형태를 주로 보인다. 즉 경계가 불분명한 결절이나 종괴, 엽성이나 구역성의 침윤, 미만성 결절이나 망상결절 음영이다<sup>5)</sup>. 종괴내 공동 형성, 종격동 임파절비대, 늑막삼출 등은 드문 것으로 되어있으나<sup>6)</sup>, 보고된 예들이 있다<sup>7-9)</sup>.

진단은 객담 도말 및 배양, 혈청내 cryptococcus 항원의 검출<sup>10)</sup> 등의 방법이 있으나, 중추신경계 효모균증과 달리 폐효모균증에서는 이러한 검사에서 양성으로 나타나는 경우는 드물다. 결국 본 증례에서와 같이 경피적 폐생검이나 경기관지폐생검, 폐부분절제술 등을 통한 병리조직검사에 의해서 진단되는 수가 많다. 기관 폐포세척술에 의한 세포진검사에서 진단한 예의 보고도 있다<sup>11)</sup>.

치료는 아직 확립되어 있지 않다. 면역기능이 저하되어있는 환자에서는 전신적으로서의 확산 위험성이 크므로 amphotericin 단독 혹은 flucytosine과의 병합치료가 필요하다. 면역기능이 정상이고 증상이 없는 환자는 치료없이도 병변이 호전되는 수가 있으나, 치료를 할 경우 amphotericin 대신 triazole 단독 혹은 flucytosine과

의 병합치료만으로도 좋은 성적을 얻었다는 보고가 있다<sup>12)</sup>.

예후는 환자의 면역기능 상태가 가장 중요한 인자로서 작용하고 폐외 장기-특히 중추신경계로의 침범여부가 관여한다.

### 참 고 문 헌

- 1) Hammerman KJ, Powell KE, Christianson CS: Pulmonary Cryptococcosis: Clinical forms and treatment. *Am Rev Resp Dis* 108:1116, 1978
- 2) Campbell GD: Primary pulmonary cryptococcosis. *Am Rev Resp Dis* 94:236, 1965
- 3) Lawis JL, Rabinovich S: The wide spectrum of cryptococcal infections. *Am J Med* 53:315, 1972
- 4) Yu FC, Perng WC, WU CP, Shen CY, Lee HS: Adult respiratory distress syndrome caused by pulmonary cryptococcosis in an immunocompetent host: a case report. *Chung Hua I Hsueh Tsa Chih Taipei* 52:120, 1993
- 5) Wolff JN, Jacobson G: Poentgen manifestations of torulosis(cryptococcosis) *Am J Roentgenol* 79: 216, 1958
- 6) Khoury MB, Godwin JD, Ravin CE, Gallis HA, Halvosen RA, Putman CE: Thoracic cryptococcosis: Immunologic competence and radiologic appearance. *Am J Radiol* 141:894, 1984
- 7) Amundson DE: Cavitory pulmoanry cryptococcosis complicating Churg-Strauss vasculitis. *Southern Medical J* 85:70, 1992
- 8) 박춘식, 안상용, 이성희, 홍원기, 김성구: 종격동 종괴의 소견만을 보인 Cryptococcosis 1예. *대한내과학회지* 30:4, 1986
- 9) 박상균, 장봉렬, 김건영, 김영재, 이용웅, 김귀완, 김종준: 자가 면역성 간염 치료중 병발된 흉막 Cryptococcosis. *결핵 및 호흡기질환* 37:2, 1990
- 10) Bloomfield N, Gordon MA, Elmendorf DF Jr: Detection of Cryptococcus neoformans antigen in body fluids by latex particle agglutination *Proc Soc Experi Biol Med* 114:64, 1963
- 11) Maesaki S, Kohno S, Mashimoto H, Araki J, Asai S, Hara K: Detection of Cryptococcus neoformans in bronchial lavage cytology: report of four cases. *Internal Medicine* 34:54, 1995
- 12) Tanaka K, Kohno S, Maesaki S, Mitsutake K, Miyazaki H, Miyazaki T, Tomono K, Kaku M, Koga H, Hara K: Pulmonary cryptococcosis treated by combination therapy of fluconazole plus flucytosine. *Nippon Kyobu shikkan Gakkai Zashi* 31:1528, 1993(Abstract)