

후인후부 농양에 의한 두통

- 증례 보고 -

연세대학교 원주의과대학 마취과학교실

이 영 복 · 윤 경 봉 · 윤 경 섭

= Abstract =

Headache in the Retropharyngeal Abscess

- A case report -

Young Bok Lee, M.D., Kyung Bong Yoon, M.D. and Kyoung Seop Yoon, M.D.

Department of Anesthesiology, Yonsei University

Wonju College of Medicine, Wonju, Korea

Headache is one of the most frequent discomforts in human. Its significance is often abstruse, as it may signal serious disease or represent only tension, fatigue, or a migrainous disorder.

The International Headache Society(IHS) has developed a new classification and definition system of headache. Retropharyngeal tendinitis is an accepted cause of headache in the list of IHS classification.

We experienced and reported a case of retropharyngeal abscess with severe occipital headache.

Key Words: Retropharyngeal abscess, Headache

두통은 그 시작부터 인류를 괴롭혀 왔으며 의료인들에게는 가장 중요한 질환중의 하나로 여겨져왔다. 두통에 대한 기술은 고대에서부터 있었으며, 17세기부터 두통에대한 관심이 늘어나 50년전부터는 이 분야에 대한 연구와 지식의 습득이 현저하게 발전되어왔다. 그러나 아직까지 두통은 가장 흔하고 가장 스트레스를 주는 질환중의 하나로 남아 있으며, 두통에 대한 치료 방법 또한 의료인에게는 풀어야 할 숙제로 남아 있다¹⁾.

International Headache Society(IHS)의 분류에 따르면 경부에서 두통의 원인이 되는 경우를 열거하고 있는데, 후인후부 건염(retropharyngeal tendinitis)이 원인중의 하나로 인정되고 있다²⁾. 저자들

은 후두신경통(occipital neuralgia)으로 생각되는 환자를 치료하던 중 경부 X-선 촬영과 자기공명 영상 촬영상 후인후부 농양(retropharyngeal abscess)으로 진단된 환자 1명을 경험하였기에 문헌고찰과 함께 보고하는 바이다.

증 례

47세 남자환자로 7일전부터 우측 뒷머리부위에 심한 통증이 발생되어 본원 신경과로 입원하였다. 환자는 10일전 감기증상으로 약국에서 약을 복용하였으며,

7일전부터 두통과 현기증이 있어 2차병원에서 3일간 입원치료 받았으나 증상이 지속되어 본원으로 의뢰되었다.

과거력 및 가족력에 특이사항은 없었으며, 입원당시 이학적검사는 정상이었고 혈압, 맥박, 호흡수, 체온도 정상이었다. 두통의 특징은 우측 후측두엽 부위에 간헐적으로 욱신거리는 양상이었으며 두통 이외의 구역, 구토 등은 없었다. 입원당일 검사소견은 WBC 11270/ μ l, Hb 12.3 g/dl, Hct 30.0%, ESR 78 mm/hr 였으며 소변, 간기능, 전해질, 뇌척수액 검사는 정상이었다.

입원 1일째 환자는 통증치료실로 의뢰되었으며, 우측 후두부위의 지속적인 통증은 목을 움직일 때 더 심해진다고 하였다. 통증의 정도는 VAS 9-10이었으며 환자가 목을 옆으로 돌리지 못할 정도였다. 2% mepivacaine 4 ml로 우측 대후두신경 및 소후두신경 차단술을 시행하였고 1% mepivacaine 5 ml와 dexamethasone 5 mg으로 경부 경막의 차단술을 시행하였다.

입원 2일째 환자는 한차례 고열(38.6°C)이 있어 소변, 대변, 혈액, 객담검사를 보내고 일차적으로 항생제를 투여하기 시작하였다. 입원 당일의 경부 X-선 사진과 2일째의 뇌 전산화 촬영사진에서 이상소견은 없었다.

입원 3일째 두통의 정도가 VAS 5-6으로 감소되었으며, 우측 후두신경차단술을 시행하였다. 환자는 병실에서 한차례 고열이 있었으며 오후 9시경부터 다시 두통이 심해지고, 입원 4일에도 고열과 두통이 지속되었

다. 혈액, 소변, 대변 배양검사는 음성이었고 객담배양은 α -streptococci predominant로 보고되었다.

입원 5일째 경부 X-선 사진에서 척추전 연조직(prevertebral soft tissue)의 두께가 입원당일에 비하여 16 mm로 증가되어 있었으며, 경부 자기공명 영상촬영 결과 두개기저부(skull base)로부터 상흉부까지 후인후강(retropharyngeal space)을 따라 T1 view에서는 low intensity lesion 이 보였으며 (Fig. 1), T2 view에서는 high intensity lesion 이 보이고 (Fig. 2), enhance view 에서는 두꺼워진 척추전 연조직을 둘러싸고 contrast enhancement 를 보여 (Fig. 3) 후인후부 농양에 합당한 소견을 보였다.

후인후부 농양 진단아래 이비인후과로 전과되어 집중적인 항생제치료를 받았으며 입원 6일 부터 열이 감

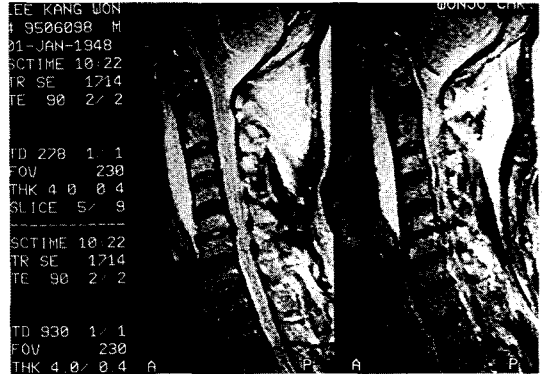


Fig. 2. 입원 5일째의 자기공명 영상사진(T2 view).

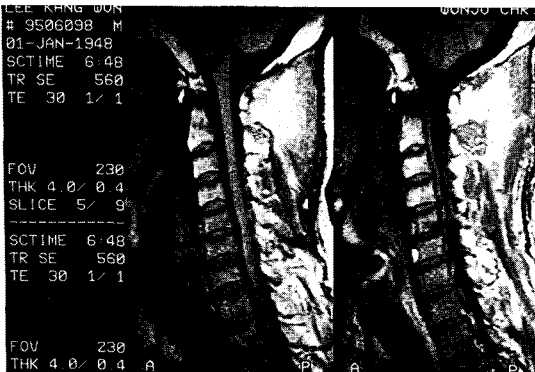


Fig. 1. 입원 5일째의 자기공명 영상사진(T1 view).

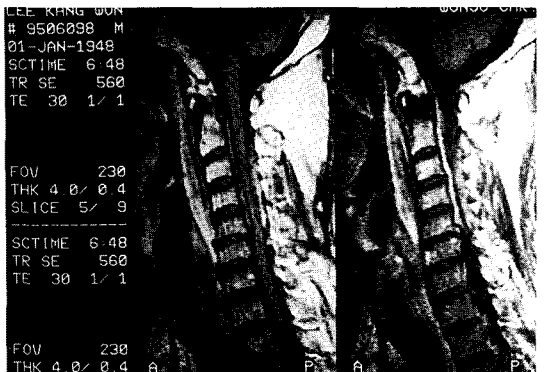


Fig. 3. 입원 5일째의 자기공명 영상사진(enhance view).

소하기 시작하고 두통도 점차 감소하여, 입원 7일의 경부 X-선 사진에서 척추전 연조직의 두께가 12 mm로 감소하였으며 입원 9일에는 두께가 6 mm로 거의 정상에 가까웠다. 입원 14일부터는 모든 증상이 없어졌으며 18일에는 혈액 검사치가 정상으로 돌아오고 경부 자기공명 영상촬영 소견도 정상으로 나타나 퇴원하였다.

고 찰

경부 구조들의 질병이나 기능장애가 두통을 야기시킨다는 것은 이미 잘 알려져 있는 사실이다. Edmeads³⁾는 두통을 일으킬 수 있는 경부의 질병은 다음의 3가지 조건이 따라야 한다고 하였다. 첫째, 경부내에는 반드시 통증에 대한 감수성이 있는 구조가 존재해야 한다. 둘째, 이러한 경부 구조내의 통증수용체를 자극시킬 수 있는 병적 과정이나 생리적 기능장애가 경부내에 있어야 한다. 셋째, 통증이 경추 분절에서 시작되어 두부로 전달될 수 있는 신경학적 전달경로와 기전이 확인되어야 한다.

경부의 구조 중에서 통증에 감수성이 있는 구조에는 각 관절 및 골막, 경추의 인대, 경추 주위의 근육, 경추 신경근과 신경 그리고 추골동맥 등이 있다. 이들 구조들에 의해서 통증이 두부로 전달되는 경로는 다음 4가지로 설명할 수 있다⁴⁾. ① 제 2경추 감각신경에서 대후두신경과 소후두신경으로 연장되어 이 신경들이 자극 받게되면 후두부에 통증이 발생할 수 있다. ② 제 1경추 감각신경이 자극 받으면 두정부나 전두부에 통증을 유발할 수 있다. ③ 삼차신경의 제 1분지의 천막분지(tentorial branch)와 제 2경추 신경의 후두와분지(posterior fossa branch)가 연결되어 제 2경추 신경이 분포하는 구조들로부터 전두부로 통증이 전달될 수 있다. ④ 삼차신경의 척수로(spinal tract)가 제 2-4 경추 부위로 내려와서 상경부 부위에서 삼차신경의 1분지를 따라 두부에 통증을 전달할 수 있다.

이와 같은 경로를 볼 때 상부의 경추 3-4분절 또는 두개척추 접합부(craniovertebral junction)에서는 두부로의 통증 전달이 가능할 것으로 보이지만, 하경추 분절에서 두부로의 통증 전달은 생리학적으로 기전이 알려진 것이 없다. Edmeads³⁾는 경추와 두통에

관한 연구에서 상경추부의 질환이 두통을 야기시키는 데 대하여는 의심의 여지가 없다고 하였으며, 경추의 추간관 질환이나 외상에서는 두통을 유발할 수는 있지만 연관성을 입증하기 어렵다고 하였다. Bogduk⁶⁾은 third occipital headache에 대하여 언급하고 이 두통은 긴장성 두통이나 다른 종류의 두통과 임상적으로 구별하기가 쉽지 않으며 제 3 후두신경 차단이 진단에 도움을 줄 수 있을것이라 하였다. 또한 third occipital headache의 가능한 원인으로 제 2,3 경추의 추간관절 골관절염증을 들고 있다.

본 증례의 경우 입원초기에는 후두신경통으로 생각하였으나 입원중 촬영한 경부 X-선 사진과 자기공명 영상사진에서 후인후부 농양으로 진단되었고 후두통이 발생한 원인을 찾기가 어려웠다. 후인후부 전염은 흔치 않은 질환이며, 상경부와 후두부의 급성통증 발현과 목을 움직일 때 통증이 심해지고 음식을 삼킬때 통증이 동반되기도 한다. 또한 초기에는 상경부 부위로 압통이 발생하며, 경도에서 중중도의 열이 있고 적혈구 침강속도(ESR)가 증가할 수도 있다. 경부의 X-선 촬영에서 C1-4 부위의 전척추 연조직(prevertebral soft tissue)의 두께가 증가된 소견을 보이며, 때에 따라서는 골화(calcification)가 보이기도 한다. 이러한 증상과 전척추 종창(swelling)은 수일 후에 없어지며 비스테로이드성 항염증제에 의하여 치료가 잘 된다고 한다. IHS에 의한 후인후부 전염의 진단기준을 보면 ① 후경부의 통증이 후두부 또는 머리전체로 방사되며, ② 통증이 비박동성이고, 일측성 또는 양측성이며, 머리를 뒤로 젖힐때 더 심해진다. ③ 성인에서 경부 X-선 사진상 제 1-4 경추 부위에서 척추전 연조직의 두께가 7 mm 이상 이어야 한다. ④ 비스테로이드성 항염증제에 의하여 2주내에 완화된다. 본 증례에서도 환자의 증상이 후인후부 전염에 합당하고, 경부 X-선 사진 소견도 연조직의 두께가 14 mm까지 증가된 소견으로 보아 후인후부 전염으로 진단할 수도 있겠지만 경부 자기공명 영상 사진은 후인후부 농양에 가까운 소견을 보였다. 또한 후인후부 농양인 경우에는 항생제의 투여가 필수적이라 감별진단에 어려움이 있다면 후인후부 농양에 준하여 치료하는 것이 바람직할 것으로 사료된다.

따라서 본 증례에서와 같이 입원당시의 검사소견만 믿을 것이 아니라 백혈구수의 증가, 고열등이 있으면

감염질환을 반드시 감별진단 하여야겠으며, 후두통을 동반하는 환자에게는 경부질환을 생각해 보아야하고 경부 X-선 등의 검사를 연속적으로 하는 것도 조기진단 및 적절한 환자치료에 도움을 줄 것으로 생각된다.

참 고 문 헌

- 1) Bonica JJ. *The management of pain. 2nd ed, Pennsylvania: Lea & Febiger, 1990; 687.*
- 2) Olesen J, Tfelt-Hansen P, Welch KMA. *The headaches. New York: Reaven Press, Ltd., 1993; 741-744.*
- 3) Edmeads J. *Headaches and head pains associated with diseases of the cervical spine. Med Clin North Am 1978; 62: 533-544.*
- 4) Olesen J, Tfelt-Hansen P, Welch KMA. *The headaches. New York: Raven Press, Ltd., 1993; 742.*
- 5) Edmeads J. *The cervical spine and headache. Neurology 1988; 38: 1874-1878.*
- 6) Bogduk N, Marsland A. *On the concept of third occipital headache. Journal of Neurology, Neurosurgery, and Psychiatry 1986; 49: 775-780.*