

## 말의 피부사상균증 및 피부 mycoflora에 관한 연구

최원필 · 이헌준\* · 조길제\*\* · 하태영\*\*

경북대학교 수의과대학  
식품약품안전센터 하타노연구소\*  
한국마사회\*\*

(1996년 1월 16일 접수)

### Dermatophytes and skin mycoflora in horse

Won-pil Choi, Hun-jun Lee\*, Gil-jae Cho\*\*, Tae-young Ha\*\*

College of Veterinary Medicine, Kyungpook National University  
Hatano Research Institute, Food and Drug Safety Center\*  
Korean Race Association\*\*

(Received Jan 16, 1996)

**Abstract** : This study was carried out to determine the causative agent of dermatophytosis in 7 horses, and to examine the skin mycofloras on 84 healthy and 7 diseased horses which were derived from Jae-ju and Kyonggi, Korea in 1994~1995.

Specimens of hair and scale were collected from skin lesions(or normal skins) and inoculated directly on potato dextrose agar and mycobiologic agar. These agar plates were incubated at 25°C for 2 weeks. Growing fungi were isolated and identified by the morphological and *nutritional characteristics*.

Lesions were found on the hind legs of an infected horses and each lesion was round or oval(1~4 cm) in shape accompanied by severe itching.

The causative agent of the 7 equine dermatophytosis was identified as *Trichophyton equinum*.

The skin mycofloras were *Penicillium*(69.0%), *Aspergillus*(63.2%), *Cladosporium*(51.7%), *Fusarium*(31.0%), *Mucor*(28.7%), *Absidia*(18.4%), *Alternaria*(17.2%), *Acremonium*(11.5%), *Paecilomyces* and *Phycomyces*(6.9%), *Rhizopus*(5.6%), *Trichoderma*(4.6%), *Scopulariopsis* and *Trichophyton*(3.5%), *Beauveria*(2.3%), *Tritirachium*, *Sporothrix*, *Curvularia*, *Aureobasidium* and *Chaetomium*(1.2%), and Yeast(27.6%).

---

**Key Words** : Dermatophytosis, horse, trichophyton equinum, skin mycoflora.

## 서 론

동물의 피부사상균증의 주요 원인균은 *Trichophyton* (*T*)속과 *Microsporium*(*M*)속에 의하여 발생되고 있으며, 국내에서 동물피부병의 원인균으로는 *T verrucosum*에 의한 소<sup>1,2</sup>, *T mentagrophytes*에 의한 소<sup>2</sup>, 돼지<sup>3</sup>, 고양이<sup>4</sup>, 코끼리 및 물범<sup>5</sup>, 바다사자<sup>6</sup>, rat<sup>7</sup> 등, *M nanum*에 의한 돼지<sup>8</sup>, *M canis*에 의한 개<sup>9</sup>, 고양이<sup>10</sup> 등이 알려져 있다. 한편 외관상 건강한 피모에서도 *T verrucosum*이 소<sup>2</sup>에서, *T mentagrophytes*가 개<sup>11</sup>와 rat<sup>12</sup>에서, *M canis*가 개와 고양이<sup>9,11</sup>에서, *M gypseum*이 개<sup>11</sup>, 고양이<sup>9</sup>, rat, 개래산양, 원숭이 및 토양<sup>13</sup>에서, *M nanum*이 고양이<sup>9</sup>에서, *T ajelloi*가 토양<sup>13</sup>에서 분리보고되어 있다.

말의 피부사상균증의 주된 원인균은 *T equinum*으로 알려져 있으나 국내에서는 임상적 발생례의 치료시험에 대한 보고<sup>14</sup>가 있을 뿐이며 원인진균의 분리동정에 관한 연구는 찾아볼 수 없는 실정이다.

근년에는 외관상 건강하게 보이는 동물의 피모에 있어서 사상균의 착생상황을 검색하여 부생사상균의 기회감염의 잠재성에 관한 검토가 이루어지고 있는 실정이다<sup>15-17</sup>.

따라서 이 연구에서는 제주도에서 사육되고 있는 말 3두와 경기도 경마장의 말 4두에 발생한 피부사상균증의 병인학적 연구와 외관상 건강한 말 피모의 mycoflora의 분포상황을 조사하고 고찰하고자 한다.

## 재료 및 방법

**재료채취 말** : 피부사상균증이 발생한 제주산 말 3두와 경기도 한국마사회의 경주마 4두 및 외관상 건강한 제주산말 84두이다. 제주도 말의 연령은 2~3세가 75두로 대부분이었고, 암컷 62두, 수컷 25두의 비율이었다. 경기도 경주마 4두는 더러브렛종으로 3~5세(♂2두, ♀2두)이고, 1994년 12월에 1두(호주), 1995년 6월에 3두(뉴질랜드 2두, 호주 1두)를 수입한 것이다.

**실험재료** : 1994년 2~7월 사이에 제주도의 말 87두(피부병 발생 말 3두 포함) 및 1995년 8월 한국마사회 경주마 4두(피부병 발생)를 대상으로 하여 환마의 피부병변부위와 정상 말의 두부 및 경부에서 털과 인설을 채취하였다.

**직접검사** : 병변부 피모의 wood's lamp조사검사와 피모 및 가피를 slide glass상에서 10% KOH 용액으로 연화시킨 후 현미경검사를 하였다.

**진균분리** : 진균분리배양은 1재료 당 2종의 배지를 사용하였다. chloramphenicol(CM) 50µg/ml을 첨가한 potato dextrose agar(PDA)와 nicotin산 2 µg/ml 및 thiamine 0.2mg/ml을 첨가한 *mycobiotic agar*(MBA)에 피모와 가피를 평판배지 당 5개씩 접종하고 25℃에서 2주간 배양하며 분리하였다.

**진균동정** : 분리균의 동정은 상법<sup>18,19,23</sup>에 따라 실시하였으며, 원인균(*Trichophyton equinum*)의 동정은 거대배양 성장, 현미경에 의한 형태 및 영양요구성에 대하여 상법에 의하여 관찰하였다. nicotin산 첨가 또는 무첨가 Sabouraud dextrose agar(SDA)배지, PDA 및 corn meal 한천배지(CMA)등을 사용하였다.

## 결 과

피부사상균이 발생한 말(7두)의 이환부위는 두부, 경부, 견부, 둔부, 사지 등에 단재 또는 산재되어 있었으며 소양증상이 있고, 피부병변의 크기는 1~4 cm의 원형 또는 난원형의 탈모와 인설로 덮혀있었다(Fig 1).

피부사상균증의 발생 말 7두와 외관상 건강한 말 84두 등 총 91두의 피모 및 가피로부터 진균의 분리결과는 Table 1과 같다.

7두의 피부병변부 피모의 wood's lamp조사에서 형광은 인정되지 않았고, 피모의 직접현미경검사에서도 모근부에 4~7µm의 포자와 피모내의 균사가 인정되었으며(Fig 2), 피모와 인설을 MBA 배지와 PDA 배지에 접종한 후, 배양 5일째에 MBA 배지에서 원인균으로 추정되는 사상균의 증식이 인정되었다(Fig 3). 분리된 사상균 7주를 PDA 배지와 SDA 배지에서 거대배양하며 배양 7~14일간 관찰한 결과 공시배지중 nicotin산을 첨가하지 않은 SDA 배지에서의 증식은 미약하였으나(14일째 0.4 cm) PDA 배지 및 nicotin산 첨가 SDA 배지에서의 증식은 왕성하였다(14일째 3.5 cm). 따라서 이들 분리균은 nicotin산 요구성임을 알 수 있었다.

거대배양한 집락의 성상은 7균주 모두가 velvet 상이고 중앙이 융기하였으며, 표면은 백색-cream색이고, 뒷면은 진한 황갈색을 나타내었다(Fig 4). CMA 배지에

Table 1. Distribution of fungi isolated from hairs and/or scales of horse

Species isolated	Horses with Positive cultures	Species isolated	Horses with Positive cultures		
<i>Aspergillus</i>	58	63.7	<i>Trichoderma</i>	4	4.4
<i>Aspergillus niger</i>	28	30.8	<i>Tritirachium</i>	1	1.1
<i>A terreus</i>	25	27.5	<i>Scopulariopsis</i>	3	3.3
<i>A versicolor</i>	20	22.0	<i>Sporothrix schenckii</i>	1	1.1
<i>A flavus</i>	5	5.5	<i>Curvularia</i>	1	1.1
<i>Aspergillus sp.</i>	16	17.6	<i>Phycomyces</i>	6	6.6
<i>Fusarium</i>	27	29.7	<i>Aureobasidium</i>	1	1.1
<i>Penicillium</i>	67	73.6	<i>Acremonium</i>	10	11.0
<i>Cladosporium</i>	45	49.5	<i>Trichophyton equinum</i>	7	7.7
<i>Paecilomyces</i>	6	6.6	<i>Chrysosporium</i>	3	3.3
<i>Alternaria</i>	15	16.5	<i>Chaetomium</i>	1	1.1
<i>Mucor</i>	25	27.5	<i>Beauveria</i>	2	2.2
<i>Absidia</i>	16	17.6	<i>Ysats</i>	24	26.4
<i>Rhizopus</i>	5	5.5	<i>Mycelia sterilia</i>	18	

Fungus was isolated from all of the samples(91 horses).

서는 표면은 백색이며 뒷면은 담황색-담갈색이었다.

분리균을 PDA 배지에서 slide 배양한 균형태는 7균주 모두가 공통적이었고, 대분생자는 드물게 인정되었으며 원통상이고, 크기는 20~50 x 4~12 $\mu$ m로 양단이 원형이고 평활하며 4~6세포성이었다(Fig 5). 소분생자는 난형, 서양배 모양이며, 2~2.6 x 3.4~5.4 $\mu$ m이었고, 대부분이 aleuriospore형이었으나 acladium형도 인정되었다(Fig 6). 기타 raquet상균사, 나선기관, 분절포자 및 말단성 또는 중간성의 후막자가 인정되었다.

분리된 7주의 사상균은 SDA에서 nicotin산 요구성이고, CMA 배지에서의 색소산생 음성이며, 집락성상과 균형태 및 피부병변의 임상조건 등으로 보아 *T equinum*으로 동정하였다.

말의 피모 및 인설의 사상균은 공시말 91두중 *Penicillium*이 67주(73.6%)로 가장 많았다. 다음 *Aspergillus*가 58주(63.7%), *Cladosporium* 45주(49.57%), *Fusarium* 27주(29.7%), *Mucor* 25주(27.5%), *Absidia* 16주(17.6%), *Alternaria* 15주(16.5%), *Acremonium* 10주(11.0%), *Paecilomyces* 및 *Phycomyces* 각 6주(6.6%), *Rhizopus* 5주(5.5%), *Trichoderma* 4주(4.4%), *Scopulariopsis* 및 *Trichophyton* 각 3주(3.3%), *Beauveria* 2주(2.2%), *Tritirachium*, *Sporothrix*, *Curvularia*, *Aureobasidium* 및 *Chaetomium* 각 1주, Yeast 24주(26.4%) 등으로 22속의 진균이었으며, *Mycelia sterilia*가 18주이었다.

## 고 찰

말의 피부사상균증의 원인균으로는 현재까지 *T equinum*, *T verrucosum*, *T mentagrophytes*, *M canis*, *M gypseum* 등이 알려져 있으며, 이들중 *T equinum*이 주류를 이루고 있고, 여러나라에서 그 발생이 인정되고 있다<sup>18-21</sup>. 또한 *T equinum*은 말들 사이에 전염력이 강하고, 사람에게도 감염성이어서 많은 주의가 요구되고 있다<sup>22</sup>.

우리나라에서는 1972년 육군사관학교 군마대의 말 14두에 발생한 피부병의 임상조건과 치료시험에 관한 보고<sup>14</sup>가 있으나 현재까지 원인균에 관한 보고가 없는 실정이다. 금번 제주도과 경기도에서 말 7두에 발생한 피부병에서 *T equinum*이 분리동정되므로써 *T equinum*에 의한 말 피부사상균증의 발생과 이 사상균의 존재가 국내에서 증명된 것은 처음이다.

건강한 동물로부터의 호keratin성 및 부생사상균의 분포상황에 관하여 개와 고양이에 대한 보고는 비교적 많은 편이나<sup>15,16</sup> 기타 동물에 관한 보고는 드물다. 외관상 건강한 말의 피모에 착생하고 있는 사상균의 분포상황에 대한 보고는 거의 없는 실정이며, 일본의 경우 *Aspergillus* 28.7%, *Alternaria* 26.6%, *Penicillium* 21.0%, *Mucor* 18.2%, *Cladosporium* 16.1%, *Chaetomium* 11.2%, *Fusarium* 9.1%, *Epicoccum* 5.6%, *Helminthosporium* 5.0%, *Chrysosporium* 3.5% 등과 *Curvularia*, *Cephalosporium*, *Scopulariopsis*, *Stysanus*, *Wallemia*, *Rhizopus*, *M gypseum*, *T ajelloi*, *T terrestris*, *Trichophyton sp.* 등의 사상균이 분리되고 있다<sup>17,20</sup>. 국내 말의 경우는 *Penicillium*

73.6%, *Aspergillus* 63.7%, *Cladosporium* 49.5% 등 22속으로 자연계에 부생균으로 존재하는 균종들이며, 일본의 경우와 대체적으로 유사한 경향이었으나 국내의 경우 사상균의 분리율이 높고 더욱 다양한 균종이 인정되고 있었다. 그러나 피부사상균증을 야기시키는 *Trichophyton*과 *Microsporium*은 건강한 피모에서 인정되지 않았으며, 호keratin성인 *Chrysosporium*속 3주만이 분리되었다. *Penicillium*, *Aspergillus*, *Cladosporium*, *Fusarium*, *Mucor*, *Alternaria* 등은 토양 또는 공기 중에 분포하는 대표적인 사상균이지만 소, 말, 소동물에서도 많이 검출되고 있다<sup>15-20</sup>. *Cladosporium*은 오염균으로 알려져 있으며, *Aspergillus*, *Fusarium*, *Penicillium*, *Paccilomyces*, *Acremonium*, *Beauveria* 등은 사람 및 동물의 기회감염균으로, *Aspergillus*, *Rhizopus*, *Mucor* 등은 유산증, *Curvularia*는 *mycetoma*의 원인균으로 알려져 있다<sup>18,20</sup>. 또한 *Aspergillus*속 중에는 피부진균증 및 심재성 진균증의 원인이 되는 균종도 있으며, *A niger*는 사람의 손톱, 개의 외이도염, 토끼의 피부염 등, *A terreus*는 사람의 발톱에 감염보고가 있다<sup>18,19,23</sup>.

동물의 체표는 무균상태가 아니며 병원미생물 및 환경미생물이 공존하는 장소의 하나이기도 하다. 따라서 동물체표에서 병원미생물의 착생감염과 부생사상균과의 사이에 어떠한 관계에 있는가를 밝히는 것이 중요한 과제의 하나로 남아있다. 또한 동물체표의 mycoflora

와 사람의 allergen과의 역학관계도 관심을 가져야 하겠다. 그러나 아직은 동물체표에의 mycoflora에 관한 보고가 많지 않은 실정이어서 앞으로 더 많은 기초자료를 필요로 하고 있다.

## 결론

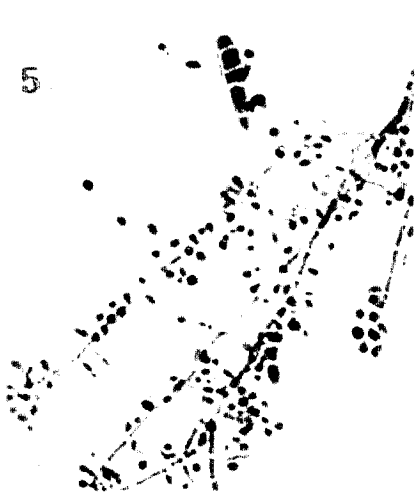
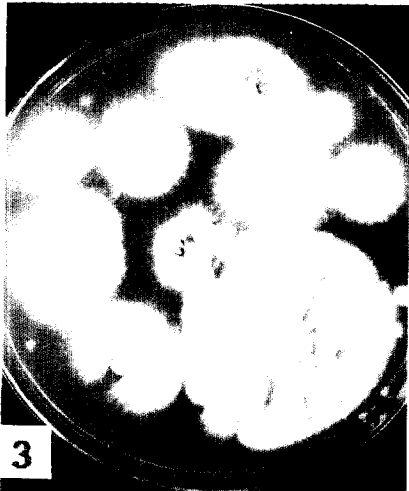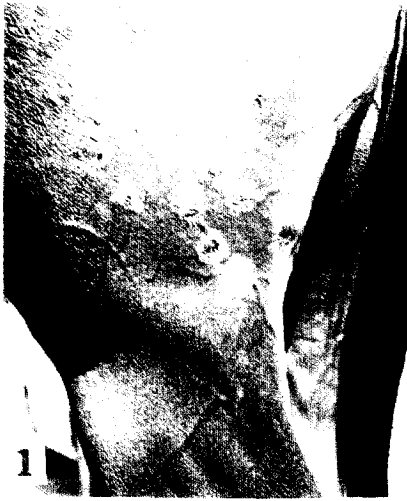피부병변이 인정된 말 7두(제주도산 말 3두와 수입 말 4두)의 병인학적 검사와 외관상 건강한 말 84두와 전기한 말 7두 계 91두의체표의 피모 및 일설에 존재하는 mycoflora의 분포상태를 조사하였다.

말 7두에 발생한 소양성 피부병의 원인균은 국내에서 처음 분리되는 *Trichophyton equinum*감염에 의한 피부사상균증이었다.

말 피부 mycoflora의 분포는 *Penicillium*(73.6%), *Aspergillus*(63.7%), *Cladosporium*(49.5%), *Fusarium*(29.7%), *Mucor*(27.5%), *Absidia*(17.6%), *Alternaria*(16.5%), *Acremonium*(11.0%), *Paccilomyces* 및 *Phycomyces*(각 6.6%), *Rhizopus*(5.5%), *Trichoderma*(4.4%), *Scopulariopsis* 및 *Trichophyton*(각 3.3%), *Beauveria*(2.2%), *Tritirachium*, *Sporothrix*, *Curvularia*, *Aureobasidium* 및 *Chaeromium*(각 1.1%), *Yeast*(26.4%) 등으로 22속의 진균이었으며, *Mycelia sterilia*가 18주 이었다.

## Legends for figures

- Fig 1.** Skin lesions on the hind legs of an infected horse. Each lesion was round or oval, and about 2 to 4cm in diameter.
- Fig 2.** Sheath of arthrospores at the horse hair from the ringworm lesions. × 680.
- Fig 3.** Primary colonies of *T equinum* isolated from infected hair and scale on MBA media with nicotinic acid and thiamine at 25℃, 7 days.
- Fig 4.** Downy and white colony from giant culture on SDA medium with nicotinic acid at 25℃, 10 days.
- Fig 5.** A macroconidia and numerous microconidia in the slide culture. × 680.
- Fig 6.** Acladium type of microconidia on the hyphae in the slide culture. × 680.



## 참 고 문 헌

1. 崔源弼, 呂相建, 李鉉凡. 韓牛에 集團發生한 白癬菌症에 관한 研究. 大韓獸醫學會誌, 19 : 149~152, 1979.
2. 이현준, 조성환, 최원필 등. 소 피부사상균의 역학적 및 진균학적 연구. 한국수의공중보건학회지, 15 : 247~253, 1991.
3. 이현준, 전무형, 김교준 등. *Trichophyton mentagrophytes*에 기인된 돼지 피부사상균증에 관한 연구. 대한수의공중보건학회지, 18 : 21~25, 1986
4. 崔源弼. 猫의 白癬菌症에 관한 研究. 慶大論文集 (自然科學), 28 : 337~339, 1978.
5. 崔源弼. 물범 및 코끼리의 白癬菌症에 관한 研究. 大韓獸醫學會誌, 21 : 113~116, 1981.
6. 최원필, 김영지. 바다사자(*Otaria byronia*)의 피부사상균증에 관한 연구. 한국수의공중보건학회지, 19 : 199~203, 1995.
7. 李憲俊, 全茂炯, 金敎準 등. 실험쥐의 白癬菌症에 관한 研究. 한국수의공중보건학회지, 8 : 37~40, 1984.
8. 呂相建, 趙顯周, 崔源弼. 돼지의 皮膚絲狀菌症에 관한 研究. 大韓獸醫學會誌, 25 : 167~170, 1985.
9. 최원필, 윤성웅, 송동준 등. *Microsporum canis*에 의한 개의 피부사상균증 및 개, 고양이의 피부사상균의 보균상황. 大韓獸醫學會誌, 33 : 235~239, 1993.
10. Yeo SG, Choi WP, Kim DK. A Case of Feline Ringworm by *Microsporum canis* in Korea. *Korean J Vet Res*, 28 : 119~123, 1988.
11. 李憲俊, 全茂炯, 金敎準 등. 개와 고양이의 皮膚絲狀菌 保菌實態調査. 大韓獸醫師會誌, 22 : 45~51, 1986.
12. 이현준, 최원필, 전무형. 실험용 설치류의 피부사상균 보균실태와 albino rat에서 분리한 *Trichophyton mentagrophytes*의 완전형. 大韓獸醫學會誌, 30 : 59~64, 1990.
13. 이현준, 최원필. 동물과 토양에서 분리한 *Microsporum gypsum* complex의 완전형. 大韓獸醫學會誌, 28 : 115~118, 1988.
14. Kim MY, Kang YB. Studies on Ringworm in Military Horses. 1. Clinical Observations and Therapeutic Experiments. *Korean J Vet Res*, 13 : 165~170, 1973.
15. Caretta G, Mancianti F, Ajello L. Dermatophytes and Keratinophilic Fungi in Cats and Dogs. *Mycoses*, 32 : 620~626, 1989.
16. 田中一朗, 高鳥浩介, 小松廣光 등. 臺灣における犬の被毛から檢出された眞菌について. 獸醫畜産新報, 736 : 5~7, 1982.
17. 高鳥浩介, 坂本 京子, 一條 茂. 健全家畜被毛上の好ケラチン性菌とその潜在性について 1. 牛および馬の被毛における腐生絲狀菌. 日本菌學會會報, 21 : 113~120, 1980.
18. Carter GR, Cole JR. *Diagnostic Procedures in Veterinary Bacteriology and Mycology*. 5th ed. New York : Academic Press, 392~403, 1990.
19. Jungerman PF, Schwartzman RM. *Veterinary Medical Mycology*. Philadelphia : Lea & Fegiger, 4~28, 1972.
20. 一條 茂, 小西辰雄, 高鳥浩介. 競走馬の皮膚眞菌症から分離した *Trichophyton equinum*. 帶大研報, 10 : 803~813, 1978.
21. Takatori K, Ichijo S, Konishi T. Occurrence of Equine Dermatophytosis in Hokkaido. *Jpn J Vet Sci*, 43 : 307~313, 1981.
22. English MP. An outbreak of equine ringworm due to *Trichophyton equinum*. *Vet Rec*, 73 : 578~580, 1961.
23. 서순봉, 김기홍, 방용준. 진균학. 서울 : 대학서림, 129~148, 1994.