

한국재래산양 혀에 관한 형태학적 연구

이흥식 · 이인세 · 강태천

서울대학교 수의과대학 해부학교실

(1996년 4월 23일 접수)

Morphological study on the tongue of Korean native goat

Heungshik S. Lee, In-se Lee, Tae-cheon Kang

College of Veterinary Medicine, Seoul National University

(Received Apr 23, 1996)

Abstract : This studies were carried out to identify the characteristics of the tongue of Korean native goat(*Capra hircus*) by macroscopy, microscopy and scanning microscopy.

Korean native goat had torus linguae, median lingual sulcus, lingual fossa and ventral median fissure but did not have glossoepiglottic fold and terminal sulcus in the tongue.

The whole length of tongue was 11.51 ± 0.76 cm. The length of tongue apex, tongue body, tongue root and the torus linguae were 2.62 ± 0.28 , 7.39 ± 0.27 , 1.56 ± 0.26 and 6.37 ± 0.29 cm, respectively. The width of tongue apex, torus linguae and tongue root were 3.41 ± 0.24 , 3.74 ± 0.29 and 3.68 ± 0.11 , respectively. The thickness of tongue apex was 1.60 ± 0.10 , and the height of torus linguae was 1.52 ± 0.15 cm.

Filiform papillae were present at the tongue apex and the tongue body rostral to torus linguae. Fungiform papillae were scattered from tongue apex to rostral portion of torus linguae, being in abundance at the tongue apex. Vallate papillae were showed at the lateral portion of torus linguae, while lentiform papillae were present at its central portion. Conical papillae were located between vallate and lentiform papillae.

The numbers of filiform, fungiform, conical, vallate and lentiform papillae were $46,980 \pm 1070.98$, 446.8 ± 36.97 , 818.4 ± 43.99 , 34.8 ± 2.77 , and 255.6 ± 39.30 , respectively. The average numbers of taste bud were 8.3 ± 2.04 in a fungiform papilla and 247.3 ± 37.44 in a vallate papilla.

The filiform papilla had secondary and tertiary papillae. The height of filiform papilla was about $150 \mu\text{m}$ and the diameter was $100 \mu\text{m}$. The diameters of fungiform papillae were 350 to $550 \mu\text{m}$. The long and short diameters of maximum-sized lentiform papilla were 4000 and $3000 \mu\text{m}$, respectively, while those of minimum-sized papilla were 700 and $600 \mu\text{m}$, respectively. The height of conical papillae was 450 to $600 \mu\text{m}$ and diameter was 250 to $450 \mu\text{m}$.

The vallate papilla was round or oval in shape and its diameter was 500 to 850 μ m. It had well-developed papillary groove around itself. The modified conical papillae were not observed in the tongue of Korean native goat.

Key words : Korean native goat, tongue, lingual papilla, SEM.

서 론

혀(tongue)는 구강바닥의 대부분을 차지하는 근육성 기관으로서 소화의 가장 기초단계인 채식과 저작 그리고 발성과 밀접한 관계가 있는 고도로 발달한 운동기관이며 또한 미각을 담당하는 특수감각기관으로써 역할을 한다¹⁻⁴.

혀는 자유로운 운동이 가능한 혀끝과 혀주름띠에 의해 구강바닥과 연결되어 있는 혀몸통 및 혀뿌리로 구분된다¹⁻⁴. 이러한 혀의 표면에서는 많은 종류의 혀유두(lingual papillae)들이 관찰되며 이들은 그 기능에 따라 저작이나 채식과 관련된 기계적유두(mechanical papillae)와 맛봉오리(taste bud)를 갖고 있어 맛을 감지하는 미각유두(gustatory papillae)로 구분된다¹⁻⁵.

기계적유두는 형태에 따라 실유두(filiform papillae), 원뿔유두(conical papillae), 렌즈유두(lentiform papillae)로 나누어지는데 이들 유두의 분포와 배열은 동물의 저작이나 채식습관에 따라 많은 차이가 있는 것으로 보고되어 있다¹⁻⁶.

한편 미각유두는 형태학적 특징에 따라 버섯유두(fungiform papillae), 성곽유두(vallate papillae), 잎새유두(foilate papillae)로 세분되나 이 유두들 역시 채식습관에 따라 그 수나 모양 또는 배열이 각 동물마다 큰 차이를 나타내는 것으로 알려져 있다^{2-4,7,8}.

한국재래산양이 젖소나 한우 또는 양을 대신하여 새김질동물류의 연구에 실험동물로 많이 사용되고 있으나⁹⁻¹⁵ 혀에 관한 형태학적 연구보고는 물론 혀유두의 분포상태 및 크기와 같은 매우 기초적인 구조조차 보고된 바 없다.

따라서 본 연구는 육안해부학적, 광학현미경적 및 주사전자현미경적 관찰을 통해 한국재래산양 혀의 형태학적 특징을 규명하여 한국재래산양을 대상으로 하는 각종 실험연구의 기초자료를 제공함과 아울러 생물자원 및 재래가축을 보호육성하는데 기본이 되는 자료를 제공하여 생물정보를 구축하는데 기여하고자 수행하였다.

재료 및 방법

실험동물 및 조직채취 : 체중 15kg 내외의 수컷 한국재래산양 15마리를 대상으로 한국재래산양(Capra hircus)의 육안적 특징조건인 육수, 부유두, 턱수염, 유각유무, 뿔의 형태 및 체모특성 등을 확인한 다음, 한국재래산양임이 확인된 것만을 대상으로 하였다. 실험동물은 Rompun(바이엘 코리아)으로 마취시킨 후 충목동맥을 통해 0.9% 생리식염수로 관류하였다. 이후 4% paraformaldehyde 및 0.2% glutaraldehyde(EMS Co) 혼합 고정액으로 관류 고정 후 혀를 적출하였다.

혀 부위별 계측 : 적출된 혀는 Funato등⁶의 방법에 따라 계측하였다. 즉, 혀의 앞쪽끝부터 구개혀궁의 좌우 외측모서리를 연결하는 선의 정중점까지의 길이인 혀길이(length of tongue; LL), 혀 앞쪽끝부터 혀주름띠 앞쪽끝과 대응하는 등쪽지점까지의 길이인 혀끝길이(length of tongue apex; LA), 혀주름띠 앞쪽끝과 대응하는 등쪽지점부터 혀몸기가 끝나는 지점까지의 길이인 혀몸통길이(length of tongue body; LB), 혀몸기가 끝나는 지점부터 구개혀궁의 좌우 외측모서리를 연결하는 선의 정중점까지의 거리인 혀뿌리길이(length of tongue root; LR), 혀몸기의 시작부위에서 끝부위까지의 길이인 혀몸기길이(length of torus linguae; LT)를 계측하였다. 또한 혀 앞쪽끝부터 혀주름띠 앞쪽끝과 대응하는 등쪽지점사이의 최대폭인 혀끝폭(width of tongue apex; WA), 혀몸기의 최대폭인 혀몸기폭(width of torus linguae; WT), 혀몸기가 끝나는 지점부터 구개혀궁의 좌우 외측모서리를 연결하는 선의 정중점 사이부위의 최대폭인 혀뿌리폭(width of tongue root; WR)을 계측하였다. 혀주름띠 앞쪽끝에서부터 이에 대응하는 등쪽지점까지의 높이인 혀끝두께(thickness of tongue apex; TA), 혀오목에서부터 혀몸기 최고점까지의 수직

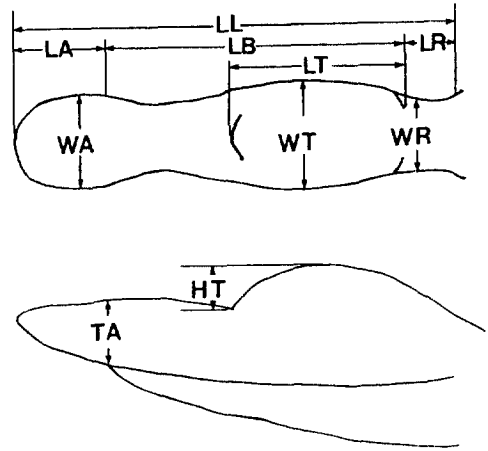
높이인 혀용기높이(height of torus linguae; HT)등도 계측하였다(Text-Fig 1).

혀유두 관찰 : 적출된 혀를 혀끝, 혀몸통, 혀뿌리로 구분하고 혀용기(torus linguae)를 중심으로 하여 각종 혀유두의 분포상태를 입체현미경(Olympus Co)을 이용하여 관찰, 계수하였다. 그후 혀끝, 혀몸통, 혀뿌리 각 부위의 일부를 채취하여 1% osmium tetroxide용액(Sigma Co)로 2시간 후고정시켰다. 고정이 끝난 조직은 0.2M phosphate buffered saline으로 세척하고 ethanol을 이용하여 탈수시킨 후 isoamyl acetate 로 처리하였다. 조직처리가 끝난 조직은 진공건조시킨 후 금입자를 부착시켜 JEOL 5410LV SEM 주사전자현미경(JEOL Co)으로 관찰하였다.

맛봉오리 조사 : 혀의 각 부위에 분포하는 맛봉오리(tastebud)를 계수하고자 적출한 혀를 동일 고정액 내에서 하룻밤 후고정하였다. 후고정된 조직은 다시 20% sucrose 용액으로 24시간 세척한 후 동결박절기(Reichert-Jung Co)를 이용하여 20 μ m 두께의 관상 또는 횡단조직절편을 만들어 gelatin-coated slide에 부착하여 H-E 염색을 수행하였다. 염색된 조직절편에서 맛봉오리를 관찰한 후 Misretta와 Baum의 방법¹⁶을 이용하여 그 수를 계수하였다. 즉, 1개의 혀유두가 출현하여 이것이 끝나는 부위까지의 모든 절편에서 나타나는 맛봉오리 총수(total number of taste bud profiles in all sections)를 센 다음, 10개의 맛봉오리를 대상으로 한 1개의 맛봉오리의 평균절편수(average number of profiles for ten single taste buds)로 나누어 하나의 유두에서 관찰되는 맛봉오리의 총수(total number of taste buds)로 산정하였다.

결 과

외형 : 한국재래산양 혀의 외형은 길이가 매우 길고 상대적으로 폭이 좁은 형태를 하고 있었으며 혀의 뒤쪽 1/2 정도에는 잘 발달한 혀용기가 자리 잡고 있었다. 또한 혃등(dorsum of tongue) 정중부위에서 혃정중고랑(median lingual sulcus)이 관찰되었는데 혃정중고랑은 혃끝에서는 깊게 관찰되었으나 뒤쪽으로 갈수록 점차 알아지는 경향을



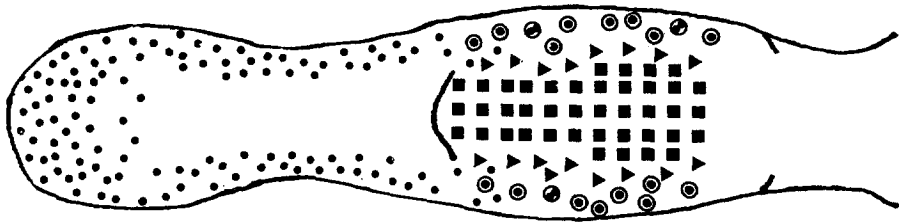
Text-Fig 1. Schematic diagram illustrating the measure points in the tongue of Korean native goat.

LL:length of tongue, LA:length of tongue apex, LB:length of tongue body, LR:length of tongue root, LT:length of torus linguae, WA;width of tongue apex, WT;width of torus linguae, WR;width of tongue root, HT;height of torus linguae, TA:thickness of tongue apex.

나타내었다. 또한 혀용기의 앞쪽경계에서는 비교적 깊은 혃오목(lingual fossa)이 관찰되었다. 혃뿌리에서는 혃후두덩개주름(glossoepiglottic fold)이나 종말고랑(terminal sulcus)이 관찰되지 않았으며 특별한 경계없이 인두입부분(oropharynx)으로 연결되었다. 혃의 외측면에서는 혃끝부분에서만 혃유두가 관찰되었으며 이러한 혃유두는 일부 혃의 배쪽면(ventral surface)까지 연장되어 있었다. 혃의 배쪽면은 하나의 혃주름띠(lingual frenulum)에 의해 구강바닥과 연결되어 있었다. 또한 배쪽정중름새(ventral median fissure)는 혃끝에서부터 약 0.5cm길이까지의 매우 짧은 부위에서만 관찰되었으나 뒤쪽으로 갈수록 점차 그 패임정도가 미약하였다.

혀등에서는 간혹 색소가 침착된 상피가 밀집된 부위가 관찰되었는데 색소침착은 주로 혃끝에서 관찰되었으나 혃용기의 뒤쪽부분에서도 일부 관찰되어 색소침착부위의 범위 및 형태는 불규칙하였다.

부위별 계측치 : 혃를 혃길이, 혃끝길이, 혃몸통길이, 혃뿌리길이, 혃용기길이, 혃끝폭, 혃용기폭, 혃뿌리폭, 혃두께, 혃용기높이 등의 항목으로 나누어 계측한 결과 혃길이는 11.51 ± 0.76 , 혃끝길



Text-Fig 2. Schematic diagram illustrating the distributions of lingual papillae of Korean native goat.

The filiform papillae are not marked in this picture. ⊙: vallate papillae(each mark represents two papillae), ⊕: complex vallate papillae(each mark represents two papillae), ●: fungiform papillae(each mark represents three to four papillae), ▲: conical papillae(each mark represents forty five to fifty papillae), ■: lentiform papillae(each mark represents five to seven papillae).

이는 2.62 ± 0.28 , 혀몸통길이는 7.39 ± 0.27 , 혀뿌리길이는 1.56 ± 0.26 , 혀용기길이는 6.37 ± 0.29 , 혀끝폭은 3.41 ± 0.24 , 혀용기폭은 3.74 ± 0.29 , 혀뿌리폭은 3.68 ± 0.11 , 혀끝두께는 1.60 ± 0.10 , 혀용기높이는 1.52 ± 0.15 cm였다. 따라서 혀끝길이에 대한 혀끝폭의 비는 1:1.31, 혀용기길이에 대한 혀용기폭의 비는 1:0.58, 혀뿌리길이에 대한 혀뿌리폭의 비는 1:2.31이었으며 각각 t-test 결과 통계학적으로 유의한 차이를 나타내었다($p < 0.05$).

혀유두의 분포상태 : 한국재래산양 혀유두(lingual papillae)의 분포상태를 관찰한 바 한국재래산양의 혀에는 실유두, 버섯유두, 원뿔유두, 성곽유두, 렌즈유두가 존재하고 있었으며 그 분포양상은 혀의 부위에 따라 다양하게 나타났다(Text-Fig 2). 먼저 실유두의 경우에는 혀끝과 혀몸통의 앞쪽부위에 다수 산재하였으나 혀용기가 시작되는 부위에서는 관찰할 수 없었다. 버섯유두도 이와 마찬가지로 양상으로 관찰되었으나 그 수가 실유두보다 매우 적었고 분포부위는 주로 혀등의 내측보다는 외측에 밀집해 있었다. 일부 버섯유두는 혀의 외측면과 외측배쪽면에서도 관찰되는 한편 혀용기의 앞쪽면에서도 일부 관찰되었다.

혀용기 및 혀뿌리 부위에서는 렌즈유두, 원뿔유두, 성곽유두 등이 관찰되었다. 이들 세종류의 유두의 배열은 가장 내측에 렌즈유두가, 가장 외측에 성곽유두가 그리고 그 사이에서 원뿔유두가 관찰되었다. 한편 성곽유두의 경우에는 하나의 고랑이 두개의 유두를 동

시에 둘러싸고 있는 복합성곽유두(complex vallate papilla)도 간혹 관찰되었다(Text-Fig 2).

주사전자현미경적 소견 : 혀유두의 특징적 소견을 보다 자세히 비교검토코자 주사전자현미경을 이용하여 혀유두를 관찰한 결과 실유두는 높이 약 $150 \mu\text{m}$, 직경 약 $100 \mu\text{m}$ 로서 그 표면은 각질화되어 있었으며 이차 및 삼차유두(tertiary papillae)가 다수 관찰되었다(Fig 1). 버섯유두는 직경이 $350 \sim 550 \mu\text{m}$ 의 크기로 관찰되었으며 그 표면의 각질화 정도는 매우 미약하였다(Fig 1). 렌즈유두는 그 크기가 매우 커 최대 장경 $4000 \mu\text{m}$, 단경 $3000 \mu\text{m}$, 최소 장경 $700 \mu\text{m}$, 단경 $600 \mu\text{m}$ 정도로 관찰되었으며 실유두와 마찬가지로 그 표면이 각질화되어 있었다(Fig 2). 원뿔유두의 경우에는 높이 $450 \sim 600 \mu\text{m}$, 직경 $250 \sim 450 \mu\text{m}$ 의 크기였으며 표면이 역시 각질화되어 있었다(Fig 3). 성곽유두는 직경 $500 \sim 850 \mu\text{m}$ 정도의 원형 또는 타원형을 하고 있었으며 유두주위에 유두고랑(papillary groove)은 잘 발달하여 있었지만 고랑주위에 변형원뿔유두(modified conical papilla)가 도드라지게 용기되어 있지는 않았다. 그 표면의 각질화 정도도 매우 미약하였고 주위에 산재한 원뿔유두와 밀접해 있지도 않았다(Fig 4).

혀유두 및 맛봉오리 계수 : 한국재래산양의 혀유두를 계수한 결과 실유두가 가장 많아 $46,980 \pm 1070.98$ 개가 관찰되었으며 버섯유두는 평균 446.8 ± 36.97 개였고 성곽유두는 평균 34.8 ± 2.77 개였

다. 원뿔유두의 경우는 평균 818.4 ± 43.99 개였으며 렌즈유두의 경우는 평균 255.6 ± 39.30 개였다 (Text-Fig 2). 실유두, 원뿔유두, 렌즈유두에서는 맛봉오리가 관찰되지 않았으나 버섯유두에서는 1개의 유두에서 평균 8.3 ± 2.04 개의 맛봉오리가 관찰되었고, 성곽유두에서는 평균 247.3 ± 37.44 개의 맛봉오리가 관찰되었다.

고 찰

혀는 소화의 첫단계인 채식 및 저작과 밀접한 기능을 담당하는 기관으로서 구강의 대부분을 차지하며 인두입부까지 뻗어 있는 근육성기관이다. 혀는 고정된 혀뿌리와 혀몸통 그리고 자유로운 운동이 가능한 혀끝으로 구분된다¹⁻⁵.

혀의 형태는 동물의 채식습성에 따라 그 모양에 차이가 나타나는 것으로 보고되어 있는데^{3,6} 한국재래산양 혀의 형태는 길이가 매우 길고 상대적으로 폭이 좁은 형태를 하고 있었다. 이러한 형태는 일반적으로 초식동물 혀의 경우 하악골사이공간에 위치하는 혀몸통과 혀뿌리부분이 좁다는 보고³와 일치하는 결과로 사료된다. 이처럼 초식동물의 혀몸통이나 혀뿌리의 폭이 좁은 이유는 저작을 보다 용이하게 하기위한 것으로 생각된다. 즉, 육식동물의 경우에는 저작이 주로 상하운동으로 이루어지지만, 초식동물, 특히 새김질동물의 경우에는 저작운동이 주로 좌우 수평방향으로 이루어지기 때문에¹⁵ 하악골 운동범위를 넓게 하기 위해서는 혀몸통과 혀뿌리가 좁은 것이 유리하기 때문일 것으로 생각된다.

새김질동물의 혀에는 다른 동물의 혀에서는 볼 수 없는 독특한 구조물인 혀용기가 혀의 뒤쪽부분에서 관찰된다고 보고^{2-4,6,17}되어 있는데 한국재래산양의 경우에는 혀용기가 혀의 뒤쪽 1/2 정도를 차지하고 있었다. 또한 혀용기의 앞쪽경계에 위치하고 있는 혀오목 역시 다른 새김질동물과 마찬가지로 잘 발달해 있었다.

한편 개에서는 혃등에 있는 혃정중고랑과, 혀의 배쪽정중면에 있는 배쪽정중틈새가 혃를 좌우 대칭으로 양분하고 있지만⁵ 다른 가축에서는 혃정중고랑과 배쪽정중틈새의 존재 여부가 보고된 바 없다.

그러나 가축은 아니지만 일본재래 새김질동물인 일

본영양(Japanese serow)의 혃에서는 혃정중고랑과 배쪽정중틈새가 관찰된다고 보고된 바 있다⁶. 한국재래산양의 경우에는 혃끝에서부터 혃용기가 시작되기 전까지의 혃몸통에서 혃정중고랑이 미약하게나마 관찰되었으며 배쪽정중틈새 역시 혃끝부분의 짧은 부위에서 관찰되어 일본영양의 혃와 비슷한 형태를 하고 있었다.

혀뿌리의 뒤쪽경계 즉, 인두입부분과의 경계는 말이나 돼지의 경우 혃후두덮개주름에 의해 명확히 구분되나^{3,4} 한국재래산양의 경우에는 혃후두덮개주름이 없어 특별한 경계없이 인두입부분으로 연결되었다. 이처럼 한국재래산양의 경우에 혃후두덮개주름이 관찰되지 않는 것은 새김질동물인 한국재래산양의 경우 되새김질을 보다 용이하게 하기 위해 혃후두덮개주름이 퇴화한 것으로 생각된다. 즉, 말이나 돼지와 같이 혃후두덮개주름이 발달해 있다면 되새김질을 하기 위해 위내용물을 입으로 운반할 때 하나의 장애물로 작용하여 위내용물이 비강이나 폐로 들어갈 가능성이 있기 때문으로 사료된다.

혀몸통을 고정하는 구조인 혃주름띠(lingual frenulum)는 돼지의 경우 2개가 관찰된다고 보고⁴되어 있지만 한국재래산양의 경우에는 다른 동물과 마찬가지로 하나의 혃주름띠에 의해 구강바닥에 고정되어 있었다.

혀를 각 부위별로 측정할 결과 혃길이는 11.51 ± 0.76 , 혃끝길이는 2.62 ± 0.28 , 혃몸통길이는 7.39 ± 0.27 , 혃뿌리길이는 1.56 ± 0.26 , 혃용기길이는 6.37 ± 0.29 , 혃끝폭은 3.41 ± 0.24 , 혃용기폭은 3.74 ± 0.29 , 혃뿌리폭은 3.68 ± 0.11 , 혃두께는 1.60 ± 0.10 , 혃용기높이는 1.52 ± 0.15 cm로 나타나 혃끝길이에 대한 혃끝폭의 비가 1:1.31, 혃용기길이에 대한 혃용기폭의 비가 1:0.58, 혃뿌리길이에 대한 혃뿌리폭의 비가 1:2.31로 나타났다. 이러한 결과는 일본영양에서 혃끝길이에 대한 혃끝폭의 비가 1:0.84, 혃용기길이에 대한 혃용기폭의 비가 1:0.66, 혃뿌리길이에 대한 혃뿌리폭의 비가 1:1.48로 나타난 것⁶에 비교해 볼 때 전체적인 형태는 일본영양과 비슷하나 일본영양의 혃에 비하여 길이는 짧고 폭이 넓은 형태를 하고 있었다.

일반적으로 혃등에서는 실유두, 버섯유두, 렌즈유두, 원뿔유두, 성곽유두, 잎새유두 등이 관찰되는데 이들의 존재 유무와 다과정도는 동물에 따라서는 물론 부위에

따라서도 차이가 많이 있는 것으로 보고되어 있다¹⁻⁸.

실유두는 대개의 경우 혀의 앞쪽부위에서만 관찰되고³ 고양이나 돼지의 경우에는 혀뿌리부분에도 위치하나 다른 동물의 혀뿌리에서는 관찰되지 않는다고 보고되어 있다⁴. 한국재래산양의 경우도 혀끝에서부터 혀용기가 시작되기 전까지의 부위에서만 실유두를 관찰할 수 있었다. 그러나 다른 동물의 경우 실유두가 혀등에만 위치하고 있는 반면, 한국재래산양의 경우에는 혀끝과 혀몸통의 앞쪽부위에 산재하고 있는 외에도 혀의 외측면이나 배쪽면에서도 다수의 실유두가 관찰되었다. 이러한 결과는 면양과 산양같은 작은새김질동물에서는 혀의 외측면과 배쪽면에서도 혀유두가 관찰된다는 보고^{3,4}와 유사한 결과를 나타내었다.

버섯유두의 분포부위는 한국재래산양의 경우 실유두의 출현부위와 유사하였으나 실유두에 비해 주로 혀등의 내측보다는 외측에 밀집해 있었으며 일부 버섯유두는 혀의 외측면과 외측배쪽면에서도 관찰되는 한편 실유두와는 다르게 혀용기의 앞쪽면에도 일부 분포하고 있었다.

버섯유두의 경우 혀등의 외측면에 주로 분포하고 있는 것은 말, 돼지^{3,4}와 유사한 양상으로 사료되나 혀등(dorsum of tongue)이 아닌 외측면과 배쪽면의 일부에서도 버섯유두가 관찰된 것은 다른 동물에서는 볼 수 없는 독특한 배열로 생각된다. 특히 같은 새김질동물인 소^{3,17}와 비교해 보아도 이와 같은 버섯유두 분포는 큰 차이가 나는데 이러한 버섯유두의 분포는 작은새김질동물과 소의 채식습관의 차이에서 기인하는 것으로 생각된다. 즉, 소의 경우에는 주로 혀등으로 사료를 감싸 입으로 운반하는 반면 산양의 경우는 혀보다는 입술과 치아로 사료를 섭취한다는 점에서 볼 때 합목적적으로 생각된다. 왜냐하면 혀를 주로 이용하여 풀을 씹는 소의 경우는 사료와 일차적으로 접촉하는 혀의 등쪽부위에 미각유두인 버섯유두가 다수 분포하는 것이 사료의 맛을 감지하는데 보다 유리할 것으로 생각되며, 입술과 치아를 주로 이용하는 작은새김질동물의 경우에는 치아의 혀면과 맞닿는 혀의 외측면과 배쪽면에 버섯유두가 위치하는 것이 미각을 감지하는데 보다 유용하기 때문으로 사료된다.

한국재래산양의 경우 혀용기 부위 및 혀뿌리 부위에서는 렌즈유두, 원뿔유두, 성곽유두 등이 관찰되었고 이들 유두의 배열은 가장 내측에 렌즈유두 그리고 가

장 외측의 성곽유두 그리고 그 사이에서 원뿔유두가 관찰되었다. 이러한 배열은 같은 새김질동물류인 소와 면양의 경우와 유사한 것으로 생각된다^{3,4}. 한편 개, 말, 돼지 등에서 잘 발달해 있고, 소에서 흔적적으로 관찰되는 앞새유두^{3,4}는 한국재래산양에서는 관찰되지 않았는데 그 이유는 앞새유두가 주로 혀뿌리 외측면에 분포한다는 점에서 볼 때 한국재래산양의 경우 성곽유두가 이들의 기능을 대신하는 것으로 생각된다.

한국재래산양의 성곽유두는 혀용기부위와 혀뿌리부위 외측면에 불규칙하게 2줄로 배열되어 있어서 혀몸통과 혀뿌리 경계부위에 V자형으로 배열된 개⁵ 및 성곽유두가 불규칙하게 V형으로 배열되어 있는 소^{3,17}와도 차이를 나타내었다.

한편 다른 새김질동물의 혀용기에서와 마찬가지로^{2,4} 한국재래산양의 혀용기의 중앙부에는 렌즈유두가 잘 발달해 있었다. 이처럼 새김질동물에서는 다른 동물에서 볼 수 없는 혀용기나 렌즈유두가 나타나는데 그 이유는 저작시 혀가 위턱치아(maxillary teeth)와 아래턱치아(mandibular teeth) 사이로 음식물을 밀어넣는 기능 이외에 되새김질할 때 직접 저작에 관여할 가능성이 있는 것으로 생각된다. 즉, 되새김질시에는 수분이 많이 함유된 위내용물을 다시 저작하게 되는데 이처럼 수분이 많은 음식물을 저작할 때 치아만을 사용하게 되면 치아사이(diastema)을 통해 위내용물이 흘러나올 가능성이 있어 입천장(hard palate)과 거의 맞닿을 정도로 혀용기가 발달하여 위내용물을 치아 사이로 밀어넣기 전에 이를 압축하여 수분을 어느 정도 제거함과 동시에 혀용기가 입천장과 마찰함으로써 위내용물을 약간이나마 마쇄하는 기능이 있는 것으로 사료된다. 아울러 혀용기 중앙에 거친 렌즈유두가 자리잡은 이유는 혀용기와 입천장을 보다 밀착시켜 수분제거효과를 높이고 마쇄효과 역시 높이기 위한 것으로 사료된다.

한국재래산양 혀유두를 주사전자현미경을 이용하여 관찰한 결과 실유두는 크기가 높이가 약 150 μm , 직경 약 100 μm 로서 그 표면은 각질화 되어 있었고, 외형은 여러개의 작은 이차 및 삼차유두들이 부수적으로 돌출해 있어 랫드나 소의 실유두가 이차 및 삼차유두가 없이 털모양으로 관찰된 것^{18,19}과는 차이를 나타내었다.

한국재래산양의 성곽유두는 직경 500 ~ 850 μm 정도의 원형 또는 타원형으로 관찰되어 직경이 6000 ~ 7000 μm 인 말의 성곽유두^{3,4}나 1500 ~ 2500 μm 인 개의 성곽유

두⁵보다 그 크기가 작았다. 또한 말이나 개의 경우 간혹 성곽유두에서도 실유두의 경우와 마찬가지로 이차유두(secondary papillae)가 관찰된다고 보고⁸되어 있으나 한국재래산양의 성곽유두에서는 이차유두를 관찰할 수 없었다. 그러나 개에서 드물게 관찰되는 복합성곽유두(complex vallate papillae)⁵ 즉, 하나의 고랑에 2개의 성곽유두가 들어있는 경우가 한국재래산양에서 간혹 관찰되었다. 개는 원뿔유두가 변형되어 이루어진 변형원뿔유두(modified conical papilla)가 성곽의성처럼 성곽유두 주위를 둘러싸고 있으며 이들이 약간 도드라져 있는데⁵ 비하여 한국재래산양의 경우에는 성곽유두 주위에 깊은 유두고랑(papillary groove)이 관찰되기는 하였으나 개에서와 같은 변형원뿔유두가 관찰되지 않고 바로 상피층으로 편평하게 연결되었다.

한국재래산양의 혀유두를 계수한 결과 버섯유두는 평균 446.8±36.97개가 관찰되어 평균 371개가 나타나는 일본영양⁴이나 251개가 관찰되는 고양이⁷, 220여개의 버섯유두를 가지고 있는 소¹⁷보다 많은 버섯유두를 가지고 있었다. 또한 성곽유두 역시 평균 34.8±2.77개가 관찰되어 평균 24개의 성곽유두를 가지고 있는 일본영양⁴에 비해 보다 많은 수의 성곽유두를 가지고 있었다. 한편 같은 새김질가축인 소, 면양, 산양의 경우 각각 16~34개, 16~48개, 24~36개의 성곽유두가 관찰되어 개체에 따라 성곽유두 수가 2~3배 차이 나는 것으로 보고되어 있으나³ 한국재래산양의 경우에는 개체에 따른 성곽유두의 수가 큰 차이를 보이지 않았다. 그러나 인도재래산양²⁰의 경우에는 성곽유두가 13~14개 밖에 없다고 보고된 점으로 보아 재래산양간에도 성곽유두의 수는 많은 차이가 있는 것으로 생각된다.

한국재래산양의 경우에는 평균 255.6±39.30개의 렌즈유두가 관찰되어 24개의 렌즈유두가 있는 일본영양⁴에 비해 약 10배정도 많이 관찰되었다. 이처럼 렌즈유두의 수가 일본영양과 한국재래산양에서 많은 차이를 나타내는 이유는 동물의 섭식습관의 차이에서 기인하는 것으로 생각된다. 즉, 일본영양의 경우 주로 새순이나 어린 풀과 같은 부드러운 것을 주로 섭취하기 때문에 렌즈유두의 발달이 미약한 반면⁶ 양의 경우에는 이보다 거친사료를 주로 섭취하는 경향이 있어 렌즈유두가 발달되었다는 보고²¹로 미루어 보아 한국재래산양의 경우에는 벼짚과 같은 조섬유가 많은 사료를 주로 섭취하기 때문에 렌즈유두가 일본산양에 비해 월

등히 발달해 있는 것으로 생각된다.

한편 한국재래산양의 경우 미각유두인 버섯유두와 성곽유두에서 맛봉오리가 각각 평균 8.3±2.04개, 247.3±37.44개 관찰되었는데 이 수치를 버섯유두와 성곽유두의 수에 비례하여 계산해 볼 때 한국재래산양 혀유두에서 관찰되는 맛봉오리의 총수는 약 12,100개로 추정된다. 따라서 산양의 맛봉오리가 모두 15,000개라는 기존의 보고²²와는 차이를 나타내나 맛봉오리가 구개 점막, 후두덮개에도 나타난다는 점⁵을 감안할 때 큰 차이가 없을 것으로 생각된다.

결 론

한국재래산양 혀를 육안해부학적, 광학현미경적 및 주사전자현미경적 방법으로 해부학적인 특징을 관찰한 바 다음과 같은 결론을 얻었다.

1. 한국재래산양 혀의 외형은 길이가 매우 길고 상대적으로 폭이 좁은 형태를 하고 있었으며 혀의 뒤쪽 1/2 정도는 잘 발달한 혀유기가 자리잡고 있었다. 또한 혀정중고랑과, 혀오목, 배쪽정중틈새 등도 관찰되었으나 혀후두덮개주름, 종말고랑은 관찰할 수 없었다.

2. 한국재래산양의 혀길이는 11.51±0.76, 혀끝길이는 2.62±0.28, 혀몸통길이는 7.39±0.27, 혀뿌리길이는 1.56±0.26, 혀유기길이는 6.37±0.29, 혀끝폭은 3.41±0.24, 혀유기폭은 3.74±0.29, 혀뿌리폭은 3.68±0.11, 혀두께는 1.60±0.10, 혀유기높이는 1.52±0.15cm였다.

3. 한국재래산양의 혃등에서 실유두는 혀끝부위에서 혀유기가 시작되기 전까지의 혀몸통에 전반적으로 분포하고 있었다. 버섯유두는 혀끝부위부터 혀유기의 앞쪽부위까지 분포하고 있었으며 주로 혀끝부위에 밀집해 있었으며 혀몸통부위에서는 주로 외측에 밀집해 있었다. 성곽유두 및 렌즈유두는 각각 혀유기의 외측부위와 중앙부위에서 관찰되었으며 그 사이에 원뿔유두가 위치하고 있었다. 때로는 복합성곽유두도 간혹 관찰되었다.

4. 한국재래산양의 혃에는 실유두, 버섯유두, 원뿔유두, 성곽유두 및 렌즈유두가 각각 46,980±1070.98개, 446.8±36.97개, 818.4±43.99개, 34.8±2.77개, 255.6±39.30개씩 존재하였다. 한개의 혃유두에서 존재하는 맛봉오리의 수는 버섯유두에서 평균 8.3±2.04개였

고 성곽유두에서는 평균 247.3 ± 37.44 개였다.

5. 혀유두를 주사전자현미경으로 관찰한 결과 실유두는 높이 약 $150\mu\text{m}$, 직경 약 $100\mu\text{m}$ 의 크기였고 이차 및 삼차유두가 다수 관찰되었다. 버섯유두는 직경 $350 \sim 550\mu\text{m}$ 의 크기로 관찰되었다. 렌즈유두는 그 크기가 매우 커 최대 장경 $4000\mu\text{m}$, 단경 $3000\mu\text{m}$, 최소 장

경 $700\mu\text{m}$, 단경 $600\mu\text{m}$ 정도로 관찰되었다. 원뿔유두의 경우에는 높이 약 $450 \sim 600\mu\text{m}$, 직경 $250 \sim 450\mu\text{m}$ 의 크기였다. 성곽유두는 직경 $500 \sim 850\mu\text{m}$ 정도의 원형 또는 타원형을 하고 있었으며 유두주위에 유두고랑이 잘 발달하여 있었지만 고랑주위에는 변형원뿔유두가 도드라지게 융기되어 있지는 않았다.

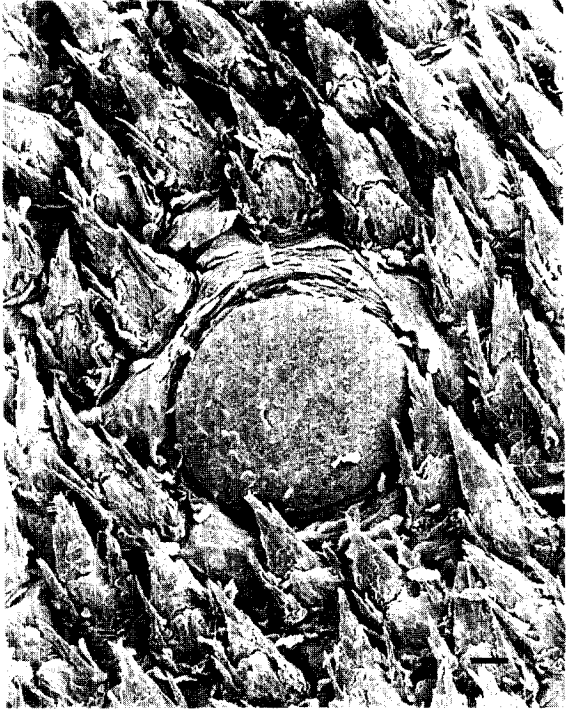
Legends for figures

Fig 1. A scanning electron micrograph of the filiform papillae and a fungiform papilla of Korean native goat (bar= $100\mu\text{m}$).

Fig 2. The lentiform papillae of Korean native goat (bar= $100\mu\text{m}$).

Fig 3. The conical papillae and a vallate papilla of Korean native goat (bar= $100\mu\text{m}$).

Fig 4. The vallate papilla of Korean native goat (bar= $100\mu\text{m}$).



참 고 문 헌

1. 박희천, 이봉희, 이홍식 등. 척추동물비교해부학. 정문사, 서울, 221~224, 1992.
2. Dyce KM, Sack WO, Wensing CJG. *Textbook of veterinary anatomy*. Philadelphia : Saunders, 100~224, 1988.
3. Nickel R, Schummer A, Seiferle E. *The viscera of the domestic mammals*. Berlin : Verlag Paul Parey, 27~31, 1986.
4. Getty R. *The anatomy of domestic animals*. 5th ed. Philadelphia : Saunders, 105 : 457~460, 865~866, 1267~1270.
5. Evans HE. *Miller's anatomy of the dog*. 3rd ed. Philadelphia : Saunders, 396~405, 962~986, 1538~1539, 1993.
6. Funato H, Atoji Y, Suzuki Y, et al. Morphological studies on the tongue of wild Japanese serows, *Capricornis crispus*. *Res Bull Fac Agr Gifu Univ*, 50 : 205~219, 1985.
7. Robinson PP, Winkles PA. Quantitative study of fungiform papillae and taste bud on the cat's tongue. *Anat Rec*, 225 : 108~111, 1990.
8. Banks WJ. *Applied veterinary histology*. 2nd ed. Baltimore : Williams & Wilkins, 380~383, 1986.
9. 이성준, 이홍식, 강태천. 한국재래산양의 골성골반 계측에 관한 해부학적 연구. *대한수의학회지*, 35 : 427~436, 1995.
10. 이성준, 이홍식. 한국재래산양머리뼈에 대한 두개 계측학적 연구. *대한수의학회지*, 34 : 705~714, 1994.
11. 이성준, 이홍식. 한국재래산양 뇌두개의 분리골에 대한 해부학적 연구. *대한수의학회지*, 34 : 421~433, 1994.
12. 이홍식, 이인세, 강태천 등. 한국재래산양의 insulin, glucagon, somatostatin 및 pancreatic polypeptide분비세포에 관한 전자현미경적 연구. *대한수의학회지*, 35 : 55~65, 1995.
13. 김진상, 이홍식, 이인세 등. 한국재래산양 귀밑샘에 관한 전자현미경적연구. *대한수의학회지*, 34 : 715~725, 1994.
14. 이인세, 이홍식, 이성준 등. 한국재래산양 중뇌중심 회색질의 neurotensin분포에 대한 면역조직화학적 연구. *대한수의학회지*, 33 : 361~368, 1993.
15. 이홍식, 이성준. 한국재래산양 하악골에 관한 해부학적 연구. *대한수의학회지*, 33 : 351~359, 1993.
16. Mistretta CM, Baum BJ. Quantitative study of taste buds in fungiform and circumvallate papillae of young and aged rats. *J Anat*, 138 : 323~332, 1984.
17. Davies RO, Kare MR, Cagon RH. Distribution of taste buds on Fungiform and circumvallate papillae of bovine tongue. *Anat Rec*, 195 : 443~446, 1979.
18. Steflik DE, Singh BB, Mckinney RV Jr, et al. Correlated TEM, SEM and histological observations of filiform papillae of the cow tongue. *Acta Anat*, 117 : 21~30, 1983.
19. Kutuzov H, Sicher H. The filiform and the conical papillae of the tongue in the white rat. *Anat Rec*, 110 : 275~288, 1951.
20. Qayyum MA, Beg MA. Anatomical and neurohistochemical observations on the tongue of the Indian goat, *Capra aegagrus*. *Acta Anat*, 93 : 554~567, 1975.
21. Labh PN, Mitra NL. The masticatory papillae of the mammalian tongue. *J Anat Soc India*, 24 : 13~19, 1975.
22. Swenson MJ. *Duke's physiology of domestic animals*. 10th ed. Ithaca : Cornell University Press, 744, 1984.