

## Modified Hogan 법을 이용한 범인두 부전 환자의 인두피판 성형술

전북대학교 치과대학 구강악안면외과학교실

이현상 · 고승오 · 정기범 · 진우정

### PHARYNGOPLASTY WITH MODIFIED HOGAN METHOD IN VELOPHARYNGEAL INCOMPETENCE

Hyun-Sang Lee, Seung-O Ko, Gi-Beom Jeong, Woo-Jeong Jin

*Dept. of Oral & Maxillofacial Surgery, College of Dentistry, Chonbuk National University*

*A competent velopharyngeal sphincter is essential for intelligible speech.*

*If the velopharyngeal incompetence exist, the seal will not be complete during speech, with a resultant hypernasal speech quality.*

*The patient with velopharyngeal incompetence(VPI) may develop other compensatory speech problems.*

*There are many approaches available to correct velopharyngeal incompetence, which include speech therapy, push back palatorrhaphy, pharyngeal wall implants and pharyngoplasty.*

*This is cases report of velopharyngeal incompetence, which were successfully treated by superiorly based pharyngeal flap, covered with splitted hinge flap of nasal lining mucosa of the soft palate, named modified Hogan method.*

*The advantages of this method are precision in the approximation of the flap due to pentagonal shaped flap design, good blood supply due to omission of the midsagittal incision on nasal lining mucosa, and simplicity than Hogan method.*

#### I. 서 론

정상적인 범인두 기능은 발음과 연하작용에 중요한 역할을 하며 해부학적, 기능적인 면을 고려해 볼 때 sphincter는 구강과 비강 사이에 위치하여 발음시에 두공간을 분리시키는 역할을

한다.<sup>1,10)</sup> 또한 발음시 velopharyngeal sphincter의 정확한 폐쇄는 인두부에 음압을 형성하여 “back pressure”에 의해 성대 폐쇄를 견고히 유지함으로써 성대기능의 효과를 증진시킨다.<sup>2)</sup> Sphincter의 기능이 적절히 이루어지지 못할 때, 비강으로의 발음 누출에 의한 비음을 관

찰하게 된다. 여러 가지 보조적 평가<sup>18-22)</sup>를 통해 과비음이 현저할 경우 인두피판 성형술을<sup>23, 24, 25)</sup> 고려하게 되며 이때 언어치료가 병행되어야 한다. 인두 피판성형술의 경우 상기저 인두피판<sup>25)</sup>, 하기저인두피판<sup>24)</sup>, 등을 이용한 대표적인 성형술이 오래전에 보고된 이래로 다양한 방법들이 국내에서도 발표되었다.<sup>26, 27)</sup>

상기저 인두피판과 하기저 인두피판을 이용한 단순 구개성형술의 경우, 흔히 관찰되는 피판 내면의 비처리면(raw surface)에 의한 피판 폭의 수축되는 단점을 보완하기 위해 Hogan법<sup>28)</sup>을 사용하여 왔으나, 본 교실에서는 상인두피판 성형술의 비처리면을 연구개 부위 비강면의 부분박리와 함께, 2분 된 연구개 splitted hinge flap을 단일면으로 하는, modified Hogan 법을 사용하여 양호한 결과를 얻었기에 이에 보고 하는 바이다.

## II. 증례보고

본 병원에 Phonetic problem을 주소로 내원한 환자들을 대상으로 술전 언어검사를 시행후 Michale Hogan<sup>28)</sup>에 의해 소개된 lateral port control pharyngeal flap (Fig. 1)을 기본으로 하면서, 연구개의 oral mucosa 부위에 완전절개가 아닌, 부분 절개를 통한 vela split exposure 형태의 인두피판 성형술을 시행하기로 계획하였다.

### 1. 수술방법

#### 1) 인두피판 형성.

전신마취하에 lidocaine Hcl(1 : 100.000 Epinephrine)을 인두후벽에 주입한 후 오각형의(2.5cm×5cm) 피판을 설계한다.(Fig. 2) 오각형

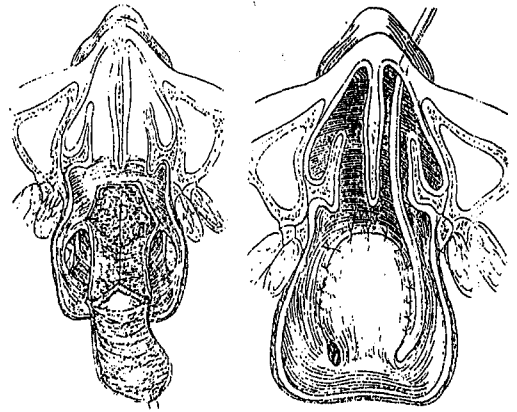


Fig. 1. Lateral port control pharyngeal flap.

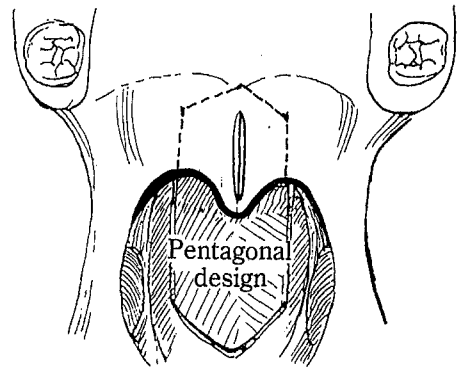


Fig. 2. Pentagonal shaped flap design.

의 피판을 절개한후, prevertebral fascia로부터 head 쪽으로 flap을 거상시키고, 인두후벽을 봉합하되, 거상된 인두피판의 기저부위에 형성된 삼각형의 결손부는 남겨둔다.(Fig. 3)

#### 2) 연구개의 접변피판(hinge flap) 형성.

(1) 연구개 구강면의 직선절개.

연구개에 lidocaine Hcl을 주입한 후 연구개

Name	Year / sex	Chief complaint	Diagnosis
손○분	8 / F	Phonetic problem.	V P I
김○성	10 / F	Phonetic problem.	V P I
손○복	40 / F	Phonetic problem.	V P I
이○순	62 / F	Phonetic fistula formation.	V P I, Oronasal fistula
정○희	23 / F	Phonetic problem.	V P I

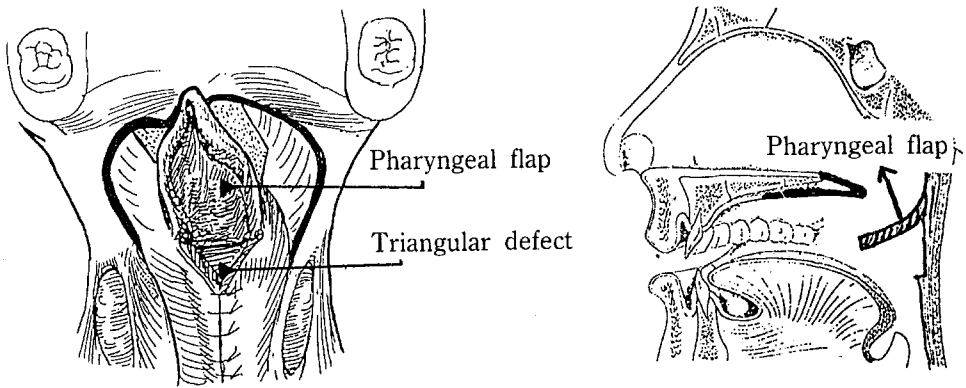


Fig. 3. Pharyngeal flap elevation.

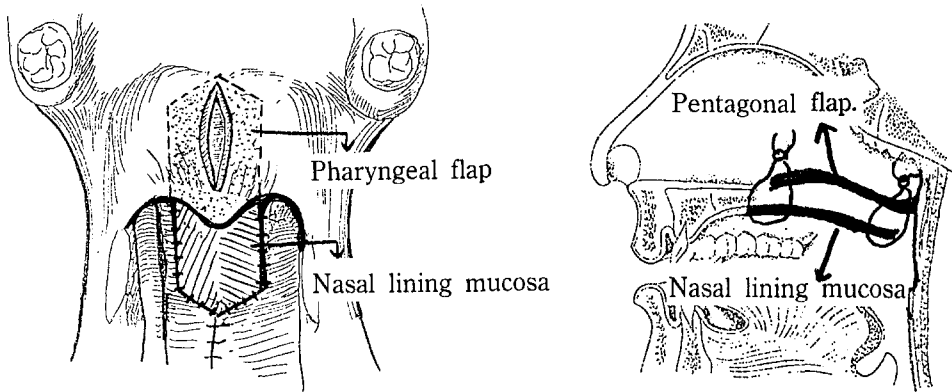


Fig. 4. Covering pharyngeal flap with nasal lining flap.

구강면의 중심부에 부분 절개 (2cm)를 가하되 nasal lining mucosa 와 후방 목젖(uvula) 부위를 intact하게 보존한 채 신중하게 nasal lining mucosa를 부분 박리한다.

(2) 연구개 비강면의 오각절개.

직선절개후 부분박리 된 피판 사이로 nasal lining mucosa에 caudal 측에 기저부를 둔 오각형의 피판을 설계후 절개를 가한다. (Fig. 2)

3) Lateral port control(LPC).

직경 4mm의 No14 French catheter를 인두 측벽에 위치 시킨후 인두 피판을 상방으로 거상시켜 연구개의 비강면에 위치시켜 봉합한다. (Fig. 1)

4) 연구개 봉합.

이미 형성된(Fig. 2) 연구개 부위의 nasal lining mucosal hinge flap을 신전시켜 전 단계에서 인두피판 기저부에 자연스럽게 형성된, 삼각형 결손부의 첨단부에 오각형 피판의 첨단부를 위치시킨후 봉합하고 연구개부위의 부분적인 절개부위를 봉합한다. (Fig. 4)

이러한 오각형 피판설계를 함으로써, 인두 피판 기저부의 삼각형 결손부와 상기저 인두 피판의 비처리면은 오각형으로 피판설계된 nasal lining mucosal hinge flap에 의해 덮혀지게 된다.

### III. 총괄 및 고찰

Velopharyngeal competence는 발음하는 동안 구강과 비강사이에 폐쇄를 요하는 발음기관 기능을 말하며 완전한 범인두 팔약근은 명료한 발음에 필수적이다.<sup>10)</sup>

Velopharyngeal mechanism을 형성하는 기본 구성요소로는 연구개·인두측벽 및 후벽, 연구개 및 인두벽과 관련된 근육, 아데노이드등을 들 수 있다.<sup>29)</sup>

발음시에 적절한 발음을 하기위해 정상적으로 음성성의 비강누출이 일어나는 경우가 있는데, 이는 /m/, /n/, /ng/ 등의 발음이며, 이외의 다른 음성에서는 velopharyngeal mechanism의 폐쇄에 의해 비누출을 억제하여, 비음을 막는다.<sup>29)</sup> 이러한 velopharyngeal mechanism의 파괴가 일어날 때 발음시에 구강과 비강 사이의 완벽한 폐쇄가 불가능 해 지며 이때, 과비음양상이 나타난다.<sup>30)</sup> 과비음(hypernasality)이란 발음시 후두로부터 흘러 나온 공기가 비강 내에 과량으로 들어가 공기 압력의 큰 변화없이 청각적으로 음질의 명료도가 크게 떨어져 나타나는 공명 현상을 말한다.<sup>31)</sup>

이러한 velopharyngeal incompetency의 원인을 보면 선천적 구개부전<sup>3)</sup>, 구개열<sup>5,6)</sup>, 점막하 구개열<sup>7,8)</sup>, 구개만곡(palatal distortion)<sup>9)</sup>, 구개운동 무력증<sup>11)</sup>, 경, 연구개 단소증<sup>12)</sup>, 구순열 수술후 형태 및 운동부족<sup>13)</sup>, 구개중앙적출후 결손<sup>17)</sup> 및 신경마비<sup>14)</sup>, 아데노이드 절제술, 편도절제술 후 형태변화<sup>15,16)</sup>, midface advancement<sup>4)</sup> 등 다양하며, 비인강 폐쇄의 적절성을 평가하고 측정하기 위해 공기역학 검사<sup>18)</sup>, 비인두경<sup>19)</sup> 언어검사<sup>20)</sup> (speech analysis), 방사선 검사<sup>21)</sup>, sound spectrograph, 컴퓨터 및 이를 이용한 선형 예측법<sup>22)</sup> (LPC) 등의 기초적인 방법과, 첨단기자재의 도움으로 언어 병리적 측정을 통해 정확한 진단을 얻을 수 있다.<sup>43)</sup>

범인두 형성 부전증의 적절한 교정방법은 언어치료와 치과보철물<sup>32)</sup>에 의한 비인두강의 폐쇄, 그리고 외과적 처치 등이 있다. 외과적 처치에 대해 살펴보면, 1896년 Suersen과, 1878년 Passavant<sup>23)</sup>에 의해, 구개 연장술(pala-

tal lengthening procedures)이 처음 소개되었고, 1972년 Veau와Ruppe<sup>33)</sup> 등에 의해 넓게 박리된 팔점막을 사용한 push back 에 이어 1937년 Wardill<sup>34)</sup>에 의해 변형법이 소개되었으며, 인두후벽 증강술은 1862년 Passavant에 의해 소개되었으며, 1900년 Gersuny<sup>35)</sup> 는 인두후벽에 파라핀을 주입하여 후벽을 전방으로 견인 시켰으며, 1912년 Perthes<sup>36)</sup>는 연골을 사용하였고, 1925년 Hall<sup>37)</sup> 은 fascia implant를 사용하여 인두후벽을 증강시켰다.

그리고, 1935년 Browne 에 의해 범인두 팔약근을 해부학적으로 재건시키려는 시도가 있었으며 1950년 Hyne<sup>38)</sup>는 lateral salpingopharyngeal muscles 을 회전시켜 피판으로 사용하여, 범인두 팔약근을 재건시키는 법을 소개하였다.

인두피판을 사용한 술식은, 1865년 Passavant에 의해 범인두 개통부위의 공간을 줄이기 위해 adhesion method가 소개된 이후, 1876 Shönborn<sup>24)</sup>에 의해 소개된 하기저형인두 피판을 기본으로, 변형된 방법들이 사용되어지고 있으며 1892년 Bardenheuer<sup>25)</sup>에 의해 기존의 하기저형 인두피판의 경우 아데노이드 근처의 피판이 봉합하기에 부적당하며 잘 파열되는 단점을 극복할 수 있는 상기저형 인두피판 성형술이 소개되었다.

1948년 Padgett<sup>39)</sup> 의 보고에 의하면 하기저형 인두피판 성형술의 경우 피판길이에 제한이 있으나 상기저 인두피판성형술의 경우, 하기저 인두피판 성형술에 비해 더 길고 넓은 피판을 사용할 수 있다고 보고하였다.

이후, 상기저형 인두피판 성형술의 보고가 다양하게 이루어지면서 1957년 Corin은 비 처리면(raw surface)을 피개시켜 줌으로써 피판 수축을 예방시켜 주며, 아울러 lateral port의 크기를 적절히 유지시켜 줄 수 있다고 보고하였고, 1978년 Chang<sup>40)</sup>은 구개부에 부분절개를 가하여 목젖(uvula) 후방, 2 ~ 3mm는 intact하게 남겨 두어 피판의 부분박리 후에 형성된 distally based nasal mucosal flap을 상기저형 인두피판과 봉합시키는 술식을 소개하였으며, 1973년 Hogan<sup>26)</sup>은 lateral port control

pharyngeal flap 을 제안하였다. 그는 velopharyngeal port가 발음시에 20mm<sup>2</sup>이상인 경우 과비음화가 나타나며 이 수치를 “threshold of velopharyngeal incompetence”라고 하였다.

Hogan 의 목표는 수술에 의해 port 크기를 20mm<sup>2</sup>정도로 줄이는 것이었으며, 따라서, 수술시 lateral port control 을 위하여 직경 4mm의 No 14 French catheter를 사용하여 인두피판을 봉합하였다. 이때 편측 port size는 12.5mm<sup>2</sup>가 되어 전체 port size는 25mm<sup>2</sup>가 되며 이 방법에 의해 97%의 성공률을 보였다고 보고한 바 있다. 본 교실에서 계획한 modified Hogan 법은 기존의 Hogan 법이 연구개 정중부에서 비강면까지 완전한 절개를 하고 후방으로는 목젖(uvula) 끝부위까지 절개하여, 구강면과 비강면을 박리시킨후 피판을 봉합하는데, 이와달리 비강면의 손상을 최소화하고자 구강면에 부분절개를 가한후 비강면의 정중부 절개를 피하는 술식이다. (Fig. 5)

이러한 인두피판 성형술의 적절한 시기는 1977년 Harding<sup>41)</sup>에 의하면 cheiloplasty의 경우 생후 3개월, palatorrhaphy의 경우 생후 18개월에 시행시 20%의 Velopharyngeal incompetence가 나타났으며, 구개성형술후 2년동안의 velum size는 큰 변화없이 길게 유지되지만, 3년에서 6년정도의 기간에 Velum size에 다양한 변화를 관찰할 수 있고, 이때 Velopharyngeal incompetence가 나타난다고 하였다. 또한 인

두피판 성형술은 평균 6.5세에 시행하며 Velopharyngeal incompetence가 현저할 경우 3 ~ 4세에 시행하는 것이 좋다고 보고 하였다.

과비음의 진단 및 치료는 언어치료사들의 언어치료를 위한 예후와 조음검사 및 음성언어 명료도 검사 등과 같이 주관적인 방법에 의해 평가 되어져 왔기 때문에 치료상 원인을 밝혀 내어 조사하기 위한 보편적인 근거를 제시하지 못하므로 여러 가지 문제점을 안고있다<sup>42)</sup>고 사료되어 본 교실에서는 객관적 자료를 제시하고자 1991년도 미국 kay사에서 개발한 신형 Nasometer 모델 6200-2를 사용하여 과비음정도를 임상적으로 평가하였다.

수술후 지속적인 외래검진을 통해 치유되는 과정을 관찰했으며, 언어치료에 대한 동기부여를 통해 지속적인 훈련을 유도하였다. 통상적으로 알고있는 인두피판 성형술의 적절한 시기를 훨씬 지난후에야 비로소 수술을 받은 환자 (이 ○순)에 있어서는 술후 단기적인 평가에서 환자 본인의 주관적인 평가시 수술전과 큰 변화를 느끼지 못하는 경우도 있었다. 대부분 만족할 만한 결과를 얻었으며, 술후 3개월의 환자(정 ○희) 외래 검진시 치경을 통해 양호하게 치유된 양측 lateral port를 관찰할 수 있었으며(Fig 6), nasometer에 의한 술전 술후 대표적 모음 /아/, /이/의 평가에 의한 자료에서 술전 /아/와 /이/모음에서 평균값이 각각 22.86 % 78.98% 였으나, 수술후 /아/와 /이/ 모음의

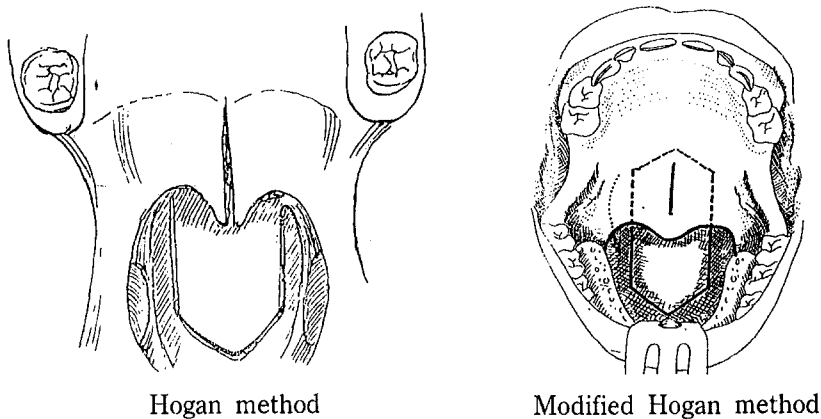



Fig. 5. Hogan method and modified Hogan method.

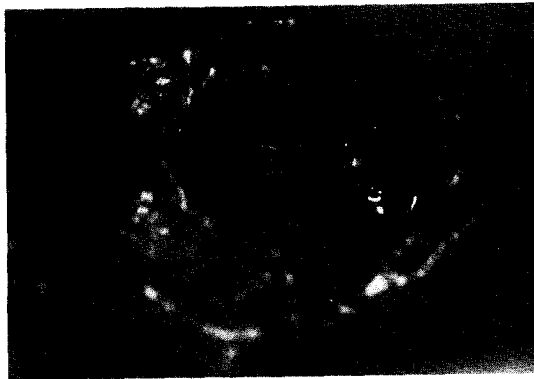
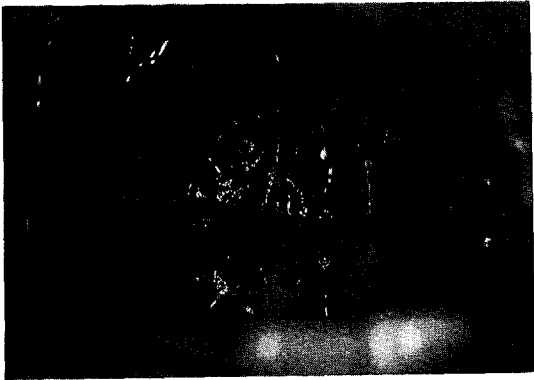
Fig. 6. Lateral port.



평균값이 각각 10.18% 26.03%로 현저히 감소된 것을 관찰하였다. (Fig. 7)

범인두 부전환자에서 modified Hogan method에 의한 수술시, 수술후 정중부에서 절개된 비강면 피판을 봉합하는 난점을 피할 수 있으며 정중부 절개와 봉합이 없기 때문에 혈행이 좋아지고 상기저형 인두피판의 비 처리면이 피개되었기 때문에 피판수축의 양을 줄일수 있고 오각형의 파판설계에 의한 정확한 조직 접합을 이룰 수 있을 것으로 사료된다.

#### IV. 결 론

전북대학교 치과대학 구강악안면외과에 내원한 velopharyngeal incompetence환자에서 수술전 음성검사를 시행하고 modified Hogan 법을 이용한 수술후 비교평가해본 결과 수술의 간편성, 피판 혈행의 양호성, 예상되는 피판

수축 예방등 기존 상기저 인두피판성형술의 단점을 보완하는 양호한 결과를 얻었다.

#### 참 고 문 헌

1. Oh-Hwan Kim, Woo-Jeong Jin : Correction of velopharyngeal incompetence via superiorly based pharyngeal flap : 전북치대 논문집 3, 5, 1985.
2. Estill. J : Voice scientist program in speech and hearing, The graduate center, city university of New York. Persnal communication, 1986.
3. Kaplan. E N : The occult submucous cleft palte. Cleft palate J. 12 : 356, 1975.
4. Mc carthy. J. G., Coccoaro, P. J., and Converse. J. M : Velopharyngeal function following maxillary advancement. Plast. Reco-

- nstr. Surg. 64 : 180 1979
- 5 Hagerty, R. F., Hill, M. J. : Pharyngeal wall and palatal movement in postoperative cleft palates and normal palates. J. speech & Hear. Res. 3 : 59-66, 1960
  - 6 Spriestersbach, D. C., Powers, G. R. : Articulation skills, velopharyngeal closure and oral breath pressure of children with cleft palate. J. Speech hearing. Res. 2 : 318-325, 1959
  - 7 Michael L. L., Charles, B. C., Robert, J. S., Velopharyngeal insufficiency due to hypoplasia of the musculus uvula and occult submucous cleft palate. Plast. Reconstr. Surg. 65 : 585-591, 1980.
  - 8 Kaplan E. N. : The occult submucous cleft palate., Cleft palate J. 12 : 356, 1975.
  - 9 Wadill, W. E. M. : Cleft Palate. Brit. J. Surg. 16 : 127, 1927.
  - 10 David, J. David, A. D. Bagnall : Velopharyngeal incompetence. Plastic Surg. 4 : 2903. 1990.
  - 11 Gibb, A. G. : Hypernasality (Rhinolalia Aperta following tonsil and adenoid removal. J. Laryngol. Otol. 72 : 433-451, 1958.
  - 12 Coffey, R. J., Nichols, R. S., Webster, R. C. : The etiology and incidence of velopharyngeal incompetence. Cleft palate bulletin. 8 : 11-2. 1958.
  - 13 Bzoch, K. R. : An investigation of the speech of preschool cleft palate patient, disseration. Northwestern University, 1959.
  - 14 Hoopes, J.E., Dellon, A.L., Fabrikant, J.I., Soliman, A.H. : Cineradiographic definition of the functional anatomy and pathophysiology of the velopharynx. Cleft Palate J., 7 : 433-454, 1969.
  - 15 Cronin T. D : Method of preventing raw area on nasal surface of soft palate in push back surgery. Plast. Rec. Surg. 20 : 474, 1957.
  - 16 Greene, M. C. L., Speech of children before and after removal of tonsils and adenoid. J. Speech Hear. Dis. 22 : 361-370, 1957.
  - 17 Porterfield, W.H., Traubue, J.C., Terry, J. C., stimpert, R.D., Hypernasality in noncleft palate pateints. Plast. Reconstr Surg. 37 : 216-220.
  - 18 Warren, D. W., DuBois, A. B. : A Pressure flow technique of measuring velopharyngeal office area during continuous speech., Cleft Palat J. 1 : 57-71, 1964.
  - 19 Podvinec, S. : The physiology and pathology of the soft palate. J. Laryngo & Otol. 66 : 452, 1952.
  - 20 Spriestersbach, D. C. : Routine methods of examination and diagnosis of velopharyngeal incompetency speech aspects. Cldft palate Bull. 8 : 7-8, 1958.
  - 21 Graber, J. M. : Oral nasal structures in cleft palate speech. J. Am. Dent. A. 53 : 693-706, 1965.
  - 22 Blumstein, S. E., Stevens, K. N. : Acoustic invariance in speech production : Evidence from measurements of the spectral characteristics of stop consonants. J. Acoust. Soc. Amer. 66 : 1001-1017, 1979.
  - 23 Passavant, G. : Ueber die verbesserung der sprache nach der Uranoplastic Dtsch. Gesellsch chir. 7 : 128 , 1878.
  - 24 Schönborn, D. : Ueber eine neue Methode der staphylorrhaphie. Arch. Klin. Chir. 19 : 527, 1876.
  - 25 Bardenheuer : Vorschlage zu plastischen operationen bei chirurgischen Eingriffen in der Mundhohle. Arch. Klin. Chir. 43 : 32, 1892.
  - 26 Young-Kyun Kim, Hwan-Ho Yeo : Teatment of cleft palate : Simultaneous use of palatoplasty and pharyngoplasty. 대한약안면형재건의과학회지. Vol 16 : 384, 1994.
  - 27 Chin-Soo Kim, Joon-Yun Kim : Reconst-

- duction of velopharyngeal insufficiency due to surgical excision of pleomorphic adenoma on the soft palate. 대한구강악안면외과학회지 Vol 15 : 19, 1989
- 28 Hogan, V. M : A Clarification of the surgical goals in cleft palate speech and the introduction of the lateral port control (L. P.C pharyngeal flap. Cleft palate J. 10 : 331, 1973.
- 29 Larry M, wolford : Soft palatal cleft and velopharyngeal incompetence. Oral and maxillofacial surgery clinics of North America. 3 : 559, 1991.
- 30 Cloutier, A : Surgical correction of velopharyngeal incompetence. Cleft palate Bull. 11 : 63-64, 1961
- 31 Peterson-Falzone. S : Resonance disorders in structural defects, in Lass N, McR exnolds L. Northerm. J., ylder. D., eds, speech, language and hearing. vol II, 526, 1982.
- 32 Platt, J. H ; The history and principles of obturator design, J speech Dis 12 ; 11, 1947
- 33 Veau, V. and Ruppe, C : Les resultats anatomiques et fonctionnels de la staphylorrhaphie par les procedes classiques. Rev. de chir. 60 : 81, 1922.
- 34 Wardill, W. E. M ; Technique of operation for cleft palate. Br. J. Surg. 25 : 117, 1937.
- 35 Gersuny, R : Ueber eine subcutane prothese. ztschr. Heilk., 21 : 199, 1900.
- 36 Perthes, H : Reported by Ho weg, E Beitrag zur handlung von Gaumens palten Dissertation Tubingen, 1912
- 37 Halle, M : Ganummennabt und Gaumenplastik. Arch. ohr. Nas. Kehlkopfheilk., 12 : 377, 1925
- 38 Hyne. W : Pharyngoplasty by muscle transplantation . Br. J Plast. Surg. 3 : 128, 1950.
- 39 Pagett, E.C. : Plastic and reconstructive surgery. Springfield, III. 1948.
- 40 Chang W. H. J : Partial palatal split palatoplasty. Cleft palate. J. 15 : 266, 1978.
- 41 Harding, R. L : Timing of the pharyngeal flap. A reconstructive surgery. Chicago, 1977.
- 42 Tae-Ho Kwon, Hyo-Keun Shin : An acoustic assessment of hypernasality for cleft palate patients : 대한구강악안면외과학회지. 20. 3, 1994.
- 43 Kwag-Hee Ko, Hyo-Keun Shin : A clinical study of velopharyngeal closure after the primary palatorrhaphy in cleft palate patients. : 대한악안면성형재건외과학회지. 14. 1, 1992.