

## Bipolar release와 Z-Plasty를 이용한 선천적 사경증의 치험례

인천 중앙길병원 치과 · 구강악안면외과  
정종철 · 김건중 · 이정삼 · 민흥기 · 최재선

### SURGICAL CORRECTION OF TORTICOLLIS USING BIPOLAR RELEASE AND Z-PLASTY

Jong-Cheol Jeong, Keon-Jung Kim, Jeong-Sam Lee,  
Heung-Ki Min, Jae-Sun Choi

*Dept. of Oral and Maxillofacial Surgery, Incheon Jung-Ang Ghil Hospital*

*Congenital muscular torticollis(CMT) is a disorder characterized by shortening of at least one of the cervical muscles and tilting of the head to opposite side. The most commonly affected muscle is the sternocleidomastoid muscle.*

*Pathogenesis and etiology of congenital muscular torticollis were not clearly identified, but considered as fetal malposition, birth trauma, vascular accident, heredity, infection and CNS pathology.*

*Untreated congenital muscular torticollis often causes facial asymmetry and This is the rasult of tensional rotation of the face toward affected side. So early treatment may prevent facial and neck asymmetry and limitation of neck movement.*

*There are many treatment methods in CMT, including conservative and operative method, but presently Bipolar release and Z-Plasty of SCM muscle has been introduced when the conservative treatment had failed. The benefits of this method are to preservation of the normal Neck V-contour and improvement of the neck motion.*

*We treated CMT using Bipolar release and Z-plasty in two patients. After that the patients improved on the range of neck motion and maintained the normal V-conture of the neck, so we report two cases of CMT with literatures.*

## I. 서 론

선천적 근 사경증(Congenital Muscular Torticollis)이란 최소한 한쪽의 경부근육이 짧아진 상태로, 이로 인하여 두부나 경부의 기울어짐과 경부운동의 제한을 그 특징으로 한다. 가장 많이 포함되는 경부의 근육은 흉쇄유돌근이며 이러한 짧아진 흉쇄유돌근에 의하여 유양돌기(mastoid process)를 동측의 흉쇄골 관절(sternoclavicular joint) 방향으로 당기게 된다<sup>2)</sup>. 이러한 사경증(Torticollis)은 이미 수세기 전부터 알려져 왔으나 이의 원인과 치료에 대해서는 아직까지 많은 논란이 되고 있으며, 치료 목표는 환자의 정확한 임상검사를 통한 사경증과 관련된 환자의 장애나 질환 등을 감별하고 환자의 경부운동 범위의 증가와 경부나 두부의 심미적인 개선을 목표로 한다<sup>3,4)</sup>.

사경증의 치료는 비외과적인 방법과 외과적인 방법으로 분류할 수 있으며, 비외과적인 방법은 1세 이하의 아이에서 물리적인 치료에 반응하고 사경증과 관련된 중추 신경계의 이상이 없는 경우에 시행하며, 1세 이상의 아이에서 물리 치료에 반응하지 않은 경우에는 대부분 수술을 이용한 치료를 시행한다<sup>2,3)</sup>. 수술 방법으로는 흉쇄유돌근의 절제 또는 이의 상방이나 하방의 건 절제술, 상방과 하방의 동시 건 절제술, 짧아진 근육의 Z-lengthening 등 여러가지 방법이 있으며<sup>2,3,4)</sup>, 최근에는 Ferkel 등<sup>3)</sup>에 의하여 흉쇄유돌근의 Bipolar release와 Z-plasty 방법이 소개 되었다. 이러한 Bipolar release와 Z-plasty 방법은 흉쇄유돌근의 유양돌기 쪽과 쇄골 쪽에 건 절제술을 시행하고 필요시 부가적으로 경부의 근막을 이완시키며 흉골에 부착하는 건 부위에 Z-plasty를 시행하는 방법이다. 이 방법의 장점으로는 환자의 정상적인 경부의 V 형태를 유지하여 경부의 심미적인 형태의 유지가 가능하며, 술후 적절한 물리치료와 함께 경부운동의 제한을 감소시킬 수 있는 방법으로 보고되고 있다<sup>2,3)</sup>.

저자 등은 초진시 경부운동의 제한 및 안면과 경부의 비대칭을 주소로 내원한 10세 남자 환자와, 좌측 악하부와 견갑골 부위 그리고 좌측

악관절부의 간헐적인 동통, 경부운동의 제한 등을 주소로 내원한 24세 여자 환자에서 임상 및 방사선 검사상 선천적 근 사경증으로 진단하고 흉쇄 유돌근의 Bipolar release와 Z-plasty를 시행하여 비교적 양호한 결과를 얻었기에 문헌고찰과 함께 보고하는 바이다.

## II. 증례보고

### 증례 1

환자: 최○○, 10세. 남자

초진일: 1994년 9월 5일

주소: 안면과 경부의 비대칭 및 경부운동의 제한

기왕력: 정상분만, 유아기에 경부의 감염으로 인한 치료를 받은적이 있으며, 이후 경부의 비대칭이 시작된 것 같다고 하나 확실치는 않음.

가족력: 특기한 사항 없음

이화학적 검사: 특기한 사항 없음

현증: 구강의 소견으로 환자의 우측 흉쇄 유돌근이 짧아져 있고 약간의 안모 비대칭의 소견을 보이며 짧아진 흉쇄유돌근 쪽으로 경부 및 두부의 기울기가 관찰되었으며, 경부운동의 장애 소견을 보였다(사진 1).

경부의 운동의 범위는 좌측으로의 굴곡(Flexion to Lt. side)은 70도 우측으로의 굴곡(Flexion to Rt. side)은 85도 좌측으로의 회전(Rotation to Lt. side) 90도 우측으로의

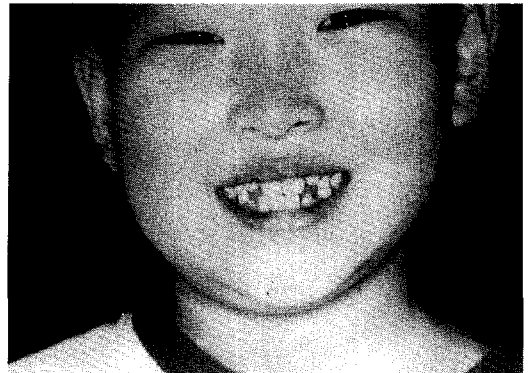

사진 1. 술전 환자의 정면사진으로 우측으로 두부 및 경부의 기울어진 소견을 보임.

회전의 정도는(Rotation to Lt. side) 80도를 나타내었으며 구강내 소견으로는 Angle씨 분류의 3급(class III) 부정교합의 소견을 보였다.

방사선 소견: 두부의 방사선 소견상 특이한 안모의 비대칭은 확인할 수 없었으며 경추의 방사선 소견상 이상소견은 관찰되지 않았다.

치료 및 경과: 1995년 1월 5일 통상적인 비기관 삽관을 통한 전신마취를 시행한 후, 홍채유돌근의 모양과 홍채유돌근의 기시와 착지부위인 유양돌기 그리고 쇄골과 흉골부위의 위치를 각각 표시한 후(사진 2), 먼저 유양돌기 부위에 수평으로 절개를 가하여 박리하고 홍채유돌근의 유양돌기 부위를 노출한 뒤 유양

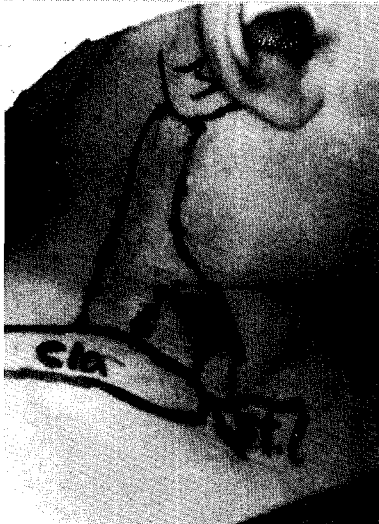

사진 2. 술중 홍채유돌근의 위치를 표시한 사진.

돌기 건을 완전 절단하였다. 경부 하방의 절개는 술후의 반흔을 최소화하기 위하여 쇄골의 약간 상방에 절개 및 박리를 시행하고 홍채유돌근의 쇄골과 흉골 부위를 노출시켰다. 이후 쇄골부건은 수평으로 절단하고 흉골부건은 Z-Plasty를 시행하여 홍채유돌근의 길이를 증가시키고 경부의 정상적인 V 형태를 유지하도록 하였다. 경부의 자유로운 운동을 위하여 수술시 경부를 움직여 경부의 운동 범위를 확인하여 부가적으로 경부의 근막 등의 박리를 시행한 후 봉합을 시행하였으며, 1995년 1월 14일 술후 9일째 본원 재활의학과에 의뢰하여 Thomas brace의 정착과 함께 물리치료를 시작하였다.

술후 경과: 술후 4개월 후, 술전의 우측으로 기울어진 두부의 기울기가 감소되어 정면 사진상 경부와 안면의 위치가 개선된 소견을 보이고, 좌측으로의 경부운동 범위가 증가된 임상증상을 나타내었다(사진 3, 4).

## 증례 2

환자: 김○○, 24세, 여자

주소: 좌측 악하부 및 견갑골 부위의 동통

초진일: 1995년 3월 7일

기원력: 특이한 소견이 없었으며 어렸을 때부터 경부의 좌측 편위를 보였다함.

가족력: 특이한 사항 없음.

이화학적 검사: 특이한 사항 없음.

현증: 구강의 소견으로 좌측 홍채유돌근의 비후된 소견과 경부와 두부의 좌측으로의 편위,

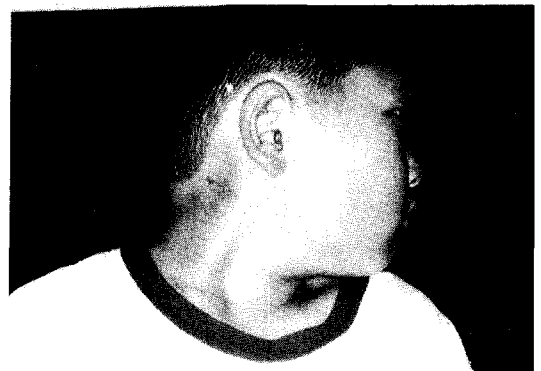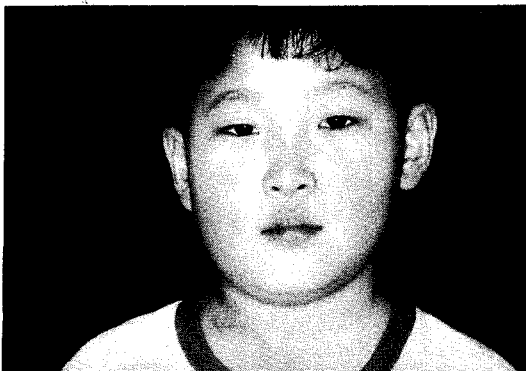


사진 3, 4. 술후 사진으로 두부 기울기의 개선과 경부운동의 범위가 증가된 모습

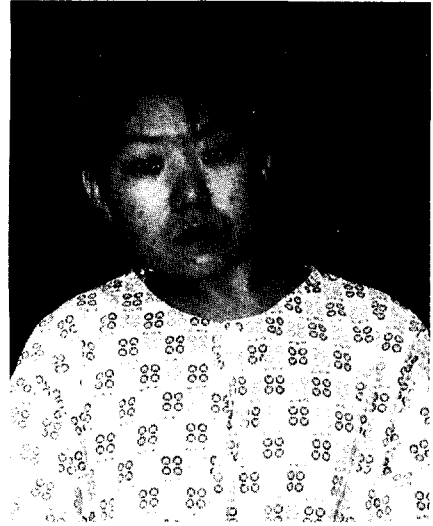
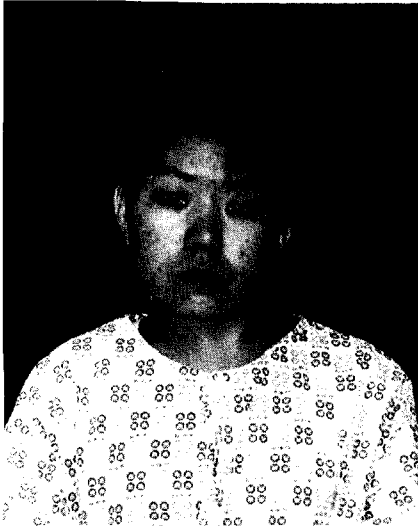


사진 5, 6. 술전 환자의 정면 사진으로 두부와 경부의 좌측 편위와, 우측으로의 경부운동이 제한된 소견을 보임

그리고 경부의 우측으로의 굴곡 운동과 우측으로의 회전 운동의 제한을 보였다(사진 6).

구강내 소견으로는 Angle씨 분류법의 Class I 부정교합의 소견과 심피개 교합(deep bite)의 증상을 보였으나, 그 외에 특기한 소견은 보이지 않았다.

방사선 검사: 경부의 방사선 검사 결과 경추의 전만증 및 측만증의 소견을 보였으며(사진 7) 이로 인하여 경추의 신경 이상에 의한 좌측 견갑골부의 동통의 발생이 가능하리라 생각되어 추가적인 검사를 실시하였으나 확실한 원인여부는 판단할 수 없었다.

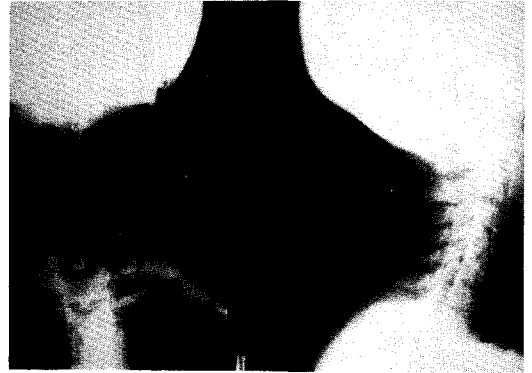


사진 7. 술전 경부 방사선 사진으로 경추의 전만증 및 측만증의 소견을 보인다.

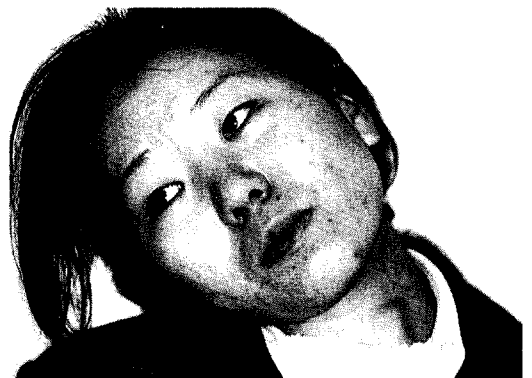
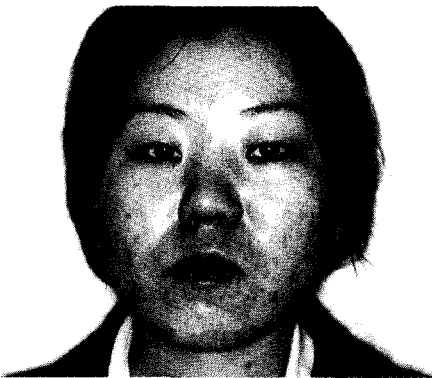
사진 8, 9. 술후 환자의 정면 사진으로 경부비대칭의 감소와 우측으로의 경부운동 범위가 증가된 사진.

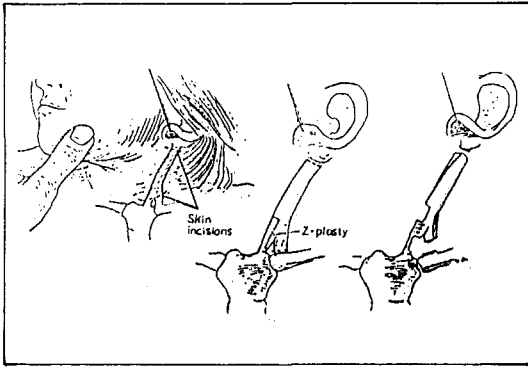


사진 10. 흉쇄유돌근의 건절제술과 Z-lengthening 모식도

**치료 및 경과:** 환자의 경부운동의 제한 및 경부의 비대칭을 해소하기 위해 1995년 4월 11일 통상적인 비기관 삼판에 의한 전신마취를 시행한 후, 증례 1과 같은 방법으로 흉쇄유돌근의 유아당기와 흉골부의 건을 절제한 후, 쇄골부위는 Z-lengthening을 시행하고 환자의 경부 운동의 범위를 확인하여 경부의 근막에 부가적인 박리를 시행하였으며 최종적으로 충분한 경부의 운동이 얻어질 수 있도록 하였다. 1995년 4월 17일 재활의학과에 의뢰하여 물리 치료를 시작하였으나 1995년 4월 26일 개구장애와 좌측의 악관절 부위 동통을 동반한 악관절 장애의 증상을 보여 물리치료 및 교합안정장치를 이용한 보존적인 치료를 시행하였다. 이와 동시에 경추부의 동통을 호소하여 정형외과에 의뢰한 결과 C4, C5, C7 부위의 herniation으로 진단되어, 1995년 5월 31일 부터 정형외과에서 neck brace의 장착과 물리 치료를 시작하였다. 1996년 6월 21일 악관절 장애의 증상이 현저히 완화되었으며 경부 비대칭의 감소와 경부 운동 범위의 증가를 보였다(사진 8, 9).

### III. 고 찰

사경증(Torticollis)의 어원은 라틴어의 비틀리다의 뜻을 가지는 tortus와 경부를 의미하는 collum으로부터 유래되었다. 선천적 근 사경증(congenital muscular torticollis)은 경부에서 최소한 하나 이상의 근육이 짧아져 두부가 이

환측으로 기울어지며 이부는 반대쪽의 상방으로 향하는 임상증상을 나타내며, 경부의 근육중에서는 주로 흉쇄유돌근이 이환된다<sup>1)</sup>.

이러한 사경증의 병인은 아직까지는 확실하게 알려지지 않고 있으나, 가장 흔히 받아들여지고 있는 이론으로는 태아의 잘못된 위치, 출생시 경부의 손상, 흉쇄유돌근의 혈관공급의 이상, 감염이나 중추신경계의 이상, 유전 그리고 정신적인 문제 등이 생각되고 있다<sup>2,4)</sup>. Hulbert등<sup>5)</sup>은 사경증의 발생원인에 따라 선천성과 후천성으로 분류하였으며 선천성의 경우가 가장 많고, 그중 태아의 위치 이상에 의한 선천성 사경증의 경우 태아의 안면두개의 압박으로 인하여 발생할 수 있으며, 이 경우 비수술적인 방법에 잘 반응하게 된다 하였다. 또 다른 선천적인 원인으로는 유아에서 흉쇄유돌근의 종양에 의하여 발생된 경우로, 이는 흉쇄유돌근의 부분적인 허혈에 의한 근의 섬유화 또는 수축에 의하여 발생되며 두개안면부의 비대칭적인 성장과 가장 관련이 있다고 보고하였다. 후천적인 원인으로는 중추신경계의 종양이나 낭종 등에 의한 경우, 외상이나 선천성 기형에 의한 Atlantoaxial-cranial abnormalities에 의하여 발생된 경우, 성인에서의 퇴행성 중추신경계 질환으로 발생한 경우, 약물에 의한 경우, 안구의 하외사근(inferior oblique muscle)의 과활동으로 인하여 두부의 기울기가 발생되어 사경증과 같이 보이는 경우, 또는 경부 주위의 감염에 의한 경부 근육의 강직에 의하여 두부의 기울기가 발생하는 경우 등이 보고되고 있다<sup>6)</sup>. 본 증례의 증례 1에서는 유아기에 경부 감염의 과거력이 있었으며 이후 경부의 기울기가 발생되었다는 보호자의 설명으로 추측하여 보면 흉쇄유돌근의 감염에 의하여 사경증이 발생된 것으로 사료되었으며, 증례 2의 경우 환자의 임상 및 과거력상 특이한 소견이 없었으며 어렸을때 부터 사경증이 나타난 것으로 보아 정확한 사경증의 원인은 알수 없었으나 선천적인 사경증으로 사료되었다.

사경증은 발생빈도에서 성비의 차이는 거의 없고, 좌 우측 모두에서 거의 동일하게 발생되거나 우측에서 약간 더 많이 나타나는 것으로

보고되고 있으며 양측이 동시에 발생하는 경우는 매우 드문것으로 보고되고 있다<sup>27,8)</sup>. 진단은 주로 임상적으로 이루어지는데 임상적인 특징은 이환된 쪽의 귀부위가 동측의 견갑골을 향하여 당겨진 양상을 보이며 안면부는 반대쪽을 향하여 상방, 전방을 응시하는 모양을 보인다. 또한 이환된 쪽의 흉쇄유돌근의 비대된 소견과 비이환된 쪽으로의 경부 운동의 제한을 보이고 아동이나 성인의 경우 안면부의 비대칭의 소견을 보이기도 한다<sup>12,4)</sup>. 이러한 사경증의 증상은 대부분 6세 이전에 나타나며 증상이 오래 지속된 경우 흉쇄유돌근 이외에 경부의 다른 구조물인 승모근(trapezius), 사각근(scalenus), 활경근(platysma muscle), 경동맥 초(carotid sheath)등의 짧아짐이 나타나므로 6세 이후 수술시 좋은 결과를 얻기 위하여는 이러한 경부의 근육들을 충분히 이환시켜 주어야 하는 경우가 많다<sup>9)</sup>. 본 증례에서도 증례 1, 2 모두에서 임상적으로 이환된 쪽의 경부가 짧아진 양상을 보였으며 두부의 이환된 쪽으로의 기울기가 나타났으며, 반대측으로의 경부운동 제한, 이환된 부위의 흉쇄유돌근의 비대된 소견 및 강직의 증상이 나타났다. 특히 증례 2의 경우 수술시 경부의 운동을 자유롭게 하기 위하여 흉쇄유돌근의 길이의 증가 이외에 인접 근막의 박리를 충분히 시행하여 원하는 경부의 운동을 얻을 수 있었으며, 이는 환자의 나이가 증가할수록 경부운동의 장기적인 제한으로 인하여 경부의 다른 구조물의 강직이나 짧아짐이 나타날 수 있으므로 수술시 이러한 인접구조물의 충분한 박리를 고려하여야 할 것으로 사료되었다.

사경증의 치료 목적은 사경증의 원인이 되는 기저질환을 검사하며 경부운동의 범위를 증가시키고 심미적인 결함을 치료하는 것이다<sup>2,3)</sup>. 이를 위하여 환자의 정확한 신경학적 검사를 시행하고 두개 안면의 비대칭을 사진 등을 이용하여 정확히 측정하여야 하며, 경추의 방사선학적인 검사가 필요하다. 특히 경부의 동통이나 다른 신경계의 증상이 나타나는 경우 전산화 단층촬영 등을 시행하여 이의 정확한 진단을 시행하는 것이 중요하다. 이후 환자의

경부의 비정상적인 근의 강직이나 비정상적인 경부의 해부학적인 형태를 수정하고 경부운동의 범위를 증가시켜 주는 것이 필요하며, 필요시 골 절단술 등을 이용한 두개안면의 형태를 수정해 주는 경우도 있다<sup>12,40)</sup>.

사경증의 치료 방법에는 외과적인 방법과 비외과적인 방법이 있으며, 비외과적인 방법은 1세 이하의 어린이에서 몇주 동안의 stretching exercise에 반응이 있으며 수술을 요할 정도의 중추신경계의 기저질환이 없는 경우 시행한다. 외과적인 치료는 1세 이상의 환자에서 점진적인 두개 안면의 비대칭적인 성장이 있으며 물리적인 치료에 반응하지 않고, 수술을 요하는 중추신경계의 질환이 존재하는 경우 시행하게 된다<sup>2,6)</sup>. 수술의 시기는 유아부터 성인까지 다양하게 시행될 수 있으나 1세 이상에서 수술을 시행함으로써 경부 구조의 성장을 기대할 수 있고 유양돌기의 성장으로 인하여 흉쇄유돌근의 유양돌기 부위의 박리시 안면신경의 보호가 가능하다는 장점이 있으나, 가능한 조기에 수술을 시행하는 것이 경부의 운동을 증가시킴으로 수술의 시기는 일반적으로 1세 부터 4세 까지가 적절한 것으로 보고되고 있다<sup>7,11)</sup>. Ling등<sup>12,13)</sup>은 1세 이하의 유아에서 수술을 시행한 경우 경부의 심부구조에 반흔의 tethering으로 인하여 좋은 결과를 얻을 수 없으나, 1세부터 4세까지의 경우 안면의 비대칭이나 경부운동의 제한 등을 치료하는데 가장 좋은 결과를 나타낸다고 보고하였다. 그러나 5세 이상의 경우에는 안면의 이차 기형의 가능성이 많으며 경부 흉쇄유돌근의 형태의 상실, 그리고 반흔이 남게되는 합병증이 많이 나타나므로 수술의 가장 적절한 시기는 1-4세로 주장하였다. 이러한 조기의 수술은 이환된 경부의 강직을 더욱 감소시키며, 정상적인 경부의 형태를 유지하고, 또한 이환된 부위의 제한된 성장으로 인한 두개 안면부의 비대칭성을 방지할 수 있다고 보고되고 있다<sup>7,8,12)</sup>. 그러나 이미 안면의 비대칭이 나타난 경우에 사경증을 치료함으로써 안면 비대칭이 개선되는지의 여부에 대해서는 잘 알려지지 않고 있으며, 수술을 시행함으로써 안모 비대칭이 약간 개선되었다는

보고도 있지만<sup>2)</sup>, 경부의 사경증의 수술에 의한 안면 비대칭의 개선에 대한 객관적인 증거는 아직 알려지지 않고 있다.

수술 방법에는 흉쇄유돌근의 절제, 흉쇄유돌근 상방이나 하방의 건절제, 상방과 하방의 동시 건절제를 시행하거나, Z-lengthening등을 시행하는 방법이 있다<sup>2,4,14,15)</sup>. Ferkel 등<sup>3)</sup>은 흉쇄유돌근의 유양돌기와 견갑골부의 건절제술을 시행하고 흉골 부착부에 Z-plasty를 동시에 실시하는 수술의 방법을 보고하였으며(사진 10), 이러한 방법은 보존적인 방법에 의해 치료되지 않거나 수술에 의한 치료가 실패한 경우 유용하며, 이 방법을 이용한 수술을 시행하여 96%의 성공율을 보고 하였다. 이 방법의 장점으로는 경부의 근수축을 적절히 이완하고, 흉쇄유돌근의 흉골부를 유지함으로써 경부의 정상적인 V 형태를 유지하여 경부의 심미성을 증진한다고 보고되고 있다<sup>2,3)</sup>. 수술시 이러한 건절제와 Z-lengthening의 시행과 동시에 흉쇄유돌근을 포함한 경부의 모든 제한된 근육을 인지하고 이완시키며 시술이 끝나기 전에 두부와 경부의 완전한 자유로운 운동이 가능하여야 하고 반흔에 의한 재 수축을 방지하기 위하여 술후 2주 이내에 물리치료를 시행하여야 한다<sup>2,3)</sup>. 본 증례에서도 10세와 24세의 환자로 치료의 시기 그리고 환자의 임상 검사상 어느정도의 안모의 비대칭이 초래된 환자로 비외과적인 방법에 의한 치료에 효과가 없는 것으로 판단되어 수술을 시행하기로 결정하였으며, 경부 운동의 제한을 해소하고 경부의 심미적인 V 형태를 유지하기 위하여 Ferkel 등에 의한 Bipolar release와 Z-Plasty를 시행하였다. 술후 2주 이내에 물리치료를 시행하였으며 술후 6개월 이상 관찰한 결과 특별한 합병증은 관찰할 수 없었고 정상적인 경부의 V 형태를 유지하고 경부 운동의 범위가 증가되는 것을 관찰할 수 있었다.

치료되지 않은 선천적인 사경증과 두개 안면 기형과의 관계에 대하여는 정확하게 잘 알려 지지는 않고 있지만 치료되지 않은 사경증에서 이환된 부위의 안면과 안와부의 하방으로의 전위 그리고 귀의 하방으로의 전위 등에 의한

안면의 변형 등이 보고되고 있으며, 사경증과 관련된 안면 비대칭의 빈도는 53% 부터 81% 까지 다양한 정도로 보고되고 있다<sup>1,15,16,18)</sup> 본 증례에서도 증례 1의 경우 초진시 미약한 안모 비대칭의 양상을 보였으나 증례 2의 경우에는 이환측으로 두부의 기울기와 이환된 좌측안와의 하방으로 위치된 모습을 보였으며 하악골 정중부가 이환된 반대측으로 편위된 양상을 보여 경부의 사경증에 의한 안모의 비대칭이 발생한 것으로 사료되었다. 이러한 사경증에 의한 안모의 비대칭의 원인으로는 태아의 위치에 의한 경우, 동측의 협골이 늘리거나, 안와나 귀의 이환된 쪽으로의 편위에 의한 경우와, 근육의 균형이 맞지 않아 근육의 힘에 의한 두부의 회전과 기울어 짐으로 인하여 발생된다는 설명 또는 환자들이 경부의 경직성으로 인하여 이환측으로 잠을 자는 습관으로 인하여 발생된다는 설명 등이 있으며 이러한 사경증에 의한 안모의 비대칭을 안와, 상악골 및 하악골의 골 이단술이나 골 절단술을 이용하여 치료한 증례가 보고되고 있다<sup>18,19)</sup> 본 증례의 경우 증례 1의 10세 남자 환자에서 경도의 안모의 비대칭이 관찰되었으며 사경증의 치료에 의하여 이러한 안모의 비대칭이 어느 정도 해소될지에 대하여는 앞으로 주기적인 관찰이 요하리라 생각되며, 증례 2와 같이 이미 안모의 비대칭이 발생된 성인의 경우 사경증의 치료와 함께 향후 안모의 변형에 대한 이차적인 수술이 요하리라 사료되었다.

#### IV. 요 약

본과에서는 2 증례의 사경증에 대하여 환자의 경부 운동의 범위를 증가시키고 이와 동시에 경부의 심미적인 V 형태를 유지하기 위하여 Ferkel 등에 의한 Biopolar release와 Z-pasty를 이용하여 수술을 시행하였으며 술후 2주 이내에 물리치료를 시행하여 경부운동 범위의 증가와 경부의 심미적인 유지에 비교적 양호한 결과를 얻었다. 그러나 증례 2에서는 이미 안모의 변형이 초래된 성인으로 안모 변형의 개선을 위한 이차 수술을 계획중이며, 이러한 안모의 변형을

방지하기 위하여는 조기에 이를 진단하고 외과적 및 비외과적인 방법을 통한 적절한 처치가 중요하리라 생각되었다. 이러한 사경증 환자의 초기 치료가 대부분 타과에서 이루어지기 때문에 구강악안면외과 의사에게는 어느정도 생소할 수 있지만 사경증에 의하여 경부나 안모의 변형 등이 발생할 수 있으므로 사경증에 대한 더 많은 관심과 연구가 이루어져야 할 것으로 사료되어 문헌고찰과 함께 보고하는 바이다.

## REFERENCES

1. Lawrence WT, Azizkhan RG : Congenital Muscular torticollis : A spectrum of pathology *Ann Plast Surg.* 23 : 523, 1989.
2. Wolfort FG, Kanter MA, Miller LB : Torticollis. *Plast Reconst Surg* 84(4) : 682-691. 1989
3. Ferkel RD, Westin GW, Dawson EG, Openheim WL : Muscular torticollis. *J Bone Joint Surg.* 65-A : 894, 1983.
4. Canale ST, Griffin DW, Hubbard CN, : Congenital muscular torticollis. *J Bone Joint Surg.* 64A : 810, 1982.
5. Hulbert KF : Congenital torticollis. *J Bone Joint Surg.* 32(B) : 50-59, 1960.
6. McDonald D : Sternomastoid tumor and muscular torticollis. *J Bone Joint Surg.* 51 B : 432, 1969.
7. Ling CM : The influence of age on the results of open sternomastoid tenotomy in muscular torticollis. *Clin Orthop.* 116 : 142, 1976.
8. Canale ST, Griffin DW, Hubbard CN : Congenital muscular torticollis ; A long term follow-up. *J Bone Joint Surg.* 64A : 810, 1982.
9. Hensinger RN : Orthopedic problems of the shoulder and neck. *Ped Clin North Am* 33 : 1495, 1986
10. Staheli LT : Muscular torticollis ; Late results of operative treatment. *Surgery* 69 : 469, 1971.
11. Coventry MB, Harris LE : Congenital muscular torticollis in infancy. *J Bone Joint Surg.* 41A : 815, 1959
12. Ling CM : The influence of age on the results of open sternomastoid tenotomy in muscular torticollis. *Clinic Orthop Related Reserch.* 116 : 142, 1976.
13. Ling CM, Low YS : Sternomastoid tumor and Muscular Torticollis. *Clin. Orthop* 86 : 144, 1972.
14. Ippolito E, Tudisco C, Massobrio M : Long term results of open sternocleidomastoid tenotomy for idiopathic muscular torticollis. *J Bone Joint Surg.* 67-A : 30, 1985.
15. Morrison DL, MacEwen GD : Congenital muscular torticollis ; Observations regarding clinical findings, associated conditions, and results of treatment. *J Pediatr Orthop.* 2 : 500, 1982.
16. Canale ST, Griffin DW, Huddard CN : Congenital muscular torticollis. A long term follow up. *J Bone Joint Surg.* 64A : 810, 1982.
17. Brougham DI, Cole WG, Dickens DRV, Menelaus MB : Torticollis due to a combination of sternomastoid contracture and congenital vertebral anomalies. *J Bone Joint Surg.* 71-B : 404 1989
18. Ferguson JW : Surgical correction of the facial deformities secondary to untreated congenital muscular torticollis. *J Cranio-Max-Fac Surg.* 21 : 137, 1993.
19. Keller EE, Jackson IT, Marsh WR, Triplett WW : Mandibular asymmetry associated with congenital muscular torticollis. *Oral Surg.* 61 : 216, 1986.