

## 상악골 절제술후 발생한 중안부및 구개 결손부의 재건

고려대학교 의과대학 치과학교실

김 훈\* · 최미숙 · 최성원 · 김호겸 · 김성문 · 임재석 · 권종진

### RECONSTRUCTION OF MIDFACIAL AND PALATAL DEFECTS AFTER MAXILLECTOMY

Hoon Kim\*, Mi-suk Choi, Sung-won Choi, Ho-kyeom Kim,  
Sung-moon Kim, Jae-suk Rim, Jong-jin Kwon

*The Department of Dentistry, College of Medicine, Korea University*

*There are various defects caused by trauma or resection of malignant tumor in the orofacial region, which can be reconstructed with various regional and pararegional flaps. Among these defects, it is very difficult to reconstruct palatal and midfacial defects after maxillectomy and patients have problems in speaking and swallowing of food. Therefore it is very important for surgeons to reconstruct these defects functionally and esthetically and to return the patients to the normal social activity. These defects are usually obturated with prosthodontic appliances to assist the phonation and swallowing. But nowadays surgical reconstruction by various flaps was considered and performed for better rehabilitation. For this purpose the forehead flap, the nasolabial flap, the tongue flap, the sternocleidomastoideous flap, the temporal flap, the latissimus dorsi flap, the scapular flap etc. are used.*

*We reconstructed small-sized palatal defects with tongue flap, medium-sized palatal and maxillary defects after maxillectomy with temporal myofascial flap and large midfacial defects including eyeball exenteration with latissimus dorsi myocutaneous flaps.*

*Here we are to report 5 cases of these flaps used for the reconstruction of palatal and midfacial defects and consider the versatility, reliability and limitation in use of these flaps.*

#### I. 서 론

구강악안면영역에서 발생한 외상이나, 암종에 대한 치료는 환자 뿐만이 아니라 술자에게도 상당히 어려운 문제를 초래한다<sup>1)</sup>. 특히 부비동 부위에서 진행된 암종은 외과적 치료시 광범

위한 절제술을 시행하게 되므로 협부, 구개부와 안와부를 포함하는 거대한 중안부및 구개 결손부를 초래하여 저작, 발음및 연하기능의 매우 심각한 장애, 악안면 기형, 정신적 장애를 나타내므로 결손부를 원래상태에 가깝게 회복해주는 재건술이 발달하게 되었다. 재건술은 외

과적 절제술 전에 환자의 필요와 종양의 병리학적 소견에 따라 계획되어야 한다. 최근에는 진단기술의 발달 및 미세수술법의 도입으로 안면 결손부에 대해서는 삶의 질을 향상시키기 위해 즉시 재건술에 대한 요구가 증가되었다<sup>2,4,5,6,7,8)</sup>. 이러한 즉시 재건술의 장점으로는 1) 초기 재건을 통하여 수축, 변형을 감소시켜 안모의 외형을 적절히 유지시켜주므로 심미적 보상이 가능하고, 2) 환자로 하여금 받는 수술 횟수, 정신적 고통을 감소시켜 줄수 있으며, 3) 절제후 즉시 재건해줌으로써 치유를 증진시키며 중요장기(특히 안구)를 보호할 수 있다. 4) 종양재발로 인해 회복이 불가능한 경우에 남은 여생동안 환자가 겪게되는 심리적 압박에서 다소 벗어나게 할 수 있다. 그러나 1) 종양이 재발되는 경우 재건에 이용된 조직자체로 종양세포의 침윤이 있을수가 있고 2) 장시간의 수술 및 수술상의 어려움이 있으며 3) 구개부를 폐쇄함으로써 구개부 종양의 재발여부를 관찰할 수 없다는 단점이 있다<sup>1)</sup>.

본 교실에는 본 병원에 내원한 구개부및 중앙부에서의 종양환자에 대해 종물제거와 상악골 절제술 후 발생한 결손부를 다양한 술식에 의한 즉시 재건술 시행하여 다소의 지견을 얻었기에 이에 보고하는 바이다.

## II. 연구 재료 및 결과

1990년 1월부터 1995년 10월까지 본원 구강악안면외과에 내원하여 상악골부위에서의 암종으로 진단받고 외과적 치료를 받았던 환자가운데 상악골 절제술후 발생한 다양한 형태의 중앙부및 구개결손이 초래된 경우를 여러가지 방법을 이용하여 즉시재건술을 시행하였다. 이 환자들에 대한 추적관찰을 통해 결손의 정도에 따라 즉시 재건술에서 사용하기에 적당한 피판의 유형을 결정하는데 도움이 될 수 있는 임상적 지견을 얻고자 하였다.

### 1. 사용된 피판의 종류 및 적용 증례

편평상피세포암종 3례와 유피암종 2례로 진단받은 5 환자에대해서 부분상악골 절제술 1례, 완전상악골 절제술 3례, 생검을위한 종양절제술 1례를 시행한후 남은 결손부를 전반기저 설피판 1례, 측두근근막피판 2례, 유경 광배근 피판 1례, 유리 광배근 피판 1례로써 즉시 재건술을 시행하였다.

### 2. 피판의 성공여부

측두근근막피판을 사용한 1례에서 공여부에서 술후 함몰형태의 기형과 술후 1주경에 구강내로 노출된 근막에서 괴사소견이 나타났으나, 3주후 상피화되어 치유되었으며 나머지 4

Table 1 Clinical Data and Results

No.	S/A	Diagnosis	Site of Defects	Type of Flap	Success	Complication
1	F/45	S.C.C.*	Subtotal Maxillectomy D.*	Autogeneous Free Iliac Bone Graft + Tongue Flap	Yes	None
2	F/47	Mucoepidermoid Ca.	Total Maxillectomy D* + eyeball exenteration	Free Latissimus dorsi Myocutaneous Flaps	Yes	None
3	F/74	S.C.C.*	Total Maxillectomy D* + eyeball exenteration	Pediced Latissimus dorsi Myocutaneous Flaps	Yes	Remaining Palatal D.
4	F/34	Mucoepidermoid Ca.	Partial Maxillectomy D*	Temporalis Myofascial Flap	Yes	None
5	M/61	S.C.C.*	Total Maxillectomy D.*	Temporalis Myofascial Flap	Yes	Depressed Donor site

S.C.C.\* : Squamous Cell Carcinoma

D.\* : Defects

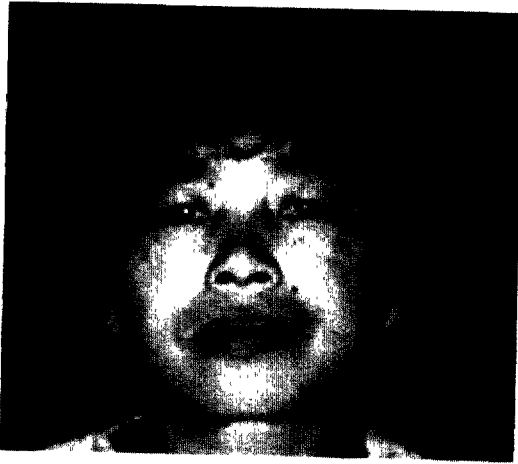

그림 1. 이차 구개 재건술을 위해 내원할 당시의 모습(증례1)

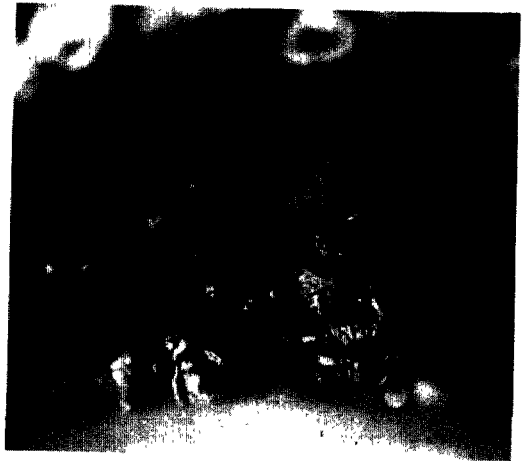

그림 2. 재건술 시행전에 노출된 이식편과 구개천공부를 보여주고 있다.

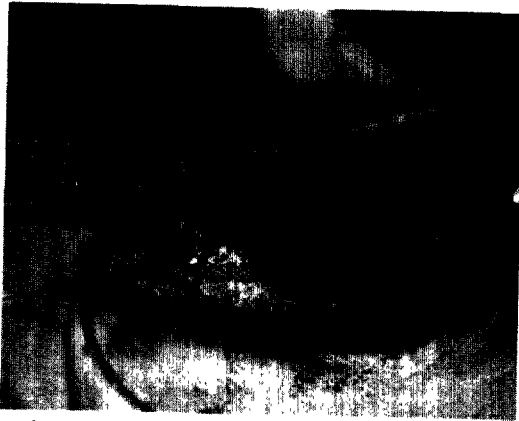

그림 3. 혀의 설배면에서 전방기저피판을 형성해 주었다.



그림 4. 만족스럽게 치유되어 재건된 모습을 보여주고 있다.

례는 특이한 합병증없이 잘 치유되었다.

### 3. 증례보고

#### 증례1

좌측 상악 제 1대구치의 발치후 발치창에서의 치유지연으로 내원한 45세의 여자환자로 조직 검사소견에서 구개부에서의 편평상피세포암종으로 진단되었으며 이학적 검사소견에서 좌측 상악 구개부에서 동통을 동반한 종창 및 궤양 등을 관찰할 수 있었으며 발치와 부위는 육아 조직으로 덮여 있었다. 방사선학적 검사소견에서는 좌측 상악동의 내외측벽에서 골파괴 소견이 나타났다. 전신마취하에서 부분적 상악골

절제술을 시행하였고 수술 후 남은 결손부는 좌측 장골 전방부에서 채취한 유리 장골편 이식술 및 대퇴부로부터 유리 전층 피부이식을 시행하였다. 그러나 수술직후에 피부이식편에서 괴사소견이 나타나 술후 2일에 소파술로 제거하였고 구강내로 노출된 이식골편은 상피 조직으로 덮여 치유되도록 관찰하였다. 외래 통원치료로 이식골편이 상피세포로 덮히면서 치유된 후 2cm 직경의 구개·비강 천공부만 남게 되어 전신마취하에서 전방기저부 설피판을 형성하여 이 천공부를 이차적으로 폐쇄하였고 수술후 특이한 합병증 없이 만족스럽게 치유되었다.(그림 1, 2, 3, 4)

증례2

좌측 협부에서 동통을 동반한 부종및 발적과 좌측 경구개부에서의 궤사성 병변으로 인해 구강·비강·상악동으로의 천공이 초래되어 연하및 발음장애를 주소로 내원한 47세의 여자환자에서 국소 마취하에서 시행한 조직생검 소견에서 유피암종으로 진단되어 컴퓨터촬영소견상 병변이 좌측안와부까지 침식된 소견이 관찰되었고 이학적 검사시 좌측 협부에서의 안면 부종으로 좌측 눈을 뜰수없는 상태였으며, 구개부 연조직에서의 궤사와 출혈소견이 관찰되었다. 전신마취하에서 Weber-Fergusson-Longmine절개및 좌측 전정부를 통한 구강내 절개를 통하여 접근하여 좌측 상악골, 안와하부, 안구, 좌측 비강, 비중격및 정중구개 봉합까지 절제 하였다. 종물제거후 남은 광범위한 결손부는 유리 광배근 피판을 이용하여 즉시 재건하기로 하여 좌측 광배근에 혈액공급을 담당하는 left thoracodorsal artery를 찾아 박리한후 유리광배근 근육피부피판을 형성한 후 피부쪽이 구강내로 향하도록 위치되도록 미세 수술법을 통해 안와및 중안부에서의 결손부를 즉시 재건하였다. 안면부 절개선은 통법대로

봉합하였고 구강내에 조직의 지지를 위한 상부자를 장착하지않았다. 수술직후 피판의 생존을 확인한후 술후 5일경부터 고압산소치료를 2주간 시행하여 조직의 치유를 증진시켰다. 조직피판은 특이한 합병증없이 잘 치유되었다. (그림 5, 6, 7, 8, 9, 10)

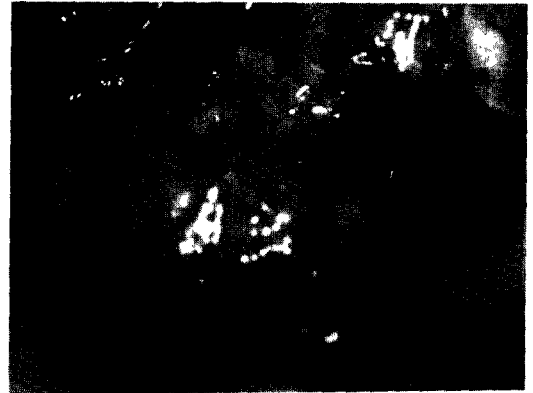


그림 6. 좌측 경구개부에서의 궤사성 병변으로 구강·비강·상악동 천공소견이 보인다.

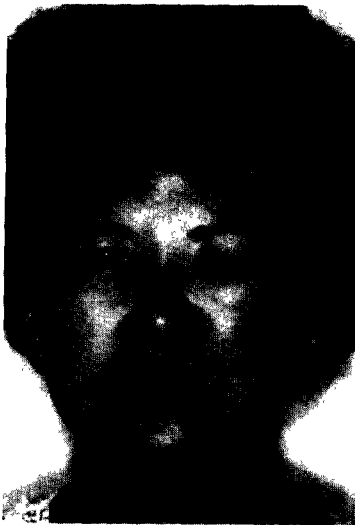

그림 5. 좌측 협부에서 동통을 동반한 부종및 발적소견을 보이는 47세의 여자환자의 초진시 모습입니다.(증례2)

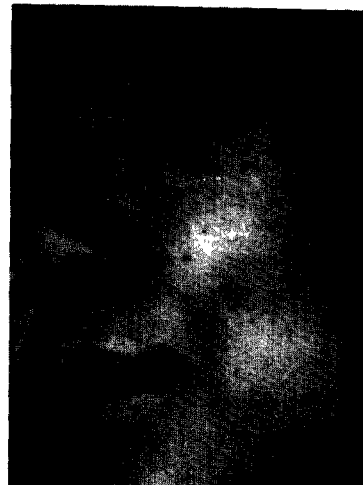


그림 7. 완전 상악골 절제술을 위해 Weber-Fergusson-Longmine절개를 위해 작도한 모습입니다.

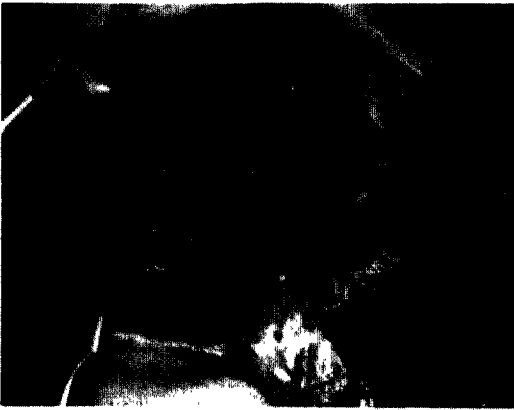

그림 8. 완전 상악골 절제술로 좌측 상악골, 좌측 안와하부및 안구, 좌측 비강및 비중격을 절제한 후의 모습입니다.

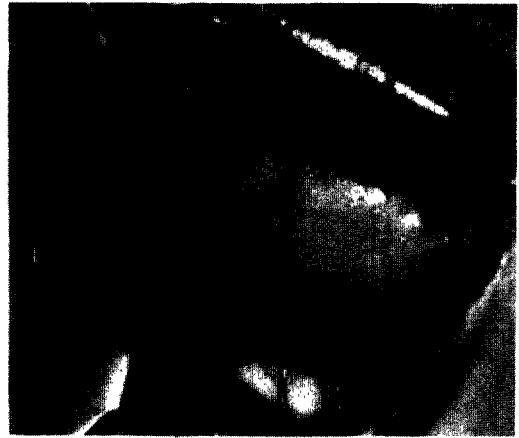

그림 9. 좌측 광배근에서 채취한 유리 광배근 근육피부피판을 이용하여 상악결손부를 재건하였다.

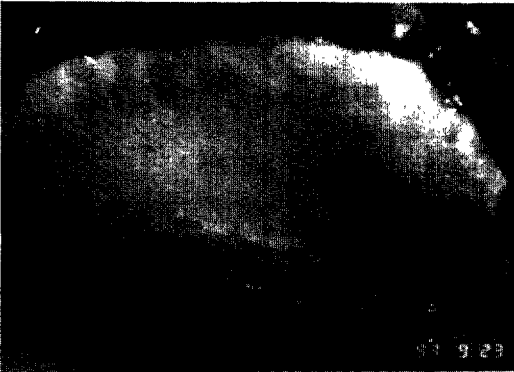


그림 10. 합병증없이 잘 치유된 모습입니다.

전신마취하에서 Weber-Fergusson-Longmine 절개를 통하여 접근하여 우측 협부피부, 상악골, 관골및 안와하부와 안구까지 절제 하였다. 종물제거후 남은 광범위한 결손부는 유경 광배근 피판을 이용하여 즉시 재건하기로 하여 우측 광배근에서 right thoracodorsal artery를 박리하여 확인한후 유경근피판을 형성하여 우측 대흉근하방을 통해 안면 결손부로 이동시켜 결손부를 즉시 재건하였으나 조직량이 부족하여 일부 구강·결손부 누강이 잔존하는 합병증이 있었으나 그 외 특이한 합병증없이 잘 치유되었다.(그림 11, 12, 13, 14, 15, 16)

### 증례3

초진 3-4년전부터 발생된 우측협부에서의 동통을 동반한 부종을 주소로 타병원 이빈후과에서 조직검사를 통해 상악골에서의 편평세포상피암종으로 진단받고 1990년 본원 이빈후과에서 부분상악골 절제술및 방사선 요법치료를 시행받고 1992년 술후 구강-비강천공으로 연하및 저작장애를 주소로 본과외래에서 악안면보철치료를 받던중 우측 협부피부에서 궤양을 동반한 괴사소견이 관찰되면서 협부창상이 구강과 개통된 소견을 나타냈다. 조직검사를 통해 편평세포상피암종이 재발된 것으로 판명되어

### 증례4

경구개의 중앙부에서 무통성의 부종을 주소로 34세의 여자환자로 국소마취하에서 행한 조직검사소견상 유피상피암종으로 진단되어 이하적 검사소견상 구개부 부종에서 괴사 궤양소견을 보이지 않았고, 비강폐쇄나 연하장애는 관찰되지 않았고 촉진되는 임파선도 없었다. 방사선 검사시 구개부에서 과증식된 종물이 관찰되었고, 비강까지는 침식된 소견은 관찰할 수 없다. 임상검사소견에서는 특이사항이 없었다.

전신마취하에서 구개부 종물주위에 5cm의 안전범위를 가지게 환상절개를 시행하여 종물을

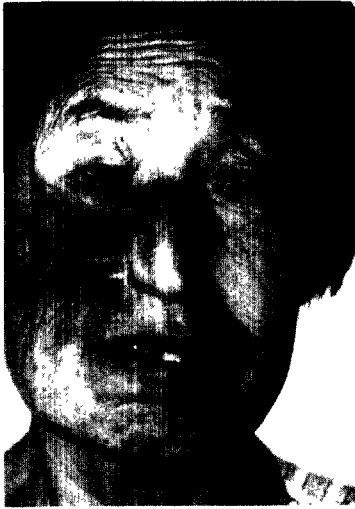

그림 11. 우측 협부피부에서 궤양을 동반한 피사소견이 관찰되고 협부창상은 구강과도 개통된 소견을 보여주고 있다. (증례3)




그림 12. 우측 협부에서 궤양성 피사소견을 보여주고 있습니다.

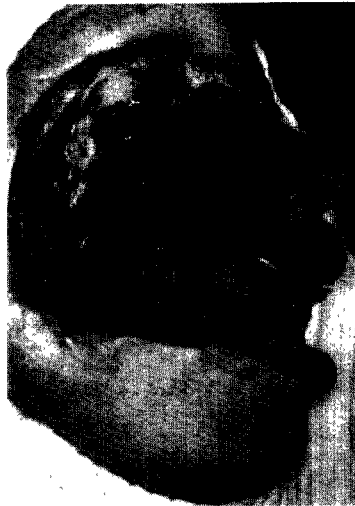

그림 13. 완전 상악골 절제술로 우측 협부피부, 상악골, 관골, 안와하부및 안구까지 절제한 후 남은 결손부를 보여주고 있습니다.



그림 14. 우측 광배근에서 우측 흉배동맥을 찾아 유경근육피판을 형성해주었다.

제거하고 petrolatum gauze를 결손부에 packing한후 술전에 미리 제작한 보철물로써 결손부를 폐쇄하였다. 술후 별다른 합병증 없이

치유가 진행되어 보철물을 조정하면서 통원치료를 받다가 5개월후 좌측 측두근 근막피판을 이용하여 구개 결손부로 재건기로 하여 Al ka-

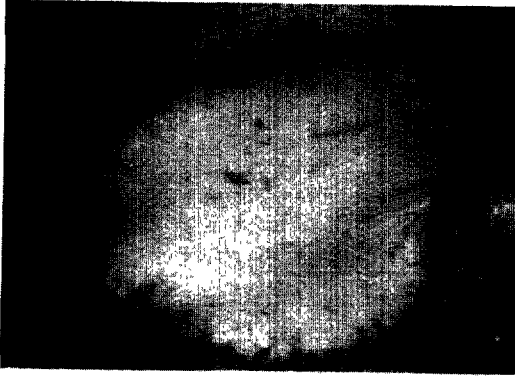

그림 15. 안면결손부를 이동된 광배근피판으로 재건해 주었다.



그림 16. 안면결손부는 잘 치유되었으나 구개결손부는 일부가 폐쇄되지 못했다.




그림 17. 경구개 중앙부에서의 유피상피암종으로 부분상악골 절제술을 시행한 후 재발소견이 보이지 않아 구개결손부를 재건키위해 내원할 당시의 모습 (증례4)




그림 18. 구개결손부를 통해 비중격 및 비강점막이 관찰되고 있다.

yat-Bramley의 변형 전이절개법을 통해 접근하여 좌측 측두근 근막을 박리하여 intratemporal transmaxillary approach로 통해 구개부로 이동시켜 결손부로 폐쇄하였다. 술후 별다른 합병증 없이 잘 치유되었다. (그림 17, 18, 19, 20)

#### 증례5

무통성 좌측 연구개부 부종 및 구취를 주소로 본원에 내원한 61세 남자로서 이학적 검사소견상 제 1대구치 제 2대구치 타진반응에 양성반응을 나타냈으며 비강폐쇄, posterior nasal dripping 등의 증상을 없었으며 촉진되는 입과 선은 없었다. 방사선학적 검사시 waters 소견에서 좌측 상악동 부위에서 혼탁도를 보였고

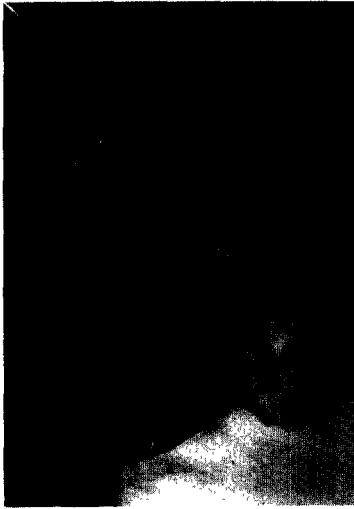


그림 19. 좌측 측두근에서 측두근 근막피관을 형성해 주었다.

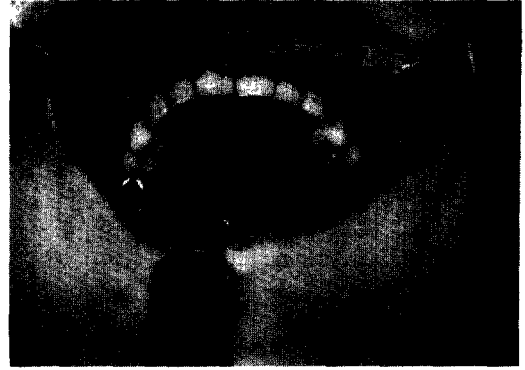


그림 20. 구개결손부로 측두근 근막피관을 이동시켜 봉합해 주었다.

임상소견상 특이소견이 관찰되지 않았다. 만성 좌측 상악동염으로 진단하여 전신마취하에서 Caldwell-Luc 수술을 위해 구내로 접근하여 상악동내에서 상악치조골에서 상악동 전방벽을 침식하는 종물을 확인하고 frozen biopsy상에 편평상피세포암종으로 진단되었다. 컴퓨터 촬영을 통해 상악동 전방·하방벽까지 침식됨을 확인하고 2회의 술전 항암화학요법 치료를 시행하여 종물의 크기를 줄인후에 전신마취하에서 Weber-Fergusson-Longmine 절개및 좌측 전정부를 통한 구강내 절개를 통하여 좌측 관골의 상악봉합부, 전두관골 봉합부, 전두상악 봉합부 및 정중구개 봉합과 측익상판부위를 통해 좌측 상악골을 절제 하였다. 좌측 측두근 근막피관으로써 즉시 재건키로하여 Al Kayat-Bramley의 변형전이 접근법을 통해 측두근 근막을 박리한 후 infratemporal vestibular approach를 통해 구강내로 이동시켜 결손부를 재건하였다. 술후 1주경에 구강쪽 근막표면에서 괴사소견이 보였으나 3주후 재상피화되어 잘 치유되었다. (그림 21, 22, 23, 24, 25, 26)

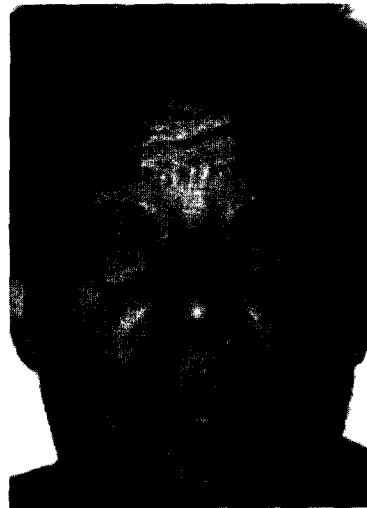

그림 21. 무통성 좌측 연구개부 부종 및 구취로 내원했다가 편평피세포 암종으로 진단받고 2회의 술전항암화학요법을 시행한 후 종물제거를 위해 내원할 당시의 모습(증례5)



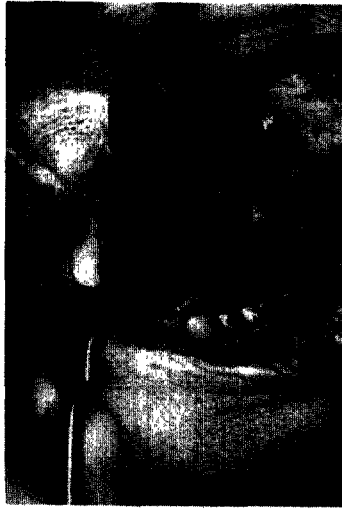

그림 22. Weber-Fergusson-Longmine절개를 통해 좌측 상악골을 완전 절제해 주었다.

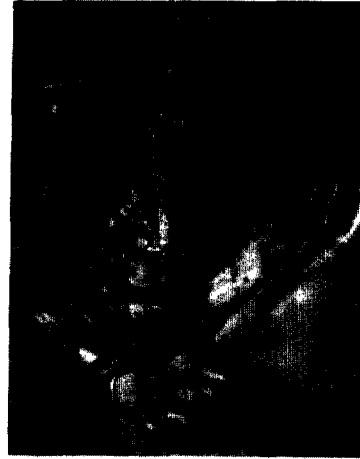

그림 23. 좌측중안부를 즉시 재건해주기 위해 좌측 측두근으로부터 측두근근막피판을 형성해 주었다.

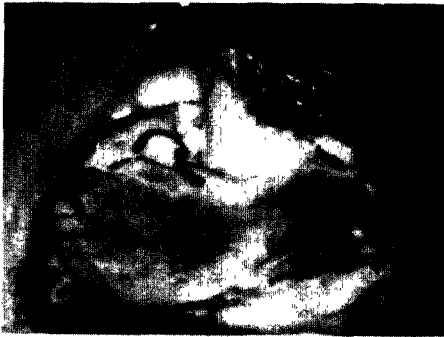

그림 24. 구개부 봉합후 1주경에 근막표면이 괴사되었으나 피판은 다른 특이한 합병증 없이 잘 치유되고 있다.

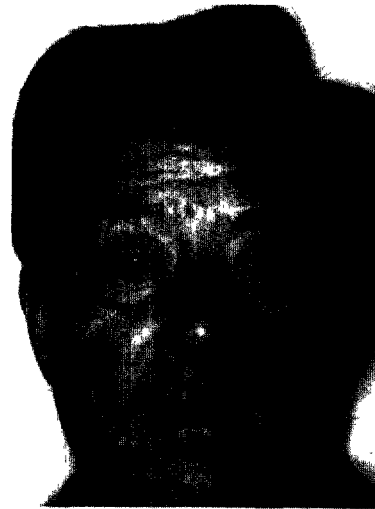

그림 25. 술후 6개월후 공여부에서 함몰소견이 나타났지만 중안부에서 심각한 심미적장애 없이 회복되었다.

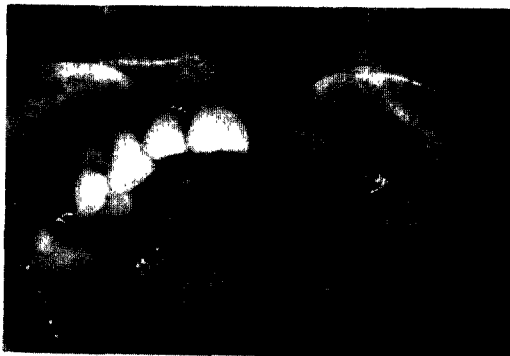

그림 26. 술후 6개월후 측두근근막피판은 재상피화 되어 치유되었다.

### III. 본론 및 고찰

상악골절제술후 발생된 중안부및 구개결손부는 결손부조직의 치유를 증진시키고 palatal competence와 function을 회복시키며, 안와를 지지하거나 eyeball exenteration case에서 안와결손부를 채우고 상악결손부를 폐쇄시키며 안면의형을 복구해 주기위해 재건술이 필수적이다. 보통 obturating prosthesis를 사용해 왔으나 여러가지 부작용 즉, 안구가제거된 노인환자에서 장치의 청소가 어렵고, 구개부가 50% 이상 절제된 경우에는 안정된 지지부가 없어 장치에대한 적절한 유지율 얻기 어려우며 구강·비강사이의 지속적인 leakage가 남아 발음 및 구강관리가 어려우며 연조직 특히 구도유발부를 압박함으로 인한 불편감 등이 나타나<sup>3,9,10,11,12,13,14,15)</sup> 다양한 조직피판술을 이용한 재건술의 요구가 증가되어 왔다. 1861년경에 von Langenbeck이 local palatal flap으로 작은 구개결손부를 재건한 이래로 다양한 조직판 즉 pharyngeal flap<sup>16)</sup>, buccal flap<sup>17)</sup>, nasal septal turn-over flap<sup>18)</sup>, tongue flap<sup>16,17,19)</sup>, forehead flap<sup>19)</sup>, shoulder flap<sup>20,25)</sup>, deltopectoral flap<sup>21,22)</sup>, trapezius myocutaneous flap<sup>23)</sup>, pectoralis major myocutaneous flap<sup>24)</sup>, tempolaris myofascial flap, latissimus dorsi myocutaneous flap, free flap from radial forearm, rectus abdominus, latissimus dorsi<sup>2,16)</sup>이 이용되어 왔다. 어떠한 피판을 선택하느냐는 각 환자의 상태에 따라 다르지만 일반적으로 결손부를 채울 수 있는 적당량의 피부와 근육조직을 제공할 수 있고 풍부하고 확인가능한 혈액공급원을 가지는 피판이 좋으며, 공여부가 방사선 조사부위에 포함되는 것을 피해야 하며 특히 즉시 재건술을 시행하는 경우에 술중 환자를 재워치시킬 필요가 없고 공여부에서의 심미적 혹은 기능적 장애가 없는 피판을 선택해야 한다<sup>1)</sup>.

설피판은 1909년 Lexer<sup>26)</sup>에 의해 혈액 협부 결손부 재건에 처음 사용된 후로 1966년 Guerrero-Santos와 Altimirano<sup>27)</sup>가 구개 누공을 폐쇄하기위해 사용하였고, Conley등(1957)<sup>28)</sup>은 Papaioannou와 Farr등(1966)<sup>29)</sup>은 구강저 재건

술에 Chambers<sup>30)</sup>등은 142종의 다양한 구강내 결손부 재건에 Jacken<sup>31)</sup>등은 구순결손을 수복하는데 이용하였다<sup>32,33,34,35,36,37)</sup>. 혀에는 extrinsic과 intrinsic muscle로 구성되며 중앙부는 dorsal lingual branch, 전방부는 deep lingual 혹은 ranine branch에 의해 혈액공급을 받는다. 양측 혈관은 중앙의 septum을 통과하지 못하고 혀의 첨부와 기저부에서만 상호문합이 이루어지므로 설피판 설계시 충분히 고려해 주어야 한다<sup>26)</sup>. 설피판은 설배면, 설복면, 설측면 혹은 침단부에서 채취할 수 있으므로 다양하게 설계할 수 있으며 주로 설배면으로부터 전방기저피판과<sup>26,41)</sup> 후방기저 피판형태로<sup>27,40,42)</sup> 이용되었고 증례에 따라 central tongue flap<sup>38)</sup>와 hemitongue flap<sup>39)</sup>으로도 사용할 수도 있다. 피판형성시 두께는 하방의 근육층이 포함되게 최소 8mm정도가 바람직하고 5~6cm의 길이와 2.5~3.0cm의 폭경을 갖도록 설계해 주어야 하고 circumvallate papillae 전방에서 채취하되 가능한 한 첨단부는 보존해 주어야 한다.

측두근 근막피판은 안면부에 인접되어 있어 상당히 오래전부터 안면부 조직 결손부에 대한 재건술에 이용되어 왔었다. 1898년 Golovine<sup>43)</sup>이 안와 적출술로 발생된 조직결손부를 재건하기위해 최초로 사용한 이후로 근막판(myofascial flap) 혹은 복합조직판(composite myofascial and osteocutaneous flap)형태로 안와 재건술, 상악관골부 재건술, 하악골 재건술, 구강저 재건술, 구개부 재건술, 외이 재건술 뿐만아니라 관절원판 제거후 대치물로써 혹은 안면마비 환자에서 안면기능을 회복시키기 위해 이용되어져 왔다<sup>44,45,46,47,48,49,50,51,52,53,54,55,56,57,58)</sup>.

측두근은 부채모양의 근육으로써 두개의 기시부(천층은 측두근막에서, 심부는 측두와에서)와 두개의 부착부(하악의 근돌기와 하악지의 전방)를 가지며 천측두근막, 심측두근막, 측두근으로 구성되어 하악골을 거상시키거나 뒤로 당기는 기능을 한다. 측두근은 상·하로 9~10cm 정도의 길이를, 상측두 융기에서 오목돌기까지는 10~12cm에 이르며 측두선에서의 두께는 0.5cm정도로, 관골궁높이에서는 1.5cm 두께를 가진다<sup>59,60,61,62)</sup>.

측두근은 외경동맥의 종말지인 상악동맥의 전후 심측두 동맥에 의해 주로 혈액공급을 받으며 또한 협골공 바로 위에서 천측두동맥으로부터 나온 중측두동맥이 근막에 분포하며 천공분지에 의해 측두근 내로 들어가 측두근 일부에 대한 혈액공급을 담당하다. 측두근과 측두근막에 대한 혈액공급이 서로 독립적이어서 전후로 분리시켜 박리하여 이용할 수 있으며, 근피판 형태로는 사용이 어렵지만<sup>63)</sup>, 측두근 하방의 골은 동시에 이식이 가능하다<sup>52, 64)</sup>.

술후 관골공 상방의 측두와부위에 비심미적인 함몰부가 남아<sup>65, 66)</sup> 이 결손부를 여러가지 방법으로 보완해 주는 것이 필요하다<sup>68, 69)</sup>. 측두근 이동으로 인한 기능상실은 거의 무시할만하며, 이동된 근피판에서는 부분적으로 신경이제거되어 감소된 근활성도를 나타내지만 반대측 측두근은 정상적인 기능을 유지하므로 거의 개구장애를 나타내지 않는다. 측두근 근막피판은 근육근막 유경피판이나 유리피판보다 풍부한 혈액공급을 받아 안정성이 높고, 피판내에 피하조직이 없이 얇고 조직이 편리하며 구강면쪽에 위치한 근막은 3~4주후 재상피화 되어 구강재건술에 사용이 용이하며<sup>67)</sup> 중앙부, 안와 및 구강에 근접되어 술중 위치변화 없이 즉시 재건술에 매우 유용하게 사용할 수 있다<sup>70, 71)</sup>.

광배근 피판은 1896년 Tansini<sup>72, 73)</sup>가 유방암으로 종물 절제후에 생긴 전흉부에서의 결손부를 재건하기 위하여 사용한 이래로 인체에서 채취할 수 있는 조직판 중에서 가장 많은 조직양을 얻을 수 있어 광범위한 결손부의 재건에 자주 쓰이는 피판이다. 유리피판 혹은 유경피판 형태로 유방재건술 뿐만아니라 흉벽 및 복부 재건<sup>72, 73, 74)</sup>, 사지재건<sup>75)</sup>에도 사용되었고 두경부 영역에서는 1976년 Quillen<sup>76)</sup> 등이 처음 적용한 이래로 많은 보고들이 있어 왔다<sup>77, 78)</sup>.

광배근 피판은 광범위한 피부 결손부를 수복할 수 있으며 혈관경이 길고 일정하여 피판의 형성이 쉽고 빠르며, 혈관의 직경이 커서 미세문합에 적합하여<sup>87)</sup> 유리피판 형태로 사용할 수 있으며 공여부가 배부에 존재하여 수술후 심미적이므로 환자에게 불안감이 적어 정신적인 안정감을 줄수 있으나<sup>79, 80, 81, 82, 83, 84, 85, 86)</sup> 수술중 피

판을 채취하기 위해 환자 위치를 바꾸어 주어야 하며 비후한 부피 때문에 비만한 환자에서는 심미적문제 뿐만아니라 술후 혈관경에 압력을 가해 미세문합할 경우에 피관생존에 악영향을 줄 수 있으며 부피가 작은 결손부에는 사용이 어렵다는 단점이 있다<sup>85, 88)</sup>.

광배근은 장골능의 후외측면과 외사근막 그리고 흉요근막 및 제6 흉추에서 천추상연까지에서 기시하여 견갑골정점을 접촉하면서 전방으로 주행하여 상완골의 결절간구에 부착하는 넓고 얇은 근육이다. 혈액공급은 액와 동맥의 제3분지인 견갑하동맥(직경 3~4mm)으로 평균 2.2cm 하후방 진행하다가 견갑회선동맥과 흉배동맥으로 나뉘어 지고 흉배동맥이 광배근에 대한 주요 혈액공급원이 된다<sup>89, 90, 91, 92)</sup>. 광배근 피판은 피판을 최대 30~45cm까지 형성할 수 있으므로<sup>85)</sup> 넓은 피부결손부에 대해 적당하며, 특히 넓고 편평한 결손부에 적합하다.

#### IV. 결 론

본 교실에서는 다양한 원인으로 상악골 절제술을 시행한 후 다양한 크기의 중앙부 및 구개부 결손을 남기게 된다. 대개는 악안면 보철물을 이용하여 발음및 연하기능을 회복시켜 주었으나 특히 고령의 환자인 경우나 술후시력장애를 가지게 된 환자에서는 보철물을 관리하는데 상당한 어려움을 갖게 되고 보철물의 유지가 어렵고 사용시 구토를 유발하기가 쉬우며 중앙부에서의 결손부는 동시에 수복하기가 어려웠다. 이런 단점을 극복하면서 구개부는 폐쇄하고 안모외형을 회복시켜 주기 위해 즉시 재건술에 대한 요구가 지속적으로 증가되어 왔다. 본 교실에서는 지난 5년간 상악골 절제술후 발생된 복합결손부를 즉시 재건하여 줌으로써 결손부의 일차적 치유를 도모하고 구개기능을 회복해 주면서 안모외형을 보존시켜서 악안면 보철물의 필요성을 감소시켜 주었다. 이를 통해 비교적 작은 크기의 구개결손부는 설피판으로 재건함이 적당하였고 설피판으로 재건이 어려운 구중간 크기의 구개결손부나

중안부 결손이 동반된 경우에는 측두근 근막 피판으로 재건하였고 광범위한 중안부 및 구개결손이 동반된 경우에는 광배근 유경 혹은 유리 근육피부피판을 이용하여 재건함으로써 기능적 및 심미적으로 양호한 결과를 얻었기에 문헌고찰과 함께 보고하는 바이다.

### 참고문헌

1. Peterson L.J., Indresano a.T., Marciani R. D., Roser S.M. : Principles of oral and maxillofacial surgery p947-983 1992
2. Shestak K.C., Schusterman M.A., Jones N. F., Johnson J.T. : Immediate microvascular reconstruction of combined palatal and midfacial defects using soft tissue only *Microsurgery* 9 : 128 1988
3. von Langenbeck B. : Arch klin Chirurgie Bd. II p233-239 1861 (재인용)
4. Konno A., Togawa K., Iizuka K. : Primary reconstruction after total or extended total maxillectomy for maxillary cancer. *Plast. Reconstr. Surg.* 67 : 440 1981
5. Edgerton M.T., DeVito R.V. : Reconstruction of palatal defects resulting from treatment of carcinoma of palate, antrum or gingiva. *Plast. Reconstr. Surg.* 28 : 306 1961
6. Edgerton M.T., Zovickian a. : Reconstruction of major defects of the palate. *Plast. Reconstr. Surg.* 17 : 105 1956
7. Hoopes J., Edgerton M.T. : Surgical rehabilitation following radical maxillectomy and orbital exenteration. *Cancer Head neck.*
8. Bakcr S.R. : Closure of large orbital-maxillary defects with free latissimus dorsi myocutaneous flaps. *Head Neck Surg.* 6 : 828 1984
9. Brown K.E. : Fabrication of orbital prosthesis *J. Pros. Dent.* 22 : 592 1969
10. Barron J.B., Rubenstein J.E., Archibald D., Manor R.E. : Two-piece orbital prosthesis *J. Pros. Dent.* 49 : 386 1983
11. Udogamn A., King G.E. : mechanically retined facial prostheses *J. Pros. Dent.* 49 : 85-86, 1983
12. Shifman A., Levin A.C., Levy M., Lepley J.B. : Prosthetic restoration of orbital defects *J. Pros. Dent.* 42 : 543 1979
13. Joneja O.P., Madan S.K., Mehra M.D. Dogra R.N. : Orbital prostheses *J. Pros. Dent.* 36 : 306 1976
14. Strain J.C. : Maxillofacial prosthetics *J. Pros. Dent.* 11 : 790 1961
15. Miglani D.C., Drane J.B. : maxillofacial prosthesis and its role as a hearing art. *J. Pros. Dent.* 9159 1959
16. 김규식, 김성문 : 두경부 재건술에 이용되는 조직판 치과연구 1995
17. 장세홍, 안배진, 박성배 : 상악골 악성종양에 대한 외과적처치. *대한구강악안면외과학회지* 12(1) : 55 1986
18. 이충국, 한인주, 이정구 : 상악골 악성종양의 외과적 절제후 즉시 재건술을 이용한 치험례. *대한구강악안면외과학회지* 12(1) : 41 1986
19. Carpue J.C. : An account of two successful operations for restoring a lost nose London Langman, Hurst, Orma, and Brown. 1816
20. Zovickian. A. : Pharyngeal fistulae : Repair and prevention using mastoid-occiput based shoulder flaps *Plast. Reconstr. Surg.* 19 : 355 1957
21. Bakamjian V.Y., Poole M. : Maxillo-facial and palatal reconstructions with deltopectoral flap. *Br. J. Plast. Surg.* 30 : 17 1977
22. Kumao S., Mohamed S.R., Inars K. : Reconstruction of massive orbito-maxillary-cheek defects. *Head and Neck Surg.* 3 : 251 1981
23. Demergasso F., Piazza M.V., : Trapezius myocutaneous flap and reconstructive su-

- rgery for head and neck cancer : An original technique *Am. J. Surg.* 138 : 533 1979
24. Heuston J.T. : Fundamental techniques of plastic surgery Ed. 5 Edinburgh : Churchill Livingstone 1972
  25. Chretien P.B., Ketcham A.S., Hage R.C., Gretner H.R. : Extended shoulder flap and its use in reconstruction of the defects of head and neck *Am. J. Surg.* 118 : 752 1969
  26. McCarthy : Plastic surgery vol.5 Philadelphia W.B. Saunders p3478-3596 1990
  27. Guerrero-Santos J., Altamirano J.T. : The use of lingual flaps in the repair of fistula of the hard palate *Plast. Reconstr. Surg.* 38 : 199 1966
  28. John J., Conley M.C. : The use of tongue flaps in head and neck surgery *Surgery.* 41 : 747 1957
  29. Papaioannou and Farr : Reconstruction of the floor of the mouth by a pedicled tongue flap *Surgery, Gynecology & Obstetrics* 122 : 807 1966
  30. Robert G., Chambers M.D. : Tongue flaps for intraoral reconstruction *Am. J. Surg.* 118 : 783 1969
  31. Jackson I.T. : Use of tongue flaps to resurface lip defects and close palatal fistulae in children *Plast. Reconstr. Surg.* 49 : 537 1970
  32. Bakamjian V. : A technique for primary reconstruction of the palate after radical maxillectomy for cancer *Plast. Reconstr. Surg.* 31 : 103 1963
  33. McGregor I.A. : The tongue flap in lip surgery *Br. J. Plast. Surg.* 19 : 253 1966
  34. Coghlan K., O'Regan B., Carter J. : Tongue flap repair of oro-nasal fistulae in cleft palate patients : A review of 20 patients *J. Cranio-Max.-Fac. Surg.* 17 : 255 1989
  35. Stark R.B. : Tongue flaps in the closure of end-stage palatal fistulae *Plastic surgery of the head and neck Vol. II* p1383 1987
  36. Converse : The tongue flap. *Plast. Reconstr. Surg.* Vol. 5 p2700-2705 1977.
  37. N. Sumiya, T. Onizuka. : Experience with the tongue flap for closure of palatal fistulae in cleft palate patients. *J. of Japanese Plast. Reconstr. Surg.* 6 : 941-953, 1986
  38. K.H. Ho, P. Egyedi and R. Lloyd. : The central tongue flap : indications and technique. *The Asian J. Oral and Maxillofac. Surg.* 1 : 43 1989
  39. Jorge Carlesso et al. : Hemi-tongue flaps. *Plast. Reconstr. Surg.* 66 : 574 1980
  40. Johnson P.A., Brown A.E. : Use of the posteriorly based lateral tongue flap in the repair of palatal fistulae. *Int. J. Oral and Maxillofac. Surg.* 21 : 6 1992
  41. Posnick J.C. : Surgical closure of end-stage palatal fistulae using anteriorly-based dorsal tongue flaps *J. Oral and Maxillofac. Surg.* 45 : 907 1987
  42. Kinnebrew M.C. : Posteriorly based, lateral lingual flaps for alveolar cleft bone graft coverage *J. Oral and Maxillofac. Surg.* 41 : 555 1983
  43. Colovine S.S. : Precede de closure plastique de l'orbite apres l'exenteration. *Arch. Ophthalmol.* 18 : 679 1898(재인용)
  44. Anthony D.H., Kenneth A.M. : Uses of the temporalis muscle flap in blanking out orbits *Plast. Reconstr. Surg.* 63 : 336 1979
  45. Curioni C., Toscano R., Fioretti C., et al : Reconstruction of the orbital floor with the muscle-bone flap (temporal muscle with coronoid process) *J. Maxillofac. Surg.* 11 : 263 1983
  46. von der Meulen J.C., Hauben D.J., Vaadrager J.M., et al : The uses of a temporal osteo-periosteal flap for the reconstruction of malar hypoplasia in Treacher-Collins

- syndrome. *Plast. Reconstr. Surg.* 74 : 687 1984
47. Furnas D.W. : Temporo-osteocutaneous island flaps for complete reconstruction of cleft palate defects, in Marchac : *Craniofacial Surgery*. New York, Springer Verlag, p425 1987
  48. McCarthy J.G., Zide B.M. : A spectrum of calvarial bone grafting : Introduction of the vascularized calvarial bone flap *Plast. Reconstr. Surg.* 74 : 10 1984
  49. Ewers R. : Reconstruction of the maxilla with a double musculo-periosteal flap in connection with a composite calvarial bone graft *Plast. Reconstr. Surg.* 81 : 431 1988
  50. Bradley P., Brockbank J. : Temporalis muscle flap in oral reconstruction *J. Maxillofac. Surg.* 9 : 139 1981
  51. Campbell H.H. : Reconstruction of the left maxilla. *Plast. Reconstr. Surg.* 3 : 66 1948
  52. Kumar P., Bhatnagar, S.K., Hussain M. : Mandibular reconstruction by myoosseous (temporalis muscle/outer table of skull) flap *Br. J. Oral and Maxillofac. Surg.* 25 : 14 1987
  53. Fox J.W., Edgerton M.T. : The fan flap : An adjunct to ear reconstruction. *Plast. Reconstr. Surg.* 58 : 663 1976
  54. Rowe NL : ankylosis of the temporomandibular joint. *J. R. Coll. Surg. Edinb.* 27 : 67 1983
  55. Terpinas T.M. : Temporomandibular joint ankylosis : Surgical correction using a temporalis pedicle flap graft. Presented at the Seventh Congress of the European Association for Maxillofacial Surgery. Pairs, September, 1984
  56. Baker D.C. and Conley J. : Regional muscle transposition for rehabilitation of the paralyzed face. *Clinics in Plastic Surgery.* 6(3) : 317 1979
  57. Demans P., Sotereanos G. : Transmaxillary transfer for reconstruction of a large palatal defect : Report of a case. *J. Oral and Maxillofac. Surg.* 47 : 197, 1989
  58. Edgerton M.T. : Reconstruction of major defects of the palate. *Plast. Reconstr. Surg.* 17 : 105 1956
  59. Antomysyn O., Colcleugh R.G., Hurst L. N., et al. : The temporalis myo-osseous flap : An experimental study. *Plast. Reconstr. Surg.* 77 : 406 1986
  60. Cesar Colmenero, Vicente Martorell : Temporalis myofascial flap for maxillofacial reconstruction. *J. Oral and Maxillofac. Surg.* 49 : 1067 1991
  61. Bradley P., Brockbank J. : The temporalis muscle flap in oral reconstruction ; a cadaveric, animal and clinical study. *J. Maxillofac. Surg.* 9 : 139 1981
  62. Abdul-Hassan H.S., von Drasek Ascher G., Acland R.D. : Surgical anatomy and blood supply of the facial layers of the temporal region. *Plast. Reconstr. Surg.* 77 : 17, 1986
  63. Shagets F.W., Panje W.R., Shore J.W. : Use of the temporalis muscle flap in complicated defects of the head and face. *Arch. Otolaryngol. Head Neck Surg.* 112 : 60 1986
  64. Abul-Hassan H.S., von Drasek Ascher G., Acland R.D. : Surgical anatomy and blood supply of the fascial layers of the temporal region. *Plast. Reconstr. Surg.* 77(1) : 17 1986
  65. Korand F.C., McMahon M.F. Jernstrom V.R. : The temporalis flap for intraoral reconstruction. *Archives of Otolaryngology Head and Neck Surgery* 113 : 40 1987
  66. Huttenbrink, K.B. : The temporalis muscle flap ; an alternative in oropharyngeal reconstruction. *Laryngoscope* 96 : 1034 1986
  67. Edgerton M.T. : Replacement of lining to the oral cavity following surgery. *Cancer*

- 4 : 110 1951
68. Habel G. Hensher R. : Versatility of the temporalis muscle flap in reconstructive surgery. *Br. J. Oral and Maxillofac. Surg.* 24 : 96 1986
  69. Falconer D.T., Phillipa J.G. : Reconstruction of the defect at the donor site of the temporalis muscle flap. *Br. J. Oral and Maxillofac. Surg.* 29 : 16 1991
  70. 김영조, 이동근, 김귀희, 윤성필, 정창주, 진국범 : 상악결손부 수복을 위한 측두피판의 이용, 대한악안면성형재건외과학회지 16 : 1 1994
  71. Demas P.N., Sctereans G.C. : Transmaxillary temporalis transfer for reconstruction of a large palatal defects *J. Oral and Maxillofac. Surg.* 47 : 197 1989
  72. Tansini I. : Nuovo processo pae l'amputazione della mammella per cancro. *Riforma. Med.* 12 : 3, 1896 (재인용)
  73. Tansini I. : Sopra il mio nuovo processo di amputazione della mammella. *Gaz med. Hal.* 57 : 141, 1906 (재인용)
  74. Hirase . : Pedicled osteomyocutaneous latissimus dorsi flap for large chest wall full-thickness reconstruction. *Plast. Reconstr. Surg.* 89 : 377 1992
  75. Bostwick J., Nahai F., Wallace J.G. and Vasconez L.O. : Sixty latissimus dorsi flaps *Plast. Reconstr. Surg.* 63 : 31 1979
  76. Quillen C.G., Shearin J.C., Georgiade N.G. : Use of the latissimus dorsi myocutaneous island flap for reconstruction in the head & neck area. *Plast. Reconstr. Surg.* 62 : 113 1976
  77. krishna B.V., Green H.f. : Extended role of latissimus dorsi myocutaneous free flap reconstruction of the neck *Br. J. Plast. Surg.* 33 : 233 1980
  78. Maxwell G.P. : Craniofacial coverage using the latissimus dorsi myocutaneous island flap *Ann. Plast. Surg.* 34 : 87 1981
  79. Salibian, A.G., Tesoro, V.R. and Wood. D.L. : Staged transfer of a free vascular latissimusdorsi myocutaneous flap using saphenos vein grafts *Plast. Reconstr. Surg.* 71 : 543 1983
  80. Barrow D.L., Nahai F., Flesicher A.S. : Use of free latissimus dorsi musculocutaneous flap in various neurosurgical disorders *J. Neurosurg* 58 : 252 1983
  81. Maxwell G.P., Stuber K. and Hoopes J.E. : A free latissimus dorsi myocutaneous flap. *Plast. Reconstr. Surg.* 62 : 462, 1978
  82. Maxwell G.P., Manson P.N. and Hoopes J.E. : Experience with 13 latissimus dorsi myocutaneous free flaps. *Plast. Reconstr. Surg.* 64 : 1 1979
  83. Bostwick J. : Latissimus dorsi flaps : Current application. *Ann. Plast. Surg.* 9 : 377, 1982
  84. Fisher J. and Cooney W.P. : Designing a latissimus dorsi free flap for coverage. *Ann. Plast. Surg.* 11 : 554, 1983
  85. Harashina T., Takayama S., Ikuta Y. and Fujino t. : Reconstruction of chest-wall radiation ulcer with free latissimus dorsi flap and meshed meshed skin graft. *Plast. Reconstr. Surg.* 71 : 805 1983
  86. Takayangi S. and Tsukie T. : Our experience with the free latissimus dorsi myocutaneous flaps. *Ann. Plast. Surg.* 5 : 442 1980
  87. Watson J.S., Peter Craig R.D. and Orton C.L. : The free latissimus dorsi myocutaneous flap. *Plast. Reconstr. Surg.* 64 : 3 1979
  88. Posnick J.C. : Use of a latissimus dorsi myocutaneous flap for closure of an orocutaneous fistula of the cheek *J. Oral and Maxillofac. Surg.* 46 : 224 1988
  89. Rowsell A.R., Davies K.M., Eisenberg N., Taylor G.L. : The anatomy of the subscapularthoracodorsal arterial sstem : study

- of 100 cadaver dissections. *Br. J. Plast. Surg.* 372 : 574 1984
90. Snyder G.K., Coelho J.R. : Microvascular development in chick anterior latissimus dorsi following hypertrophy *J. Anat.* 162 : 215 1989
91. Satoh K., Ohkubo F., Tojima Y. : A variation of the vascular pedicle of the latissimus dorsi muscle. *Plast. Reconststr. Surg.* 88 : 1081 1991
92. Tobon G.R., Schusterman M., Peterson G. H., Nichols G., Bland K.I. : The intermuscular neurovascular anatomy of the latissimus dorsi : the basis for splitting the flap. *Plast. Reconststr. Surg.* 67 : 637, 1981