

유방암 환자에서 종양조직내 Collagenase 활성도와 골스캔과의 비교

원광대학교 의과대학 방사선과학교실

김현정 · 김창근 · 김선구 · 임형근 · 최시성 · 노병석

= Abstract =

Comparison of Bone Scan Findings with Collagenase Activities in Patients with Breast Cancer

Hyun Jeong Kim, M.D., Chang Guhn Kim, M.D., Seon Gu Kim, M.D.
Hyung Guhn Lim, M.D., See Sung Choi, M.D. and Byung Suk Roh, M.D.

Department of Radiology, Wonkwang University School of Medicine, Iksan, Korea

Purpose: It has been known that the activity of extracellular matrix degradative enzymes such as collagenase correlate well with the metastatic potential of various tumor cells in experimental study.

This study was aimed at comparing the activities of type IV collagenase with bone scan findings in patients with breast cancer.

Materials and Methods: We retrospectively correlated bone scan findings with the results of immunohistochemical staining for 92kDa, 72kDa type IV collagenase in 28, and 30 patients with metastatic breast cancer, respectively, as well as 23, and 27 patients with primary breast cancer, respectively.

The immunohistochemical staining was performed with tissue specimens obtained from primary or metastatic breast tumor lesions.

The amounts of the enzyme were graded from 0 to 4 and scored by multiplication with the percentage of tumor cells. The confidence of bone scan interpretation for metastasis was also scored from 1 to 5 with increasing probability.

Results: There was a significant difference in enzyme scores between patients with and without metastasis. In patients with primary breast cancer group, the frequency of patients with enzyme score of less than 170 were 96%(26/27) and 100%(26/26) with 92kDa and 72kDa collagenase, respectively.

In contrast, in patients with metastatic breast cancer group, the frequency of patients with enzyme score of more than 200 were 93%(28/30) and 87%(26/30) with 92kDa and 72kDa collagenase, respectively.

All patients with each enzyme score of less than 170 show no active bony metastasis, however, there were variable bone scan findings in patients with each enzyme score of more than 200.

Conclusion: Bone scan is useful to confirm, localize or follow up of bony metastasis in patients with each enzyme scores of more than 200. Active metastatic lesions were hardly seen on the bone scintigraphy in patients with collagenase scores of less than 170.

Key Words: ^{99m}Tc-MDP Bone Scan, Bone Metastasis, Collagenase, Breast Cancer

서 론

악성종양에 의한 전이는 다단계적이고 연속적인 복잡한 과정이다. 종양세포가 전이를 일으키기 위해선 주위 세포외간질을 침범 파괴하고, 기저막(basement membrane)과 혈관내피세포층을 통과하여 정맥(venule)이나 림프관내로 침입하여 선호장기에 정착하여야 한다. 이 과정에서 종양 세포와 정상세포 사이 또는 종양세포와 주위 조직성분 사이에 많은 상호작용이 존재하고 각종 성장인자, 억제인자 등이 관여한다^{1, 2)}.

Type IV collagen은 세포외간질(extracellular matrix)과 기저막의 주요성분이고 종양세포가 전이를 일으키기 위해선 이런 간질 성분을 침범해야 한다. Type IV collagenase는 collagen을 분해시키는 효소(extracellular matrix degradative enzyme)이다.

최근 여러 악성종양에서 Type IV collagenase 농도와 종양의 전이사이에 상관관계가 있다고 알려져 있고, 특히 Basset 등은 92kDa type IV collagenase와 유방암의 진행과 관계가 있다고 보고하였다^{3-6, 7)}.

유방암은 골전이를 가장 잘 일으키는 암이고 골전이 유무를 확인하기 위해선 골스캔이 필요하며, 골스캔은 골전이를 진단할 수 있는 예민한 영상 검사법이다^{8, 9)}. 그러나 유방암 환자의 종양조직내 Type IV collagenase 농도와 골스캔 소견과의 상호관계에 대해서는 아직 보고된 바가 없다.

따라서 본 연구는 유방암 환자의 종양조직에서 면역조직화학적 방법으로 Type IV collagenase 농도를 측정하고 골스캔 소견과 상호 비교하여 그 의의를 알아보고자 하였다.

대상 및 방법

원발성 및 전이성 유방암 환자의 종양조직에서 92kDa 및 72kDa type IV collagenase에 대한 면역조직화학적염색을 각각 57명, 56명의 환자에서 시행하였다. 그 중 원발성 유방암 환자는 각각 92kDa type IV collagenase군 27명, 72kDa type IV collagenase군 26명이었으며, 전이성 유방암 환자는 92kDa type IV collagenase군이 30명, 72kDa type

IV collagenase군이 30명이었다.

면역조직화학적염색을 위한 조직표본은 원발성 유방암 또는 전이성 유방암 조직을 사용하였다. 면역조직화학적염색은 1% goat serum 및 1% bovine serum 알부민으로 차단한 후 조직절편을 rabbit anti-type IV collagenase 다크론항체로 반응시켰다. 조직절편을 세척한 후 gold-labeled goat anti-rabbit IgG에 반응시킨 후 반응을 강화시키기 위해 Silver Intense로 처리하여 Mayer's hematoxylin으로 대조염색을 하였다.

각 효소의 농도 결정은 면역조직화학적염색상 염색정도에 따라 0-4까지 등급을 부여하고 각 등급에 해당하는 종양세포의 비율을 결정한 뒤 각 등급과 그 비율을 곱하고 모두 합산하여 수치를 얻었다. 예를 들어 어떤 조직의 염색정도에 따른 등급이 4, 3, 1이었고 각등급에 해당하는 종양세포의 비율이 각각 70, 10, 20%였다면 그 조직의 효소농도 수치(score)는 다음과 같이 계산하였다.

$$\text{Enzyme Score} = 4 \times 70 + 3 \times 10 + 1 \times 20 = 330$$

면역조직화학 검사일로부터 3개월 이내에 시행한 골스캔을 판독하고 판독소견의 신뢰도를 위해서 임상 기록을 검토하고 최소 6개월에서 10년이상 추적한 골스캔을 비교 관찰한 후 판정하였다. 골스캔 소견은 골전이의 유무를 관찰하여 5등급(confidence level)으로 나누었는데 전형적이고 특징적인 골전이 소견을 보일 때 등급 5(definitely abnormal), 골전이의 전형적인 소견은 아니나 전이의 가능성이 높다고 인정될 때 등급 4(probably abnormal), 등급 3(equivocal), 퇴행성 병변의 가능성이 높을 때 등급 2(probably normal), 정상 소견일 때 등급 1(definitely normal)로 하였다.

결 과

면역조직화학적으로 평가한 각 효소의 농도는 원발성 유방암과 전이성 유방암 환자 사이에 큰 차이가 있었는데, 원발성 유방암 환자에서 각 효소의 농도가 170이하인 경우는 92kDa type IV collagenase군이 96%(26/27), 72kDa type IV collagenase군이 100%(26/26)였으며 반면에 전이성 유방암 환자에서 각 효소의 농도가 200이상인 경우는 92kDa type IV

Table 1. Comparison of Bone Scan Findings with Type IV Collagenase Scores in Patients with Primary Breast Cancer

	Enzyme Score < 170	Negative Bone Scan
92kDa Collagenase (n=27)	96% (26/27)	100% (27/27)
72kDa Collagenase (n=26)	100% (26/26)	100% (26/26)

Table 2. Comparison of Bone Scan Findings with Type IV Collagenase Scores in Patients with Metastatic Breast Cancer

	Enzyme Score > 200	Positive Bone Scan
92kDa Collagenase (n=30)	93% (28/30)	40% (12/30)
72kDa Collagenase (n=30)	87% (26/30)	33% (10/30)

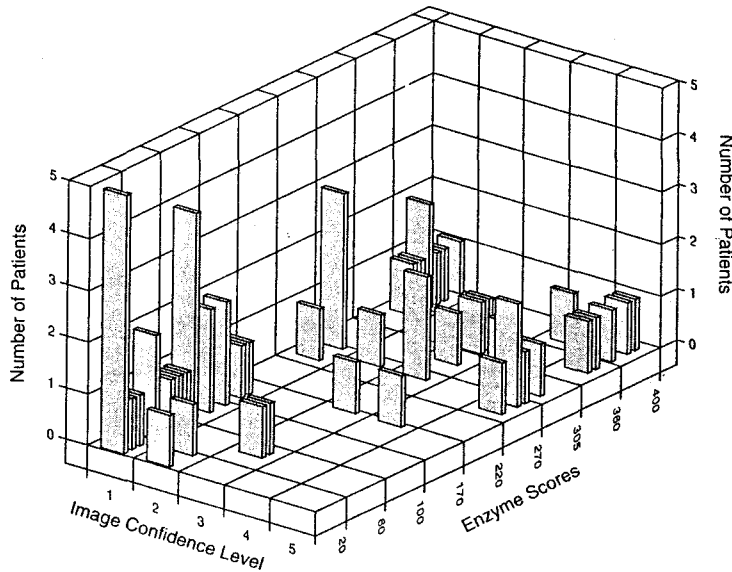


Fig. 1. Distribution of bone scan findings and 92kDa type IV collagenase scores.

collagenase군이 93%(28/30), 72kDa type IV collagenase군이 87%(26/30)였다(Table 1, 2).

골스캔 소견과 효소농도를 상호 비교한 결과 각 효소의 농도가 170이하일 경우에는 골스캔상 활동적인 골전이 소견을 볼 수 없었으나 효소의 농도가 200 이상일 경우 골스캔 소견은 정상에서 골전이 소견까지 매우 다양하게 분포하였다(Fig. 1, 2).

전이성 유방암 환자에서 각 효소의 농도가 200이상인 경우, 골스캔 소견이 양성으로 판독된 예는 92kDa type IV collagenase군이 40%(12/30), 72kDa type

IV collagenase군이 33%(10/30)이었다(Table 2).

고 찰

유방암 환자에서 골전이는 매우 흔하여 부검시 50-80%에서 골전이가 발견된다. 골스캔은 국소병변에 5-15%의 골대사의 변화가 있어도 섭취가 증가되므로 형태학적 변화가 일어나기 전에 골전이를 진단할 수 있는 매우 예민한 검사이다¹⁰⁾.

골에 전이암이 형성되는 것은 단단계적이고 연속적

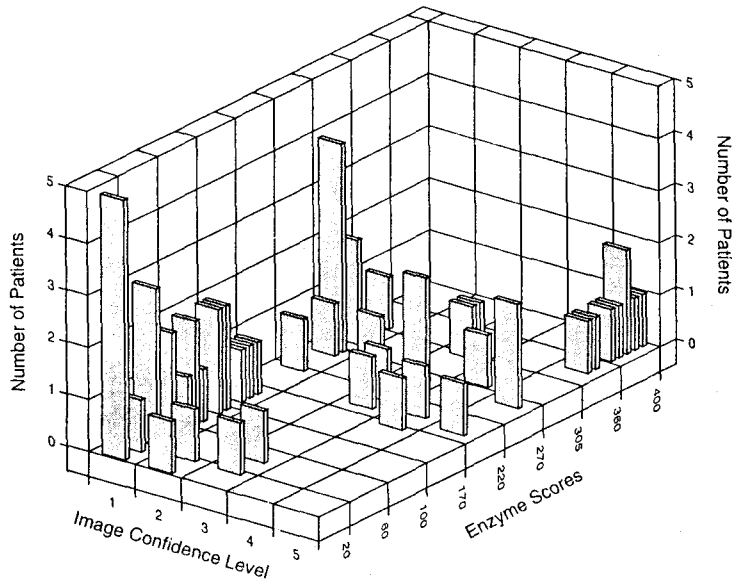


Fig. 2. Distribution of bone scan findings and 72kDa type IV collagenase scores.

으로 일어나는 전이과정의 최종 결과이다. 전이가 일어나기 위해서는 종양세포가 주위 세포외간질 조직을 침범하고 기저막과 혈관내피세포층을 통과하여 소정맥이나 림프관내로 들어가야 한다. 혈류내로 들어간 종양세포는, 전이암을 형성하기에 적당한 환경을 갖춘 목적장기(선호장기)의 혈관내피세포층에 부착(adhesion)된 후 이번에는 반대순서로 혈관내피세포층과 기저막을 통과하여 정착, 성장하여야 한다. 이 과정에서 종양세포와 주위 정상세포 또는 종양세포와 주위 세포외간질의 성분사이에 상호작용이 관여하여 많은 생물학적 물질(biologic marker)이 생산, 분비된다^{1, 2)}.

Type IV collagenase는 이러한 과정에서 나오는 물질로서 정상세포와 종양세포 모두에서 분비된다. Type IV collagenase는 세포외간질 및 기저막의 구성성분인 collagen을 분해하는 효소이다. 이들 효소가 세포외간질과 기저막을 분해하거나 성장인자를 분비하여 전이를 조장한다고 알려져 있다^{3-5, 11)}.

따라서 전이과정에서 분비 생성되는 이러한 생물학적 표지자들을 관찰함으로써 전이과정 최종 결과로서 나타나는 골스캔양성소견보다 전이 가능성에 대한 정보를 조기에 얻는데 도움이 될 수 있을 것이다.

Basset 등은 유방암세포에서 92kDa gelatinase (collagenase)와 암의 진행사이에 상관관계가 있다고

하였고, NaKajima 등은 결장암 세포에서 92kDa type IV collagenase, 72kDa type IV collagenase와 전이암 사이에 상관관계가 있다는 실험결과를 보고하였다^{7, 12)}. 즉 종양세포나 정상세포에서 분비되는 collagenase의 농도가 높을 때는 전이암의 발생빈도가 높으며 이들 효소의 농도가 양성종양의 경우보다 2~4배 많다고 하였다.

전이성 유방암 환자에서 92kDa, 72kDa collagenase의 수치가 200이상인 환자가 각각 93.3%, 86.6%이었다. 반면에 원발성 유방암 환자에서는 92kDa, 72kDa collagenase의 수치가 170이하인 환자가 각각 96.3%, 100%로서 전이성 유방암과 원발성 유방암 사이에 효소의 수치에 뚜렷한 차이가 있었다. 분석의 기준으로 사용한 효소의 수치 170과 200은 전체 분포양상을 보고 양 군의 상대적 차이를 강조하기 위해 임의로 선정된 수치이다.

모든 환자는 효소치가 170이하일 때, 골 스캔상 활동성 전이암의 소견을 볼 수 없었으나 효소치가 200 이상인 경우에 전이암 소견이, 92kDa, 72kDa collagenase군에서 각각 40%, 33%에서 관찰되었다. 즉 type IV collagenase효소치의 골전이에 대한 음성예측도는 매우 높으나(100%) 양성예측도는 비교적 낮았다(50%미만).

조기 유방암 환자나 증상이 없는 환자에서 골스캔의 역할에 대해 아직도 많은 논란이 있지만 골전이 의심되거나 증상이 있는 환자에서는 골전이 및 부위를 확인하고 치료후 추적검사를 위해 골스캔이 필요하다.

Coleman 등은 1000여 명의 환자를 대상으로 한 연구에서 Stage I 환자에서는 양성스캔이 없었고 Stage II 환자에서도 양성스캔이 3%에 불과하다고 하였다. 그리고 골에 첫 전이가 발생한 환자는 9-11% 인 반면에 부위를 불문하고 전이가 일어난 환자는 34-37%이었다고 하였다¹³⁾.

Brar 등도 역시 양성스캔소견이 매우 낮다고 하였는데 133명중 4명(3%)에서만 골전이암 소견이 관찰되었다¹⁴⁾. 또한 alkaline phosphatase 수치는 골전이를 예측하는 데 도움이 되지 않는다고 하였으나 음성 예측도는 84%로서 비교적 높았다¹⁶⁾.

본 연구에서도 type IV collagenase의 음성예측도는 100%로 매우 높음을 알 수 있었다. 그러나 type IV collagenase효소치가 골전이를 예측하는 데는 큰 도움이 되지 않음을 시사한다.

결론적으로 각 효소치가 200이상인 환자에서는 골전이의 확인, 위치 및 범위를 결정하고 추적하기 위해서는 골스캔이 필요하고 각 효소치가 170미만인 환자에서는 대부분 정상 골스캔 소견을 보여 골전이의 가능성이 낮았다.

요 약

기저막 성분인 type IV collagen을 분해하는 type IV collagenase의 농도와 종양의 전이사이에 상관관계가 있다는 동물 실험보고가 있다. 저자들은 유방암 환자의 종양조직내 type IV collagenase의 농도와 골스캔상 골전이 소견과 비교하여 그 의의를 알아보고자 하였다.

원발성 및 전이성 유방암 환자의 종양조직에서 92kDa 및 72kDa type IV collagenase에 대한 면역조직화학염색을 각각 57명, 56명 환자에서 시행하여 각 효소 농도를 평가하고 골스캔상 골전이 소견을 관찰하고 등급을 부여하였다.

면역조직화학적으로 평가한 각 효소의 농도는 원발성 유방암과 전이성 유방암 환자 사이에 큰 차이가 있었으며, 골스캔 소견과 효소농도를 상호 비교한 결과

각 효소의 농도가 170이하일 경우에는 골스캔상 활동적인 골전이 소견을 볼 수 없었으나 효소의 농도가 200이상일 경우 골스캔 소견은 정상에서 골전이 소견까지 매우 다양하게 분포하였다.

결론적으로, 면역 조직화학적으로 측정된 92kDa 및 72kDa collagenase의 농도가 170이하일 때는 골스캔상 대부분 정상소견을 보여 골전이의 확률이 낮았다. 반면에 각 효소치의 농도가 200이상일 경우에는 골전이의 확진과 병소의 위치를 확인하고 추적검사를 위해서는 골스캔이 필요하다고 사료된다.

REFERENCES

- 1) Nicolson GL: *Tumor and host molecules important in the organ preference of metastasis. Semin Cancer Biol 1991;2:143-154*
- 2) Nakajima M, Chop AM: *Tumor invasion and extracellular matrix degradative enzymes: regulation of activity by organ factors. Semin Cancer Biol 1991;2:115-127*
- 3) Nakajima M, Welch DR, Belloni PN, Nicolson GL: *Degradation of basement membrane type IV collagen and lung subendothelial matrix by rat mammary adenocarcinoma cell clones of differing metastatic potentials. Cancer Res 1987;47:4869-4876*
- 4) Levy AT, Cioco V, Sobel ME: *Increased expression of the Mo 72,000 type IV collagenase in human colonic adenocarcinoma. Cancer Res 1991;51:439-444*
- 5) Liotta LA, Abe S, Robey PG, Martin GR: *Preferential digestion of basement membrane collagen by an enzyme derived from a metastatic murine tumor. Biochemistry 1979;22:268-272*
- 6) Liotta LA, Tryggvason K, Garbisa S, Hart I, Foltz CM, Chafie S: *Metastatic potential correlates with enzymatic degradation of basement membrane collagen. Nature 1980;284:67-68*
- 7) Basset P, Bellocq JP, Wolf C: *A novel metalloproteinase gene specifically expressed in stromal cells of breast carcinomas. Nature 1990;348:699-704*
- 8) Yeates MG, Tan PKS, Broadfoot E, Green D, Morris JG: *Bone scanning with technetium polyphosphate. Preliminary results. Australas Radiol 1972;16:393-400*
- 9) Galasko CSB. In: Galasko CSB, Weber DA, eds:

- Radionuclide scintigraphy in orthopedics. pp70, Oxford, Churchill Livingstone, 1984*
- 10) Murray IPC, Ell PJ: *Nuclear medicine in clinical diagnosis and treatment. pp949-954, NY, Churchill Livingstone, 1994*
 - 11) Vlodaysky I, Fuks Z, Bar-Ner M, Ariav Y, Schirmacher V: *Lymphoma cell-mediated degradation of sulfated proteoglycans in the subendothelial extracellular matrix. Cancer Res 1983;43:2704-2711*
 - 12) Nakajima M, Morikawa K, Fabra A, Bucana CD, Fidler IJ: *Influence of organ environment on extracellular matrix degradative activity and metastasis of human colon carcinoma cells. J Natl Cancer Inst 1990;82:1890-1897*
 - 13) Coleman RE, Rubens RD, Fogelman I: *Re-appraisal of the baseline bone scan in breast cancer. J Nucl Med 1988;29:1045-1049*
 - 14) Brar HS, Sisley JF, Johnson RH: *Value of preoperative bone and liver scans and alkaline phosphatase in the evaluation of breast cancer patients. Am J Surg 1993;165:221-223*
 - 15) Colman M, Mattheiem W: *Imaging techniques in breast cancer: workshop report. Eur J Cancer Clin Oncol 1988;24:69-71*
 - 16) Pedrazzini A, Gelber R, Isley M, Castiglione M, Goldhirsh A: *First repeated bone scan in the observation of patients with operable breast cancer. J Clin Oncol 1986;4:389-394*