

## 전기화상에서 골스캔의 유용성

한국전력공사 부속 한일병원 내과, 핵의학과\*

김태형 · 소용선\* · 권기현 · 한상웅 · 김석환 · 김종순 · 한승수

= Abstract =

### The Usefulness of Bone Scan in Electric Burns

Tae Hyung Kim, M.D., Yong Seon So, M.D.\*, Ki Hyeon Kweon, M.D., Sang Woong Han, M.D.  
Seok Hwan Kim, M.D., Jong Soon Kim, M.D. and Seung Soo Han, M.D.

*Department of Internal Medicine and Nuclear Medicine\*, Hanil Hospital, Seoul, Korea*

Bone scan is known to be an effective tool for observing the state of soft tissues and bones of electric burn patients. It is also used for observing the progress of patients after debridement or skin graft as well as determining to amputate specific body parts.

To evaluate bone scan's role in electric burn, we analyzed bone scan 37 patients with electric burn.

Among the 37 patients, 8 of 37 were injured in low voltage and 29 of them in high voltage. 27 patients received the electrical input through the hand, 6 through the scalp, 2 through the shoulder, 1 through the left chest wall and 1 through the left inguinal area. Among 29 patients received high voltage, 22 patients had the electrical output through the foot, 3 through the hand, 2 through the shoulder, 1 through the buttock and 1 through the left chest wall.

Bone scans revealed cellulitis in 37 patients with 47 sites, osteomyelitis in 15 patients with 15 sites & bone defects in 4 patients with 4 sites. In 4 patients with skin graft or skin flap, follow up bone scan showed improvements of bony uptake in preoperatively bony defect area and all of them were healed without complication

There were 2 cases in which uptake increased in the myocardium, 1 in the liver and 6 in the kidney, however, serum calcium level, EKG, cardiac enzyme, liver and renal function tests were normal.

In conclusion, bone scans are helpful in the assessment of injury sites after electrical insult and in differential diagnosis of cellulitis and osteomyelitis. It is also useful tool of assessment after skin graft or skin flap, however, it should be further evaluated about internal organ damage.

**Key Words :** Electric burn, Bone Scan

### 서 론

전기화상은 인체와 전기접촉으로 발생하는 조직의 손상이다<sup>4,6)</sup>.

일반화상과 달리, 상대적으로 적은 표면의 상처부위 밑에 넓은 연조직 손상이 있을 수 있고 직접적으로 심

혈관계에 손상을 줄 수 있으며 흔히 사지가 손상을 입게 되는데 이때 절단율이 높다. 그외에도 상처부위 감염, 혈전형성, 구획증후군등으로 인해 진행성 조직괴사가 일어날 수 있다<sup>7,8)</sup>. 이러한 특징들이 있기 때문에 전기화상후 빠른 처치로써 가능한한 조직손상과 합병증을 줄여야 하고, 이를 위해서는 수상의 위치와 정도를 정확히 파악하여야 한다.

전기화상후 손상부위를 평가하는 방법으로 임상양상과 실험조건, 혈관 조영술, 제논 가스 - 133 제거술 (Xe - 133 washout technique), 수술중 현미경적 조건, 자기공명 영상(MRI), <sup>99m</sup>Tc-Pyrophosphate (PYP) 골스캔, <sup>99m</sup>Tc-Methylene Diphosphonate (MDP) 골스캔등이 사용되고 있다.

이중 <sup>99m</sup>Tc-MDP 골스캔 (이하 골스캔)은 간단하고 신속한 검사로써 전기화상후 손상부위정도, 위치, 범위, 분포등의 평가에 유용하다. 또한 전기화상후 골결손이 있을 경우 골재생 촉진을 위해 피부이식이나 피관술을 시행하게 되는 데 이때 피부이식이나 피관술 후 골재생여부를 평가하는데 도움을 줄수 있고<sup>9-12)</sup> 골수염과 봉와직염의 감별, 인체 내부 장기 손상 평가에도 도움이 되는 것으로 알려져 있다<sup>14, 15, 22, 23)</sup>.

따라서 저자들은 전기화상 환자에서 손상부위의 진단, 치료, 경과관찰중에 보인 골스캔의 유용성을 평가하기 위해 본 연구를 시행하였다.

## 대상 및 방법

### 1. 대상

관찰대상은 1991년부터 1995년 11월까지 한일병원 에 내원한 전기화상 환자중 골스캔을 시행, 추적 관찰이 가능했던 37명을 대상으로 하였다.

전압별 분포를 보면 1,000 volt 이하인 저압전류에 감전된 환자수가 8명(22%), 1,000 volt 이상인 고압전류에 감전된 환자수가 29명(78%)이었다.

유입부별 분포를 보면 수부가 27예(73%), 두부가 6예(16%), 견관절부위가 2예(5%), 좌흉벽부위가 1예(3%), 수혜부위가 1예(3%)로 나타났다(Table 1). 사출부별 분포는 고압전류는 29명중 족부가 22예(76%), 수부가 3예(11%), 견관절부위가 2예(7%), 좌

Table 1. Distribution of Input

site of input	No. (%)
hand	27 ( 73 )
scalp	6 ( 16 )
shoulder	2 ( 5 )
chest	1 ( 3 )
inguinal area	1 ( 3 )
Total	37 ( 100 )

Table 2. Distribution of Output

site of output	No. (%)
foot	22 ( 76 )
hand	3 ( 11 )
shoulder	2 ( 7 )
chest	1 ( 3 )
buttock	1 ( 3 )
Total	29 ( 100 )

Table 3. Distribution of EKG Finding

EKG finding	No. (%)
normal sinus rhythm	34 ( 92 )
sinus bradycardia	2 ( 5 )
sinus tachycardia	1 ( 3 )
Total	37 ( 100 )

측 흉부가 1예(3%), 둔부 부위가 1예(3%) 순으로 나타났다(Table 2). 저압전류 8명에서는 사출부위를 찾을 수 없었다.

대상환자 모두에서 감전후 심전도를 기록했고(심전도 소견 - Table 3) 골스캔을 시행하였다.

### 2. 방법

골스캔은 <sup>99m</sup>Tc-MDP (methylene diphosphonate) 25 mci를 주사하고 3내지 5시간후에 영상을 얻어 2명 이상의 경험있는 판독자가 판독하였다. 골스캔 시행시기는 대상환자 37명 모두에서 1주이내에 시행하였다. 관심부위의 관류및 혈액풀 영상을 포함한 삼상 골스캔은 33명에서 시행하였다.

## 결 과

유입부의 골스캔 소견은 저압전류에 손상받은 환자 8명 모두 봉와직염소견을 보여 손상정도가 가벼웠으나 고압전류에 손상받은 환자 29명중 15명은 골수염, 10명은 봉와직염, 4명은 골결손으로 나타나 손상정도가 다양하고 저압전류에 의한 손상보다 중증이었다. 사출부의 골스캔 소견은 고압전류로 손상받은 환자 29명에서만 얻을 수 있었고 뼈자체의 섭취증가보다는 위조직의 혈액풀과 혈류가 상대적으로 증가된 소견을 보여 뼈를 침범한 증거는 보이지 않았다(Fig. 1). 내부 장기섭취가 증가된 경우가 9예였는데 신장에 6예,

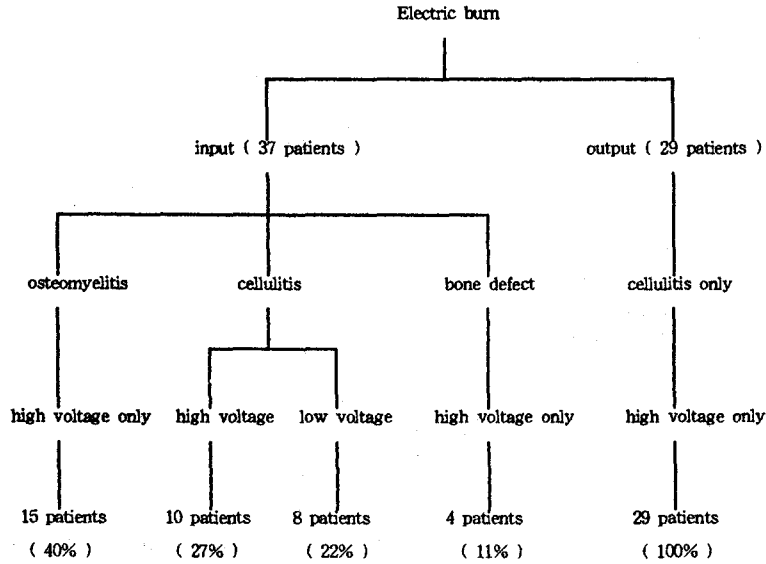


Fig. 1. Bone scan finding according to input/output.

Table 4. Case of Increased Uptake of Internal Organ in Bone Scan

internal organ	No.
kidney	6
myocardium	2
liver	1
Total	9

심근에 2예, 간에 1예로 나타났다(Table 4).

### 증례 1

47세 남자가 1993년 5월 24일 전기 작업도중 22,900 volt에 감전되었다. 유입부는 우측 두부였고 사출부는 좌측 수부였다. 체표면적당 화상부위는 30%였고 우측 두부에 골결손이 관찰되었다. 입원후 6일째에 시행한 <sup>99m</sup>Tc-MDP 골스캔상 우측 두정측두 부위에 골결손이 관찰되었고(Fig. 2 -above) 인접두피의 조직확장술 시행후 피판술로 피복하고 1년뒤 시행한 골스캔상 골결손이 좋아진 것을 알 수 있었다(Fig. 2-below).

### 증례 2

31세 남자가 1994년 3월 11일 전기 작업도중

22,000 volt에 감전되었다. 유입부는 우측 수부였고 사출부는 우측 족부였다. 입원 후 6일째에 시행한 <sup>99m</sup>Tc-MDP 삼상 골스캔상 우측 전박원위부와 수부에 관류 및 혈액 풀영상에서 섭취증가가 보였고(Fig 3-A) 지연영상은 같은 부위에 골섭취가 증가되어(Fig. 3-B) 봉와직염 동반한 골수염 소견을 보였다.

### 증례 3

67세 남자가 1994년 9월 27일 전기 작업도중 22,900 volt에 감전되었다. 입원후 3일째에 시행한 <sup>99m</sup>Tc-MDP 골스캔상 유입부인 우측 수부와 사출부인 좌측 족부에 골섭취증가외에도 심근에 grade 2 정도의 미만성 섭취 증가를 볼 수 있었다(Fig. 4). 그러나 혈청 칼슘 농도와 심전도와 심근 효소치는 정상이었고 환자 자신도 흉통이나 호흡곤란을 느끼지 못했다.

### 고찰

전기화상은 전체화상중 3-5% 빈도를 보이며<sup>16)</sup> 사망률은 3-14%로 보고되고 있다<sup>17)</sup>.

이는 전류에 의해 생성되는 열과 관련되어 발생하며<sup>1, 4, 5, 9, 14)</sup> 전기화상정도는 Joule 법칙( $J = I^2RT$ , J:

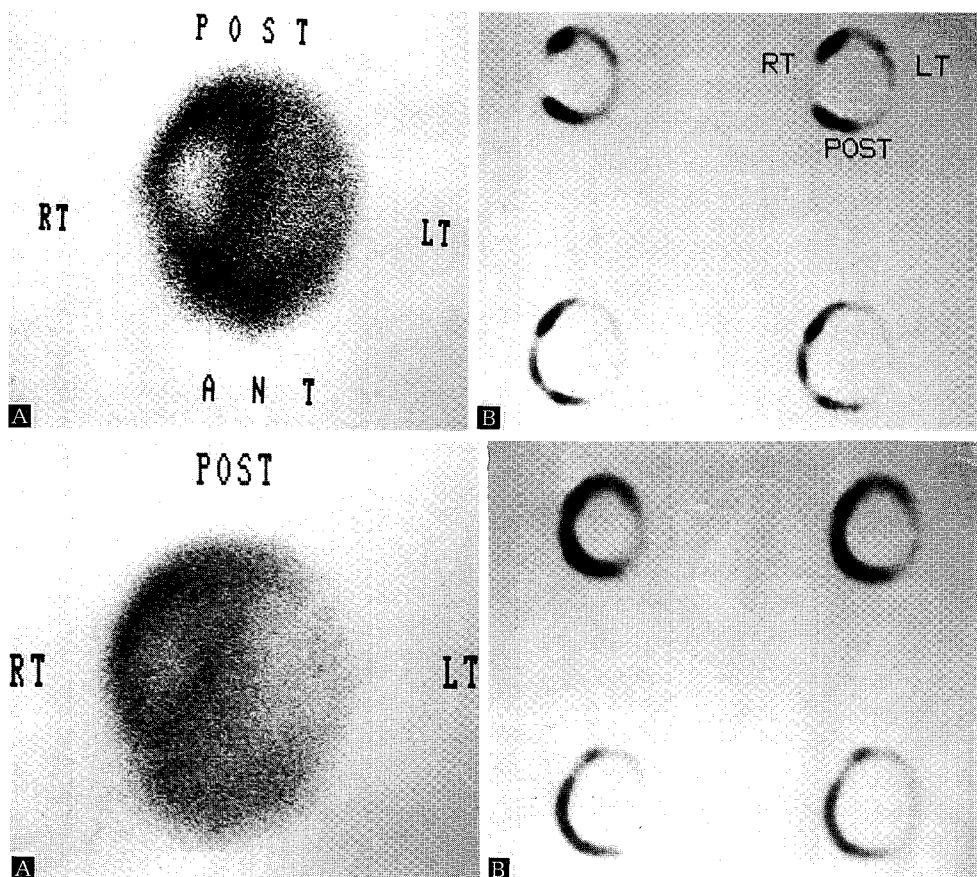


Fig. 2. A. (above) preoperative  $^{99m}\text{Tc}$ -MDP bone scan showed photon defect in right parietotemporal bone (A-vertex view, B-transverse view).  
 B. (below) postoperative view of 12 months after flap coverage. This scan shows decreased photopenic area accompanied by surrounding zone of enhanced photon uptake (A-vertex view, B-transverse view).

열, I:전류량, R:신체 저항 T:접촉시간)에 따라 전류강도, 전압, 신체 각 부위 저항, 전류 형태, 전류 인체 통과경로, 전류에 접촉된 시간, 접촉된 면적, 주위 환경등에 의해 좌우된다<sup>5, 13, 16</sup>.

또한 대부분이 교류에 의한 것이며 일반적으로 교류가 직류보다 더 큰 손상을 준다<sup>1, 5, 17</sup>.

전압이 1,000 volt이하인 전류를 저압, 1,000 volt 이상인 전류를 고압이라 하는데 전압이 높을수록 조직 손상이 더 심하며 사출부보다는 유입부가 조직손상이 더 심하다<sup>1, 6</sup>.

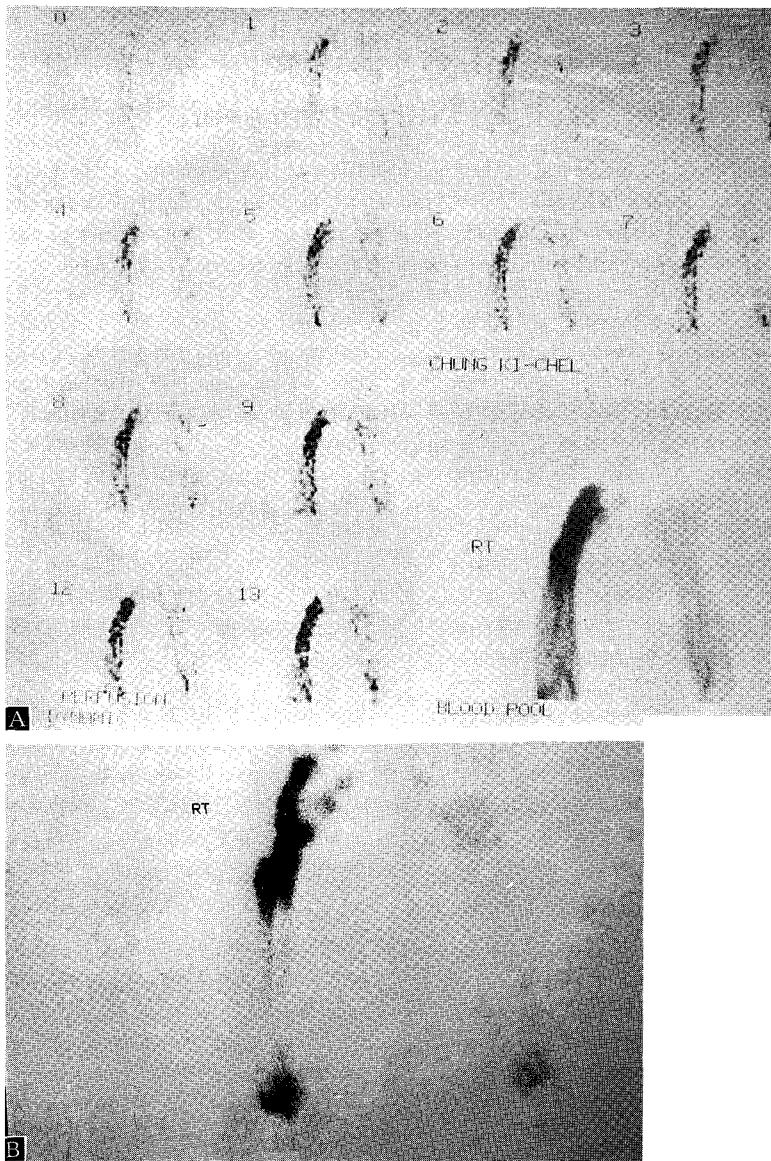
전기화상은 일반화상과 달리 표면화상부위가 넓지 않더라도 흔히 심부조직까지 손상을 초래하여 치료기간의 지연과 여러 합병증이 많이 나타나므로 빠르고

적절한 치료가 필요한 데 이를 위해서는 손상의 위치와 정도를 정확히 파악하여야 한다.

전기화상 후 조직의 손상정도와 위치를 파악하기 위해 여러 방법들이 사용되고 있다.

상처부위의 압통, 종창, 맥박감소 같은 임상양상들은 육안으로 보이지 않는 근손상의 믿을만한 증거들이 못된다. 왜냐하면 상처부위 압통은 피부화상 자체로도 올 수 있고 연조직 종창은 부종만 있을 때도 생길 수 있으며, 맥박이 감소하거나 없어지는 경우는 부종이나 주위조직 협착으로 인한 가피로 구획부 압력이 증가하여 생길 수 있기 때문이다<sup>9, 12, 18</sup>.

검사실 소견으로 OT, PT 증가는 비특이적이고 피부화상만으로도 나타난다<sup>9, 12, 18</sup>. 마이오글로불린뇨는



**Fig. 3.** Osteomyelitis accompanying cellulitis.  
3 phase boen scan showed increase blood pool flow (A) and delayed uptake (B) in right forearm and carpal bones.

근손상의 믿을만한 증거이나 근손상이 있다고 해서 반드시 마이오글로불린뇨가 있는 것은 아니며 근손상의 위치와 정도를 알 수 없다<sup>9, 12, 18</sup>).

영상적으로 손상을 보기위해 1974년에 Hunt등은 전기화상 환자에서 혈관조영술을 시행하였다<sup>9</sup>). 이 방법은 침습적으로 주혈관 폐쇄를 진단할 수 있었으나 전기화상에서 가장 잘 손상받는 작은 영양 근지의 상

태는 보기 힘들었다<sup>10, 12, 19, 20</sup>).

1977년에 Clayton등은 전기화상환자에서 제논 가스 -133 제거술로 근육의 혈행상태를 연구하였다. 근조직 괴사가 있는 환자에서 근육 혈행의 감소를 보았으나 이 방법으로는 수상의 정도나 분포양상을 알 수 없었다<sup>1, 9, 11, 12, 13</sup>).

Zagoria등은 근손상 정도를 보기 위해 자기공명영

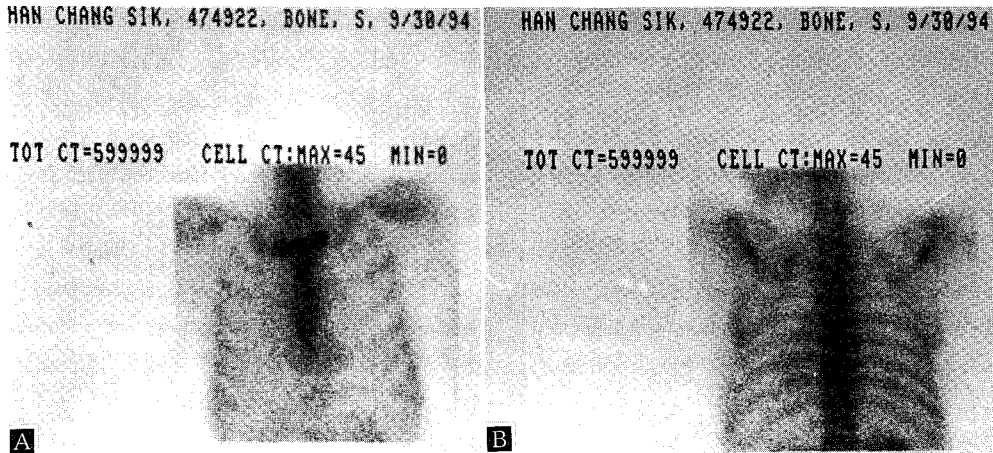


Fig. 4. This scan showed diffuse myocardial uptake (grade 2) A-anterior view, B-posterior view.

상을 사용하였다. 이 방법은 주위 지방과 손상받은 근육이 비슷하게 고밀도영상으로 나타나 구별하기 힘들었다<sup>12)</sup>.

1978년 Quiby등은 수술장내 현미경검경(intraoperative microscopy)으로 전기화상환자에서 근육의 생존여부를 연구하였다<sup>9)</sup>. 이 방법은 조직 손실을 작게 하여 화상부위 조기 봉합에 도움이 되었고 근손상 정도를 구별하는 데 도움이 되었으나 임상적으로는 수술시간 지연의 단점등으로 현실적이지 못했다<sup>12, 18)</sup>.

골스캔의 경우 뼈의 생리적 변화를 영상기전으로 이용하기 때문에 골병변을 발견하는 데 X선 검사보다 용이하다<sup>2, 10, 11)</sup>.

아직까지 골스캔에 이용되는 방사성 의약품의 섭취 기전은 명확히 알려져 있지 않으나 인산염화합물은 수산화인회석 표면에 화학적 흡수(화학적 결합에 의한 흡수)가 되어 섭취되는 것으로 알려져 있다. 이때 주석과 <sup>99m</sup>Tc이 유리되고 수산화인회석은 가수분해되어 각각 또는 함께 수산화인회석과 그리고 테크네슘이 산화물로서 뼈에 결합하게 된다. 골성장 중심부와 반응성 골병변에는 테크네슘주석포스폰산염 복합체의 화학적 흡수에 의해 방사성 의약품이 많이 섭취된다. 또 다른 기전은 <sup>99m</sup>Tc 표지포스폰산염 복합체가 골결정체 표면보다는 유기적 특히 미성숙 교원질에 섭취된다는 보고도 있다<sup>2, 14)</sup>.

1979년 Hunt등은 전기화상에서 연조직 손상에대한 연구를 하기위해 <sup>99m</sup>Tc-PYP 스캔을 이용하였다<sup>9)</sup>. <sup>99m</sup>Tc-PYP 스캔상 섭취가 없으면 혈류 공급이 없는

상태를 나타내는 것으로 근조직 피사를 의미하고 섭취가 증가하면 이때는 조직이 살아있는 상태로 근손상을 의미한다고 보았다<sup>12, 18)</sup>.

<sup>99m</sup>Tc-PYP가 근육에 섭취되는 양과 그 손상 정도와 일치하므로 정상보다 방사능이 8% 정도로 약간 증가하면 보통 가역적인 손상에서 나타나며 급성 허혈상태가 되고 4시간정도 후나 경한 만성 허혈상태의 대사변화를 의미한다고 보았고 200% 증가시에는 심한 비가역적인 손상을 나타내는 것으로 생각하였다<sup>12)</sup>.

<sup>99m</sup>Tc-PYP 스캔에 사용되는 방사성 의약품의 반감기는 짧아서 6시간 정도 되므로<sup>2)</sup> 진행성 피사가 의심되는 경우에는 24시간마다 시행할 수 있고 수상후 손상에 대한 연구가 바로 시행되지 못한 환자나 다른 병원에서 전원된 환자에게도 사용할 수 있는 장점이 있다<sup>18)</sup>. 그러므로 전기화상에서 근손상 정도와 위치를 알 수 있는 가장 유용한 방법이라 할 수 있겠다<sup>9, 12, 18, 20)</sup>. 전기화상외에도 동상이나 열상환자에서도 유용하다고 알려져 있다<sup>21)</sup>.

Fogelman은 1987년에 <sup>99m</sup>Tc-MDP 골스캔을 전기화상환자에서 근육과 뼈의 손상을 연구하기 위해 이용하였다<sup>9)</sup>.

<sup>99m</sup>Tc-MDP 스캔에 사용되는 방사성 의약품인 MDP는 P-O-P 결합을 갖는 피로인산염의 유기물 동종체인 이포스포산염으로 투여량의 50-60%가 골에 섭취되고 혈중체거울도 높아 골/연조직비가 높다는 관점에서 매우 만족스러운 물질로 현재까지 발견된 골신티그래피의 방사성 의약품중 가장 좋다고 알려져있

다<sup>2, 14)</sup>.

<sup>99m</sup>Tc-MDP 스캔은 3개의 영상단계로 나뉜다<sup>2, 9)</sup>. <sup>99m</sup>Tc-MDP를 정맥주사하여 연속영상, 1-2분 후에 혈액풀영상을 얻고, 30분후에 근영상을 얻으며 2-4시간후에 지연영상(bone phase)을 얻는다. 처음 영상에서 주혈관에서의 혈행상태와 모세혈관망에서 국소적인 순환상태를 알 수 있다. 근영상에서는 정상적으로 방사성 의약품의 분포가 균일하고 2시간이내에 없어진다. 국소적인 섭취증가가 있고 분포가 균일하지 않으면 근손상을 의미하고 섭취가 되지 않는 곳은 연조직 괴사를 의미한다. 골영상에서는 방사성 의약품이 2시간후에도 균일한 분포가 나타나나 섭취가 없으면 골괴사를 의미한다<sup>9)</sup>.

Case 2에서처럼 <sup>99m</sup>Tc-MDP 삼상 골스캔은 골수염과 봉와직염을 구별하는 데 도움을 준다. 즉 골수염에서는 즉시영상과 지연영상에서 국소적 뼈섭취가 나타나나 봉와직염은 즉시영상에서 연조직에 미만성 섭취가 증가하나 지연영상에서는 섭취가 소실된다<sup>2, 14)</sup>.

Case 1은 골스캔이 골의 생리적 변화를 알게하는 한 증례이다. Fig. 2-above에서 보이는 냉소부위는 골괴사를 의미하고 피관술후 1년뒤 검사한 스캔(Fig. 2-below)상 냉소부위가 감소하고 주위로 방사성 의약품의 섭취가 증가된 것을 볼 수 있는데 이 소견은 뼈에 신진대사력이 있다는 것을 의미한다<sup>10, 11, 19)</sup>. 즉 피관술후 검사한 스캔상 이와 같은 소견이 나타나면 골괴사 부위의 재생을 의미한다. 실제로 추적검사 결과 환자의 골괴사 부위는 수술후 치유되었다.

<sup>99m</sup>Tc 표지화합물은 내부 연조직 손상평가에도 도움이 되는 것으로 알려져 있다<sup>3, 15, 22, 23)</sup>. 연조직에 섭취되는 기전은 확실하지 않으나 미성숙 교원질에 결합하거나 인산 효소에 <sup>99m</sup>Tc-인산염의 비전형적 결합으로 섭취가 증가한다는 학설이 있고 다른 학설은 비가역적인 손상을 받은 세포의 세포막이 파괴되어 파괴된 세포내로 이온 유입이 일어나 세포내 칼슘 농도가 증가하게 되는 데 칼슘에 방사성인이 침착되어 일어난다는 학설이 있다<sup>3, 14, 15, 23)</sup>. 후자는 심근 손상때 섭취가 증가한다는 사실을 잘 뒷받침해주는 기전이다<sup>14)</sup>. 일반적으로 <sup>99m</sup> 표지 인화합물의 심근섭취가 심근 경색에서 특징적으로 나타나나 심근 경색이 아닌 심근세포 괴사와 관련된 상황에서도 나타난다<sup>24)</sup>.

전기화상은 신체 내부의 연조직 장기에 손상을 줄

수 있다고 알려져 있다. 본 연구에서는 전기화상으로 인한 신체 내부 연조직 손상여부를 알아보기 위해 <sup>99m</sup>Tc 표지 인산염의 일종인 <sup>99m</sup>Tc-MDP 스캔을 이용하였다.

Case 3은 심근에 Grade 2 (Parkey등이 만든 grade를 기준으로 한 것임)의 미만성 섭취증가를 보여주는 증례로, 혈청 칼슘 농도, 심전도와 심근 효소상 정상이었고 환자 자신도 특별한 증상이 없었으나 정상 심전도, 정상 심근 효소치로 결과가 나오더라도 심근 손상은 올 수 있기 때문에<sup>24)</sup> Case 3에서 보이는 심근 섭취증가는 전기화상으로 심장에 손상을 받아 심근 세포의 괴사로 섭취가 증가했을 가능성을 생각할 수 있다.

심근에 섭취가 증가된 증례외에도 다른 장기에도 섭취가 증가되어 나타났는데 이 결과는 심근에 섭취가 증가된 기전과 마찬가지로 전기화상으로 인해 내부 장기들이 손상을 받아 미토콘드리아내에 칼슘이 들어가서 세포내의 칼슘에 골스캔 제제가 결합하여 연조직 섭취가 나타난 것으로 생각된다. 그러나 전기화상으로 인한 내부 장기의 손상 평가에는 아직까지 연구가 미미한 실정이므로 앞으로 많은 연구가 필요할 것으로 사료된다.

결론적으로 골스캔은 전기화상후 손상부위를 평가하는 데 도움이 되었고 봉와직염과 골수염의 감별진단, 피부이식과 피관술 시행후 평가에 도움이 되었고 심장및 인체 내부 장기등의 손상여부에 대한 평가는 골스캔뿐만 아니라 다른 임상소견을 참조한 해석이 필요할 것으로 생각하였다.

## 요 약

전기화상후 조직이나 뼈의 상태를 관찰하고 창상변연절제술, 피부판 이식후 경과 관찰및 절단술여부와 부위를 정하는 데 골스캔이 지표가 되고 골결손이 있는 환자에서 피부판 이식술 시행후 경과가 호전되었는지 여부를 알기위해 골스캔검사가 유용하다고 알려져 있다.

본 연구에서는 1991년부터 1995년 11월까지 본원에 내원한 전기화상 환자중 골스캔및 경과관찰이 가능했던 37명을 대상으로 골스캔의 유용성을 조사하였다. 골스캔 시행시기는 대상환자 37명 모두에서 1주일이

내에 골스캔을 시행하였다.

저압전류에 수상한 환자는 8명, 고압전류에 수상한 환자는 29명이었다. 유입부별 분포를 보면 수부가 27례, 두부가 6례, 견관절부위가 2례, 좌흉벽부위가 1례, 수혜부위가 1례로 나타났다. 사출부별 분포는 저압전류 8명에서는 사출부위를 찾을 수 없었고 고압전류 29명중 족부가 22례, 수부가 3례, 견관절부위가 2례, 좌측 흉부가 1례, 둔부부위가 1례 순으로 나타났다.

유입부의 골스캔 소견은 저압전류에 손상받은 환자 8명 모두 붕와직염 소견을 보였고 고압전류에 손상받은 환자 29명중 15명은 골수염, 10명은 붕와직염, 4명은 골결손 소견으로 나타났다. 사출부의 골스캔 소견은 저압전류 손상 8명을 제외한 고압전류 손상 환자 29명 모두 붕와직염 소견을 보였다. 피부이식이나 피부관 이식술 시행후 추적관찰이 가능했던 4명의 환자 모두 피부이식이나 피부관 이식술 시행후, 골결손 부위가 좋아지는 것을 관찰할 수 있었다.

심근에 섭취가 증가된 경우가 2례, 간에 섭취가 증가된 경우가 1례, 신장에 섭취가 증가된 경우가 6례였는데, 혈청 칼슘농도, 심전도, 심근 효소, 간기능 검사 및 신기능 검사상에서는 이상이 없는 것으로 나타났다.

결론적으로 골스캔은 전기화상후 손상부위를 평가하는데 도움이 되고 붕와직염과 골수염의 감별진단, 피부이식이나 피부관 이식술후 평가에 도움이 된다. 그러나 인체 내부 장기의 손상평가는 앞으로 많은 연구가 필요할 것으로 생각된다.

## REFERENCES

- 1) 김정철, 성기호: 전기화상환자 357예에 대한 임상적 고찰. *외과학 잡지* 1985;26:359-371
- 2) 이범우, 이명철, 양승오: 뼈 및 관절계, 고창순 편저, 핵의학 pp525-575, 서울, 고려의학, 1992
- 3) 범희승, 박석진, 정준기, 이명철, 조보연, 고창순: <sup>99m</sup>Tc-Methylene Diphosphate의 연조직 섭취에 관한 연구. *대한핵의학회지* 1986;20:17-24
- 4) Hammond JS, Ward CG: *High-voltage electrical injuries: Management and outcome in 60 cases. Southern Med J* 1988;26:1351-1352
- 5) Wilkinson C, Wood M: *High voltage electrical injury. Am J Surg* 1978;136:693-696
- 6) Hunt JL, Mason AD Jr, Masterson TS, Pruitt BA Jr: *The pathophysiology of acute electric injuries. J Trauma* 1976;16:335-340
- 7) Baily SL: *Electrical injuries. AORN J* 1989;49:773-787
- 8) Gordon MWG, Reid WH, Awwaad AM: *Electrical burns-incidence and prognosis in Western Scotland. Burns* 1986;12:254-259
- 9) Chang LY, Yang JY: *The role of bone scans in electric burns. Burns* 1991;17:250-253
- 10) Hartford CE: *Preservation of devitalized calvarium following high-voltage electrical injury: Case reports. J Trauma* 1989;29:391-394
- 11) Fried M, Rosenberg B, Tuchman I, Yardeni P, Sternberg, Golan J: *Electrical burn injury of the scalp-bone regrowth following application of latissimus dorsi free flap to the area. Burns* 1991;17:338-339
- 12) Delpassand ES, Dhekne RD, Barron BJ, Moore WH: *Evaluation of soft tissue injury by Tc-99m bone agent scintigraphy. Clinical Nuclear Medicine* 1991;16:309-314
- 13) Clayton JM, Hayes AC, Hammel J, Boyd WC, Hartford CE, Barnes RW: *Xenon-133 determination of muscle blood flow in electrical injury. J Trauma* 1997;17:293-298
- 14) Alazraki N: *The musculoskeletal system. Lyons KP, Oslon HG: Myocardial infarct imaging. In: Habert J, ed. Textbook of nuclear medicine volume 2: Clinical applications. pp 157-214, Philadelphia, Lea & Febiger, 1984*
- 15) Rosenthal L, Lisbona R: *Extraskelletal localization of radiophosphate. In: Baum S ed. Current practice in nuclear medicine, pp 261-291, Connecticut, Sabato JM, 1984. (Rosenthal L, Lisbona R, eds : Skeletal imaging)*
- 16) Sances A Jr, Larson SJ, Myklebust JB, Cusik JF: *Electrical injuries. Surg Gynecol Obstet* 1979;149:97-107
- 17) Butler ED, Gant TD: *Electrical injuries with special reference to the upper extremities. Am J Surg* 1977;134:95-99
- 18) Hunt J, Lewis S, Parkey R, Baxter C: *The use of technetium-99m stannous pyrophosphate scintigraphy to identify muscle damage in acute electric burns. J Trauma* 1979;19:409-4143
- 19) Cameron GG, Greyson ND, Cumming WA, Lloyd GR, Birch JR: *The case of the missing vault: A cold bone lesion following electric burn. Clinical Nuclear Medicine* 1981;6:30-33
- 20) Hunt JL, Sato RM, Baxter CR: *Acute electric burns: Current diagnostic and therapeutic*



- approaches to management. Arch Surg 1980;115:434-438*
- 21) Sayman HB, Urgancioglu I, Uslu I, Kapicioglu T: *Prediction of muscle viability after electric burn necrosis. Clinical Nuclear Medicine 1992;17:395-396*
- 22) O,Mara RE, Weber DA: *The osseous system. In: Leonard M, Freeman, eds. Freeman and Johnson,s radionuclide clinical medicine. pp 1224-1230, New York, Grune stratton, 1984*
- 23) Heck LL: *Extra-osseous localization of phosphate bone agents. Semin Nucl Med 1980;10:311-313*
- 24) Lewis SE, Parkey RW, Bonte FG: *Infarct-avid imaging in acute myocardial infarction. Gagliardi P, Berg B, Gottschalk A; Use of radionuclide imaging in diagnosis and management of the acute trauma patient. In: Harris JH, ed. pp 399-413, pp 1137-1149, Baltimore, Joanne Janowiak, 1988 (Gottschalk A, Hoffer PB, Potchen EJ eds.; Diagnostic Nuclear medicine)*
-