

# 심폐바이패스없이 제한적 전흉부개흉술로 시행한 관상동맥우회술 1례

박이태\* · 서필원\* · 김삼현\* · 이상민\*\* · 김영권\*\*

=Abstract=

## Minimally Invasive Coronary Artery Bypass without Extracorporeal Circulation

- One case report -

Yee Tae Park, M.D.\* , Pil Won Seo, M.D.\* , Sam Hyun Kim, M.D.\* ,  
Sang Min Lee, M.D.\*\* , Young Kwon Kim, M.D.\*\*

We have experienced a case of coronary artery bypass surgery without extracorporeal circulation through limited anterior thoracotomy. The lesion was a single vessel disease involving the take off of the left anterior descending artery(LAD) which showed tubular lesion with irregular contour and eccentric stenosis of more than 95% luminal narrowing. Percutaneous transluminal coronary angioplasty(PTCA) seemed to have moderate success rate and moderate complication rate.

A segment of left internal mammary artery(LIMA) from the second rib down to the sixth rib was harvested through the bed of resected fourth costal cartilage. Anastomosis between LIMA and LAD was performed under beating condition.

The patient was extubated in the operation room and showed excellent postoperative course without complications.

The coronary angiography on the postoperative 7th day revealed good patency at the anastomosis site.

(Korean J Thorac Cardiovasc Surg 1996 ; 29 : 1263-6)

**Key words:** 1. Coronary artery bypass  
2. Internal thoracic artery  
3. Coronary artery bypass, minimally invasive

---

\* Department of Cardiothoracic Surgery, Dankook University Hospital

\* 단국대학교 병원 흉부외과

\*\* Department of Internal Medicine, Cardiovascular Division, Dankook University Hospital

\*\* 단국대학교병원 순환기 내과

논문접수일: 96년 4월 9일 심사통과일: 96년 7월 18일

책임저자: 박이태, (330-715) 충남 천안시 안서동 산 16-5, Tel. (0417) 550-3983, Fax. (0417) 550-3905

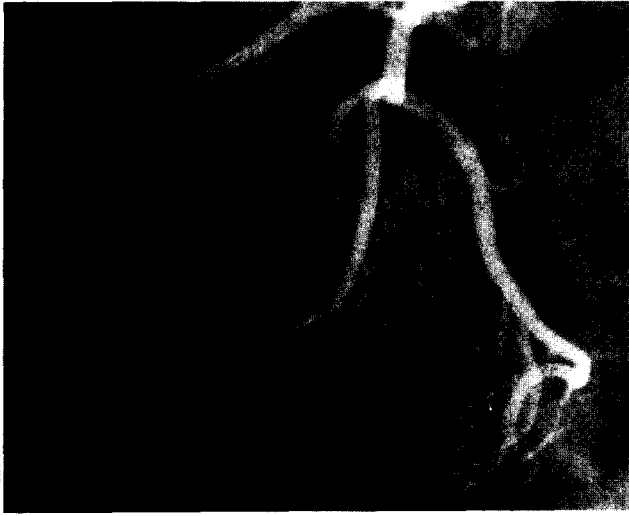

Fig. 1. Preoperative coronary angiography showing irregular stenosis of the proximal LAD by 95% luminal narrowing

## 증 례

48세의 남자 환자로 8년전 부터 시작된 협심증으로 외래 통원 치료를 받아왔다. 환자는 신장 178cm, 체중 74kg의 건장한 체격으로 이학적 검사상 특이 소견이 없었다.

혈액학적 검사에서 혈중 cholesterol치가 246mg%로 높아져 있는 것 외에는 비정상소견이 없었다. 흉부 단순 X-선 및 심전도는 정상소견이었다. Bruce씨 운동부하검사상 stage IV까지 가능하였으며 증세는 발현되지 않았으나 심전도상 ST분절의 0.2mV가 넘는 하강이 있었다. 심초음파 검사상 좌심구혈율은 67%였고 심실벽 운동성의 이상소견은 없었다.

관상동맥조영술 소견에서 후하행지는 좌회선지에서 나오고 우측관상동맥은 미발육되어 예각지로 끝나는 left dominance coronary artery system이었다. 좌전하행지가 좌주관상동맥에서 바로 분지되는 곳에서부터 약 1cm의 비교적 긴 불규칙한 편심성 협착이 있었으며 궤양성 crator가 의심되었다. 협착의 정도는 가장 심한 곳이 95% 이상이었다(Fig 1). 우관상동맥의 예각지 및 원위부 우관상동맥에서 부행혈로를 통하여 원위부의 좌전하행지가 조영되었다. 좌심조영술상 좌심실구혈율은 정상이었으며 전측부, 심첨부, 후부구획의 측벽에 경도의 운동기능 감소 소견을 보였다.

ACC/AHA의 경피적 관상동맥 풍선성형술 지침에 의한 병변분류상 비교적 긴 부위의 협착이면서 편심성협착이고

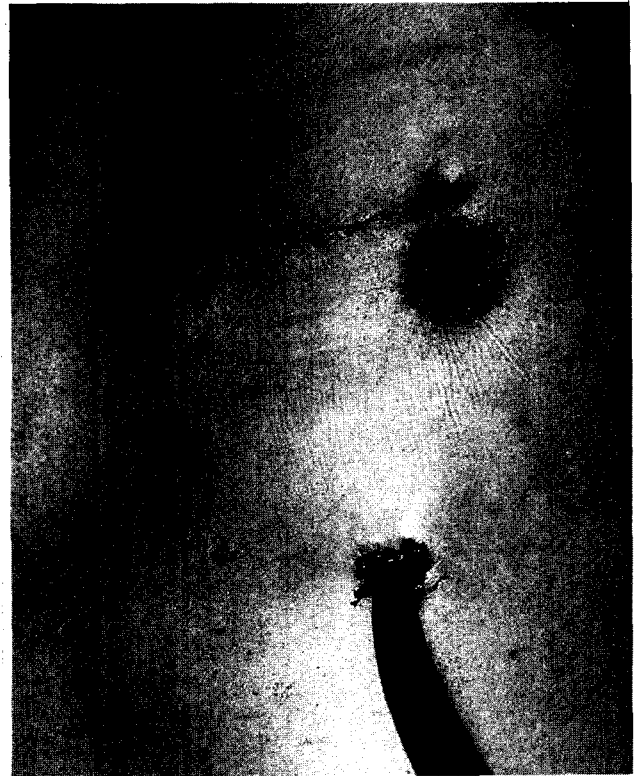


Fig. 2. Limited anterior thoracotomy wound.

또한 협착 양상이 불규칙한 B2 병변이면서 협착부위가 좌주관상동맥에서 바로 분지되는 곳이어서, 풍선성형술 시행시 급성합병증의 가능성이 높을 것으로 생각되었다. 또한 환자가 left dominant coronary artery system을 지녀 급성폐색시 광범위한 부위의 좌심실이 급성허혈상태에 처할 수 있다는 판단으로 최근 각광받기 시작한 "minimally invasive" 관상동맥우회술의 좋은 적응이라 생각하였다.

수술은 환자의 좌측을 30°높인 앙와위로 시행하였다. 술 중 심전도는 standard limb lead II와 V5로 계속 감시하였으며, Swan-Ganz 카테터를 넣어 중심정맥압, 폐동맥압, 폐모세혈관쇄기압을 비롯한 심박출량 등의 혈류역학적 변수를 측정할 수 있게 하였다.

내유동맥의 박리에 도움이 되게 일측성폐환기를 실시하였으며 경식도 심초음파도를 넣어 수술 중 계속하여 좌심실벽의 운동을 관찰할 수 있게 하였다. 수술 중 심실성부정맥 발생시 즉시 제세동이 가능할 수 있도록 제세동 pad를 우전흉부와 좌하흉부에 부착하였다. 문합시 심박동수를 느리게 할 수 있도록 Esmolol, Verapamil도 준비하였다.

좌측 제 4번 늑골을 따라 좌측 흉골연에서 약 10cm의 피부절개를 가한후(Fig 2) 4번째 늑연골을 절제하고 늑막강

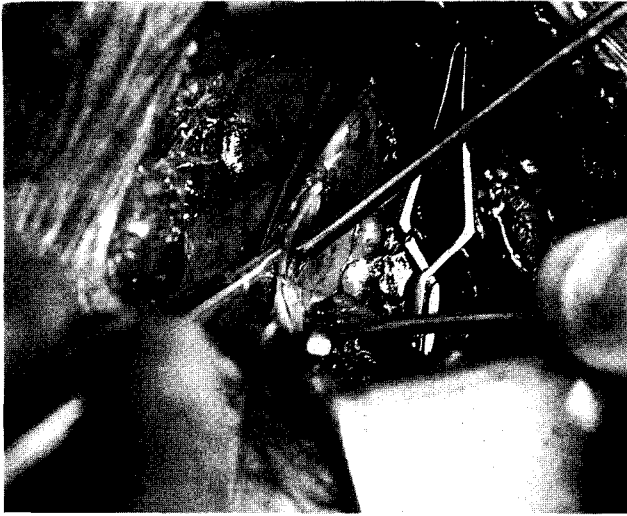


Fig. 3. Operative field-Anastomosis between LIMA and LAD under beating condition

을 열었다. 좌측 내유동맥을 촉진으로 확인한 후 제 4번째 늑연골절개부를 적절히 벌려가며 내유동맥을 박리하였다. 직시하에서 아래로는 제 6번 늑골에서 위로는 제 2번 늑골 부위까지 박리가 가능하였다.

심낭에 4cm 정도의 종절개를 가하고 좌전하행지를 확인한 후, 5호 견사로 심낭절개부를 흉부절개부에 고정결찰하여 좌전하행지가 수술시야에 더 가까워지게 하였다.

환자의 심박동수가 분당 60회 내외여서 심박동을 느리게 하는 약물을 투여할 필요는 없었다. 체중 kg당 1.5mg의 heparin을 정주하고 좌전하행지의 문합부위 위아래로 2.5cm 간격을 두고 4-0 polypropylene으로 좌전하행지에 손상이 가지 않게 일시적으로 견인하였다.

좌전하행지로의 혈류를 완전 중단시킨후 3분을 기다려서 심부정맥의 발생이나, 혈류역학적 장애가 나타나지 않음을 확인한 후 내유동맥 말단부를 절단하고 문합에 대비한 준비를 하였다.

압축공기를 이용하여 시야를 좋게 하면서 좌전하행지에 5mm의 절개를 가하고 heel side에 8-0 polypropylene으로 세곳에 단속봉합을 가하였고 나머지는 연속봉합하였다(Fig. 3).

문합후 심실벽운동성에 이상이 없음을 육안 및 경식도 심초음파검사로 확인하고 개흉부를 닫았다. 수술 중 nitroglycerin을 계속 주입한 것 외에 다른 약제는 쓰지 않았으며 수혈은 필요하지않았다.

문합시간은 10분이었으며 총 수술시간은 2시간 30분이었다. 환자는 수술장에서 기관삽관을 제거할 수 있었으며 수술 후 합병증없이 좋은 경과를 보였다. 술후 제 7일에 시

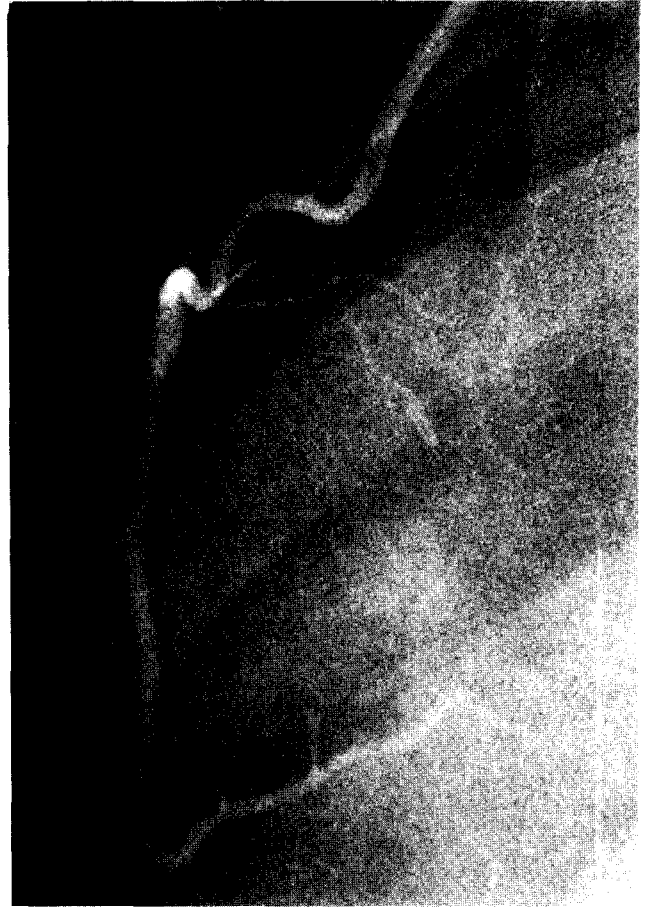

Fig. 4. Postoperative coronary angiography showing good flow and perfect anastomosis between LIMA and LAD

행한 관상동맥조영술상 문합부에 문제없이 좋은 개통을 보였다(Fig 4). 좌심실조영술상 정상 구출율을 보였으며 심실벽 운동장애 소견도 없었다.

### 고 찰

최초로 관상동맥우회술을 체외순환없이 시행한 것은 구 소련의 Kolessov에 의해서였다<sup>1)</sup>. 그러나 체외순환술과 심근보호술의 발전으로 거의 대부분의 관상동맥우회술은 체외순환하 심정지상태에서 시행되어 왔다. 그러나 좌회선지의 둔각지의 병변과 후하행지의 병변을 제외한 경우 제한되고 엄선된 환자들에서 체외순환없이 관상동맥우회술이 시행되어 왔으며, Argentina의 Benetti등<sup>2)</sup>과 Brazil의 Buffolo등<sup>3)</sup>은 각각 1500례, 1200례가 넘는 수술결과를 보고하였다.

그들의 보고에서 보면 수술사망률이나 술중 심근경색증

빈도는 체외순환하 심정지 상태에서 시행한 경우와 비슷하였으나, 술후 부정맥의 발생이나 호흡기계 또는 신경계의 합병증의 빈도는 훨씬 낮았으며 개통율에 있어서도 차이가 없었다. 그러나 신부전, 호흡기계 문제, 노령, 뇌발작 그리고 다른 전신질환이 있는 경우 등 고위험군의 환자에서 특히 유리함을 보고하였다<sup>3)</sup>.

좌전하행지 근위부 협착시 내유동맥을 이용한 관상동맥 우회술은 수술사망률이 거의 없이 좋은 장기 결과를 보여 왔다<sup>4)</sup>. 그러나 경피적 관상동맥풍선성형술이 도입된 이후 대다수가 풍선성형술에 의해 치료받게 되었다. 더우기 directional atherectomy, laser, stent 등의 개발로 내과적 침습적 중재의 적응범위는 더욱 늘어가고 있다. 그러나 침습적 중재술시에 관동맥 박리, 혈전형성 그리고 관동맥연축 등에 의한 급성폐색의 위험성이 있을 수 있으며 적지만 관통의 위험도 주지하는 바이다.

따라서 ACC/AHA의 풍선성형술 지침에서는 위험성 예측에서 관상동맥 협착양상을 강조하여 분류하였다<sup>5)</sup>. 중요한 관점은 급성폐색이 일어날 경우 위험에 빠질 심근의 범위를 고려하는 것이다<sup>6)</sup>. 본 증례의 환자는 directional atherectomy, PTCA 및 stenting의 적응이 되나 B형 병변의 특징 중 비교적 긴 길이의 협착, 편심성 협착, 불규칙적인 모양의 협착, 그리고 혈관이 분지되는 곳의 병변등 여러 가지를 가지고 있어 시술시 주요 합병증의 위험이 높을 것으로 생각되었다<sup>5)</sup>. 더우기 환자의 관상동맥은 left dominant system이어서 급성폐색이나 관상동맥과열의 합병증이 발생할 경우 좌심실의 광범위한 부위의 심근에 위험이 초래될 수도 있을 것으로 사료되었다<sup>6)</sup>.

최근 Benetti등<sup>7)</sup>과 Acuff등<sup>8)</sup>은 좌전하행지 근위부 협착이나 우관상동맥 협착의 경우 “minimally invasive” 관상동맥 우회술로서 치료할 경우, 침습의 정도는 풍선성형술에 비견될 수 있고 술후 2~3일간의 입원기간만을 소요하고 수술사망률이나 술후 이환율이 거의 없음을 보고하였다. 수술시 심박동을 느리게 하기 위해서 Esmolol이나 Verapamil 등을 투여하기도 하며, “Steal phenomenon”을 방지하기 위해서 가능한 내유동맥의 모든 분지를 처리하

여야 하고 이를 위해서 흉강경을 이용하여 내유동맥 및 그 분지를 박리하고 있으나<sup>7)</sup> 본 증례는 제한적 개흉으로 직시하에 제 2번 늑골에서 제 6번 늑골까지 박리가 가능하였다. 술후 시행한 관상동맥조영술에서 steal 현상은 보이지 않았다. 본 레도 술후 수일내에 퇴원 가능하였으나 술후 7일에 관상동맥조영술을 실시하고 퇴원하였다.

심폐바이패스를 이용하지 않는 점, 순조로운 회복 및 짧은 입원기간, 그에 따른 의료비의 절감 등 외에도 중요한 것은 내유동맥을 사용하기 때문에 월등히 훌륭한 장기개통율을 얻을 수 있어 풍선성형술이나 directional atherectomy시 문제되는 높은 재협착율과 비교된다.

비록 적응에 제한이 있지만 이 수술의 도입으로 관동맥 질환의 외과적 수술의 적응이 넓어질 것으로 생각된다.

### 참 고 문 헌

1. Kolessov VL. Mammary artery-coronary artery anastomosis as method of treatment for angina pectoris. J Thorac Cardiovasc Surg 1967;54: 535-44
2. Benetti FJ, Naselli G, Wood M, et al. Direct myocardial revascularization without extracorporeal circulation. Chest 1991; 100: 312-6.
3. Buffolo E, Andrade JCS, Branco JNR, et al. Coronary artery bypass grafting without cardiopulmonary bypass. Ann Thorac Surg 1996;61: 63-6
4. Loop FD, Lytle BW, Cosgrove DM, Stewart RW, et al. Influence of the internal mammary artery graft of 10 year survival and other cardiac events. N Engl J Med 1986;314: 1-6
5. Ryan TJ, Faxon DP, Gunnar RM, et al. Guidelines for percutaneous transluminal coronary angioplasty. J Am Coll Cardiol 1988;12: 529-45
6. Douglas JS, King SB III. Techniques of percutaneous transluminal angioplasty and atherectomy of the coronary arteries. 8th ed. New York: McGraw-Hill, Inc. 1994; 1345-56
7. Benetti FJ, Ballester C, Sani G, Doonstra P, and Grandjean J. Video assisted coronary bypass surgery. J Card Surg 1995; 10: 620-5
8. Acuff TE, Landreneau RJ, Griffith BP, and Mark MJ. Minimally invasive coronary artery bypass grafting. Ann Thorac Surg 1996; 61: 135-7

#### =국문초록=

단국대학교병원 흉부외과에서는 좌전하행지 기시부부터 95% 이상 협착을 보이는 단일혈관질환 1례에서 체외순환없이 제한적 전흉부 개흉으로 좌측내유동맥을 박리하여 박동심장하에서 관상동맥우회술을 성공적으로 시행하였기에 보고하는 바이다.