

기도이물의 강직형 내시경을 이용한 치료

원주의과대학 이비인후과학교실

봉 정 표

AIRWAY FOREIGN BODY REMOVAL WITH RIGID BRONCHOSCOPY

Jeong Pyo Bong, M.D.

Department of Otolaryngology-Head and Neck Surgery
Wonju College of Medicine, Wonju, Korea

I. 서 론

기도내 이물의 흡인은 주로 5세 이하의 유소아에서 많이 발생하는 사고로서 그의 진단 및 치료가 지연될 경우 심각한 합병증을 초래할 수 있으며, 갑작스런 사망의 원인이 될 수도 있다. 성인에 있어서도 그 빈도는 적으나 의식이 없는 환자라든지, 외상을 입은 환자의 경우에서 기도내 이물의 흡인이 일어날 수 있다(Table 10). 유소아들은 무엇이든 입에 넣으려는 습성이 있으며, 먹는 중에 옷거나 울거나 하는 경우가 많고, 대구치의 미발달로 땅콩같은 음식을 씹고 분쇄하는 능력이 떨어지며, 해부학적으로 후두의 위치가 높다는 특징이 있어 이물이 기도내로 흡인되기 쉬우므로^{52,61)} 부모들의 각별한 주의가 필요하다. 부모나 주위 사람들의 목격에 의한 이물의 흡인 병력이 있는 경우나 기도이물을 의심할 수 있는 갑작스런 호흡곤란, 질식, 천명, 발작성기침 등의 증상이 있는 경우에는 조기에 이물의 진단이 가능하지만, 흡인 당시에는 위와 같은 초기 증상이 있다가 이물이 기관지내에 자리

잡게 되면 기침반사의 소실로 무증상기가 있게 되고 흡인 사실을 모른 채 경과하면, 만성기침, 발열, 호흡곤란, 청색증 등의 후기 호흡기증상이 발생하게 되므로 흡인의 병력이 없더라도 보존적 요법에 반응하지 않는 상기의 증상들이 지속되거나, 흡기와 호기시의 흉부 방사선 단순촬영상 폐기종, 무기폐, 폐렴 등의 소견이 관찰되면 기관지내 이물을 의심하여야 한다. 이물의 제거 방법으로는 후두 및 기관내 이물의 경우에는 응급상황에서의 Heimlich maneuver나 체위배출법(postural drainage) 등의 물리적인 방법과 기관절개술, 직접후두경술, 기관지경술 등의 수술적 방법이 있으며, 기관지내 이물(bronchial foreign body)의 경우에는 기관지경술을 통한 제거가 최선의 방법으로 되어있다. 기관지경은 강직형 기관지경(rigid bronchoscope)과 굴곡형 기관지경(flexible bronchoscope)으로 나눌 수 있는데 유소아의 경우에는 전신 마취하에서의 강직형 기관지경술이 보편화 되어있다. 이에 저자는 그동안 국내에 발표된 기도이물에 대한 문헌을 취합하여 그에 대한 특성을 알아보고, 강직형

기관지경술에 관한 여러 가지 사항들을 고찰해 보고자 한다.

II. 기도이물

그동안 국내에서 기도이물에 대하여 발표된 41개의 논문을 취합한 결과 1967년부터 1992년 까지의 대한이비인후과 학회지에 보고된 기도이물환자는 840례였으며 저자가 최근 7년간 경험한 23례를 더하여 863례를 분석하였다.

1. 연령 및 성별분포

기도이물은 서론에서 기술한 바와 같이 주로 유아에서 발생하는데, 863례중 684례(79.3%)에서 5세 이하이며(Table 1), 성별분포는 562례중 남자가 389례(69.2%),여자가 173례(30.8%)로 남자에서 많다. 5세 이하의 유아에서도 남자가 두배이상 많은 빈도를 보이는데 이는 남아가 여아보다 더 활동적이기 때문이라 생각할 수 있으나 확실치는 않고⁵⁾, Wolach등은 음식을 먹는 습관등 문화적인 특성이나 종족에 따라 그 발생률이 차이가 있을 수

Table 1. Age distribution of airway foreign bodies in Korea

Age	Cases (%)
0 - 5	684 (79.3)
6 - 10	92 (10.7)
Over 11	87 (10.0)
Total	863 (100.0)

Table 2. Sex distribution of airway foreign bodies in Korea

Age/Sex	Male	Female	Total
0 - 5	320	144	464
6 - 10	29	16	45
Over 10	40	13	53
Total	389	173	562

있다하였다⁷⁾.

2. 이물의 체류기간

이물흡인 후 1일 이내에 병원을 방문하여 수술을 받은 환자가 765례 중 287례(37.5%)로 가장 많으며, 30일 이상 이물이 기도내에 있었던 경우도 62례(8.1%)였다(Table 3).

3. 이물에 의한 증상

이물 흡인후 나타나는 증상으로는 기침(34.6%), 호흡곤란(28.4%), 발열(9.44%)의 순이었다(Table 4).

4. 이물의 종류

게제된 이물의 종류로는 863례중 식물성 이물이

Table 3. Time interval between onset and removal of airway foreign bodies

Duration(day)	Cases (%)
< 1	287(37.5)
2 - 3	128(16.8)
4 - 7	134 (17.5)
8 - 30	147 (19.2)
30 <	62 (8.1)
Unknown	7 (0.9)
Total	765(100.0)

Table 4. Presenting symptoms due to airway foreign bodies

Symptoms	Cases (%)
Coughing	360(34.7)
Dyspnea	295(28.4)
Fever	98(9.4)
Choking history	85(8.2)
Cyanosis	83(8.0)
Chest pain	12(1.6)
Others	78(7.5)
No symptoms	2(0.2)
Total	1,039(100.0)

474례(54.9%)로 가장 많으며 그중 땅콩류가 440례(51.0%)이고, 금속류는 122례(14.3%), 플라스틱은 119례(13.9%)등이다(Table 5).

5. 이물의 위치

이물의 게재위치는 854례 중 주기관지에 592례(69.3%)이며 우측이 333례(39.0%), 좌측이 248례(29.0%), 양측모두는 11례(1.3%)이다(Table 6).

6. 방사선학적 소견

기관지경술전의 방사선 소견으로는 폐기종이 40.1%로 가장 많으며, 무기폐 16.3%, 폐렴 12.3% 순이

Table 5. Types of foreign bodies in airway

Type	Cases (%)
Nuts	440 (51.5)
Metal	122 (14.3)
Plastics	119 (13.9)
Vegetables	34 (4.0)
Foods	29 (3.4)
Bone fragments	47 (5.5)
Others	72 (8.4)
Total	863 (100.0)

다. 13.2%에서는 정상소견을 보였고, 이물의 음영이 관찰된 경우는 12.2%였다(Table 7).

III. 강직형 기관지경술 (Rigid Bronchoscopy)

1. 기관지경의 발달과 종류

기관지경의 발달과정은 역사적으로 후두경의 발

Table 6. Location of airway foreign bodies

Site	Cases (%)
Larynx	62 (7.5)
Trachea	88 (10.6)
Main Bronchus	
Right	333 (40.0)
Left	248 (29.8)
Both	11 (1.3)
Carina	7 (0.8)
Segmental bronchus	
Right	34 (4.1)
Left	34 (4.1)
Absent	15 (1.8)
Total	832 (100.0)

Table 7. Findings of initial chest films

Findings	Cases (%)
Emphysema	234 (40.1)
Atelectasis	95 (16.3)
Pneumonia	72 (12.3)
Emphysema & Pneumonia	12 (2.1)
Pneumonia & Atelectasis	8 (1.4)
Emphysema & Atelectasis	5 (0.9)
Pneumothorax & Pneumomediastinum	7 (1.2)
Pneumonia & Pneumomediastinum	1 (0.2)
Pneumonia & Pneumothorax	1 (0.2)
Normal	77 (13.2)
Foreign body shadow	71 (12.2)
Total	583 (100.0)

달로 시작된다. 최초로 살아있는 사람의 후두를 관찰한 사람은 영국의 음악교사였던 Signor Manuel Garcia로 거울을 사용하여 자신의 후두와 기관상부를 관찰하였다고 한다. 생리학자인 John N. Czermak은 간접후두경술에 후두경을 사용하는 것을 처음 보고하였으며, 이를 물려받은 Horace Green은 1858년 이 튜브를 구강을 통해 후두에 넣어 관찰함으로써 미국에서 "Father of Laryngology"로 알려지게 되었다. 1878년 Thomas Edison에 의해 전구가 발명됨으로써 조명에 획기적 변화가 오게 되었으며, 1880년대 초 독일의 Alfred Kerstein이 최초의 기관내삽관튜브인 O'Dwyer's Tube에 전구를 연결하여 후두 내부를 관찰하는데 이용하였고, 1895년에 최초로 튜브형의 spatula를 직접후두경으로 사용하게 되었다. 그의 제자인 Gustaf Killian은 Kerstein의 기구를 사용하여 1897년 3월 30일, 63세 농부의 기도로 넘어간 돼지뼈를 제거하고, 그 이듬해 3례의 이물제거에 대하여 보고한 바, 그가 "Father of Bronchoscopy"로 알려지게 되었다⁵²⁾. 그 당시 이미 식도경을 개발하여 사용하고 있던, Chevalier Jackson은 O'Dwyer's tube와 Kerstein autoscope(laryngoscope)을 기초로하여 기관지경을 개발, 1915년 Laryngoscope 잡지에 그 술식과 함께 발표함으로써, 근대의 여러형태의 기관지경 개발의 효시가 되었다⁵³⁾. 그러나 이러한 형태의 기관지경은 백열등을 이용함으로써 시야의 많은 제약과 효과적인 마취의 어려움이 있었는데, 1953년 Mundnich와 Hoflehner에 의해 환기형 기관지경(ventilating bronchoscope)이 개발됨으로써 전신마취하에서 지속적인 산소를 공급하며, 소아에서도 안전하게 관찰을 할 수 있게 되었고, fiberoptic light illumination system의 개발로 기존의 기관지경에 비해 훨씬 더 밝은 시야하에서 시행할 수 있게 발전되었다. Jackson의 제자인 E. N. Broyles에 의해 Optical telescope이 개발되고, 영국 Redding University의 물리학자인 H. H. Hopkins가 rod-lens telescope system(Fig. 4)을 개발하여 1968년 Karl Storz가 소아의 기관지경에 이를 적용함으로써 강직형 기관지경술시 조명과 시야확보에 있어서 획기적인 진전이 이루어졌으며, 이를 이용하여 확대된 시야에서 기도의 사진촬영도 가능하게 되었다.

1960년대 후반 Shigeto Ikeda에 의해 굴곡형 기관지경이 처음 발표된 이후로 1970년대 부터는 여러 가지의 호흡기질환의 진단과 치료에 강직형 기관지경보다 더 보편적으로 사용되고 있으며, Fieselmann등은 이를 이용하여 기관지내로 흡인된 두 개의 치아를 wire basket으로 제거하였다고 보고하였다⁴⁷⁾.

현재 보편적으로 사용하고 있는 환기형 기관지경은 여러회사의 제품들이 있으며 저자는 Karl-Storz의 Doesel-Huzly type의 기관지경을 주로 사용하고 있다(Fig. 1,2). 기관지경의 크기는 신생아용의 내경 2.5mm부터 0.5mm 간격으로 되어있으며 이물제거나 다른 목적으로 사용할 수 있는 여러 형태의 감자들이 있다(Fig. 3). 또한 telescope과 결합하여 더욱 확대된 시야에서 이물을 제거할 수 있는 이물감자들이 개발되어 있다. 또한 1970년대부터 LASER의 사용이 실용화 됨에 따라 기도의 병변에도 이를 사용하게 되었으며 CO₂ 및 ND-YAG LASER를 강직형 또는 굴곡형 기관지경과 함께 사용하여 Laser bronchoscopy를 시행하고 있다⁶⁵⁾.

2. 적응증

기관지경술은 진단목적과 치료목적의 두가지로 시행할 수 있다. 일반적으로 만성기침, 호흡곤란, 각혈, 과다한 객담, 흉통 등의 호흡기 증상이 있거나, 성대마비, 전이성 경부종괴, 두경부 종양 환자의 폐전이 유무판별의 경우 방사선촬영, 전산화 단층촬영, 폐기능검사등과 함께 진단목적으로 시행할 수 있는데 이를 위해서는 강직형보다는 굴곡형 기관지경술이 보편화 되어 있다고 볼 수 있다. 강직형 기관지경술은 소아에서의 진단적 목적에 사용되며, 반흔이나 기관내 종물, 기관 외부의 종물에 의한 압박으로 기관내경의 직경에 현저한 감소가 오는 경우에 시행할 수 있다⁷⁰⁾. 치료 목적으로는 기관 또는 기관지내 이물의 제거에는 강직형 기관지경술이 최적의 치료법으로 되어 있으며, 그외 과다한 출혈이나 분비물의 흡인을 위해서는 안전하게 기도유지를 할 수 있는 강직형 기관지경술이 굴곡형보다 도움을 줄 수 있다(Table 9).

기도이물의 진단에 있어 이물의 흡인병력이 중요

하다 하였는 바, 이물의 흡인병력이 확실하면 증상 및 흉부 단순방사선 소견상 확실치 않더라도 진단적 기관지경술이 필요하며, 치료에 반응이 없는 상기도감염, 폐염, 기관지천식등으로 진단된 경우나, 장기간의 기침, 천명 및 호흡음의 감소 등 기도이물의 3중상이 있으면 기관지경 검사의 적용이 된다⁴⁾. 기관지내 이물의 제거에 있어 기관지경술을 시행하는 시기는 모든 환자가 다 응급상황은 아니어서, 호흡곤란이 있는 환자에서는 긴급하게 시행하여 이물을 제거하여야하며, 이물의 흡인 사실이 비교적 조기에 발견되고 호흡곤란의 증세가 없는 경우에는 안전한 금식시간이 경과 후(6시간 이상) 시행하고, 장기간 지속되는 호흡기 증상이 있어 기관지 이물이 의심되는 경우에는 어느 정도 여유있게 기관지경술을 시행하여도 된다⁵⁾.

3. 마취

과거에 사용하던 Jackson형의 기관지경을 이용한 강직형 기관지경술은 국소 마취하에서 시행해야 하므로 그 시행에 불편함과 어려움이 있었으며, 특히 소아에서는 더욱 곤란하고 위험하여 이물의 제거등 그 사용에 한계가 있었다. 그러나 환기형 기관지경의 개발로 소아는 물론 성인에서도 전신마취하에서 안전하게 시행할 수 있게 되었다. 기도이물의 제거에 전신마취가 필요한 이유는, 시술동안 계속 산소를 공급함으로써 높은 산소분압을 유지할 수 있고, 수술 중 대사 요구량을 낮출 수 있으며, 환자를 움직이지않게 함으로써 이물제거가 용이하고 구강, 후두, 기관내벽에 불필요한 외상을 줄일 수 있기 때문이다⁶⁾.

강직형 기관지경술시의 이상적인 마취의 조건은 신속한 마취 유도(rapid induction), 혈류역학 불균형의 최소화(minimal hemodynamic instability), 충분한 환기 및 산소공급(satisfactory ventilation and oxygenation), 기침반사의 최소화(reduced cough reflex), 기관지경의 삽입을 용이하게하기 위한 상악 및 성대근육의 충분한 이완,마취후의 편안한 회복 (comfortable arousal)과 적은 합병증(minimal postoperative complications)이라고 하였다⁶⁾. 강직형 기관지경술에 주로 사용되는 마취와 환기(ventilation)의 방법들로는 일반적인 기관내

삽관을 통한 전신마취와 같이 Thiopental sodium이나 다른 hypnotics와 근이완제를 정맥주사하여 induction한 후 삽관대신 기관지경을 삽입하고 그를 통해 산소를 공급하며 Halothane이나 Isoflurane 등의 주마취제를 사용하여 마취정도를 유지하는 흡입마취(inhalation anesthesia)와 Propofol과 근이완제를 사용하는 정맥마취(intravenous anesthesia)로 마취상태를 유지하고 high frequency jet ventilation, venturi ventilation 또는 spontaneous assisted ventilation 등으로 산소를 공급하는 방법이다.

기관지경술시 술자는 수시로 기관지경의 window를 열고 조작을 하게되므로, 흡입마취의 경우에는 이때 마취가스의 유입이 중단되어 마취의 심도를 유지하기 힘든 점이 있는 반면 정맥마취를 사용하면 이 문제를 해결할 수 있다. Jet venturi ventilation technique은 1967년 Sanders에 의해 기관지경술에 처음 적용되었는데 이 방법이나 high frequency jet ventilation을 사용하여 기관지경을 통한 기구조작이나 흡인(suction) 등에 방해를 주지않고 지속적으로 산소를 공급할 수 있게 되었다⁴⁸⁾. 저자의 경우도 기관지경술시 흡입마취보다는 정맥마취를 주로 사용하고 있으며, ventilation 방법은 상황에 따라 high frequency jet ventilation technique 또는 manual ventilation technique을 사용하고 있다.

4. 술식

기관지경술은 술자(endoscopist), 마취의사, 보조술자 및 간호사간의 신속하고 긴밀한 협조체제 아래 team approach로서 행해져야 한다는 점을 항상 인지하고 있어야 한다. 기관지경의 선택은 소아의 경우 기도이물의 호발연령이 1-2세 이므로 4 mm 내경의 것을 주로 사용하고, 나이에 따라 적합한 크기와 길이의 기관지경을 선택한다. 술전 검사와 마취전 처치 및 기관지경술을 위한 모든 준비가 완료되면, 환자의 머리위치를 통상적인 기관내 삽관 때와 같이 머리 밑을 베틀등으로 받치고 턱을 위로 향하게 하는 "sniff position"으로 한다. 먼저 환자의 치아와 눈을 보호조치한 후, 마취의사는 마취유도(induction)를 시작하고 완전한 이완상태

와 마스크를 통한 충분한 산소공급(preoxygenation)이 이루어지면 술자에게 기관지경을 삽입토록 통보한다. 기관지경을 삽입하는 방법에도 여러 가지가 있는데 기관내 삽관처럼 직접후두경을 사용하는 경우는 오른손 엄지와 인지를 사용하여 치아와 치주 등을 보호하는 동시에 입을 벌리며 왼손으로 직접후두경을 삽입하고 후두를 노출한 후 우측손으로 기관지경을 삽입한다. 기관지경으로 후두개를 전방으로 밀면서 진행하여 성문부가 보이면 직접후두경을 빼고 왼손을 치아 보호 및 기관지경의 지지대로 이용하면서 오른손으로 전진시키며 성문부를 통과할 때는 기관지경을 우측으로 90° 회전하여 성대에 손상을 주지 않도록 해야한다. 기관지경이 후두를 통과하면 다시 기관지경을 90° 회전시켜 원위치에 오게 하고, 마취의는 신속하게 기관지경의 환기통로에 마취관을 연결하여 ventilation

을 시작하거나 마취가스를 흡입시킨다. Jet ventilation technique을 사용하는 경우에는 기관지경 삽입시작시부터 기계를 작동시키거나, 기관지경이 완전히 삽입된 후 ventilation을 시작한다. 종래에는 직접후두경을 사용치 않고 기관지경을 들여다보면서 삽입하는 방법을 많이 사용하였는데 이는 성인에서는 용이 할 수 있으나 소아에서는 기관지경의 내경이 작아 시야가 좁으므로 구강이나 하인두부에 침 또는 분비물이 고여있거나 충분한 이완상태가 아니어서 swallowing reflex가 남아있으면 후두개나 후두 입구부를 찾기 어려워 여러번 시도해야하는 경우도 있을 수 있으므로 직접후두경을 사용하여 기관지경을 삽입하는 것이 더 안전하고 쉬운 방법이라 생각된다. 또한 기관지경의 삽

Table 8. Complications of ventilating bronchoscopy

Complication	Cases(%)
Pneumonia	23 (48.9)
Atelectasis	10 (21.3)
Pneumothorax	4 (8.5)
Atelectasis & Pneumomediastinum	1 (2.1)
Cardiac arrest	3 (6.4)
Emphysema	1 (2.1)
Others	5 (10.7)
Total	47 (100.0)

Table 9. Indication for Rigid Bronchoscopy

Removal of foreign body (particularly in children)
Massive hemoptysis
Laser bronchoscopy
Dilation of tracheobronchial strictures
Placement of airway stent
Large biopsy of tracheobronchial tree
Removal of tenacious mucous plug, blood clot
Removal of necrotic tracheobronchial mucosa

Table 10. Factors predisposing adults to tracheobronchial foreign body aspiration

Primary neurologic disorders
Cerebrovascular accidents
Parkinson disease
Seizures
Mental retardation
Primary brain neoplasms
Cerebral palsy
Dental procedures
Medical procedures
Traumatic loss of consciousness
Alcohol or sedative use

입전 기관내삽관을 시행하여 마취를 한 후 기관지경을 삽입하는 방법도 있는데 이때는 기관내 튜브를 따라 기관지경을 전진시켜 끝이 후두부에 도달하게 한 후 기관지경으로 시야를 완벽하게 확보한 상태에서 튜브를 제거하고 기관지경을 기관내로 삽입하면 되는데 특별한 상황이 아니면 기관내삽관이 불필요한 과정이므로 자주 사용되지 않는 방법이다. 기관지경의 삽입은 신속하게 이루어져야 하는데 이 과정동안에는 ventilation이 되지않는 기간이므로 마취의사와 보조술자는 맥박수, O₂ saturation, 입술의 색깔등 환자의 상태를 주의깊

게 관찰하여야 하며, 나빠지는 경우에는 다시 마스크를 통한 충분한 산소공급 후 기관지경의 삽입을 재시도해야 한다. 보조술자는 한손으로 머리를 받치고 다른 한손으로는 목을 잡아 기관지경과 기도가 일직선상에 놓일수 있도록 환자의 머리 위치를 조정하여야 후두와 기관내벽에 손상을 줄일 수 있다. 기관지경이 충분히 기관내로 삽입되고 환기가 정상적으로 이루어 지면 환자의 구강과 인두에 젖은 거-즈를 넣어 막으면 마취가스나 산소가 밖으로 유출되는 것을 줄일 수 있고 기관지경의 고정에도 도움이 된다.

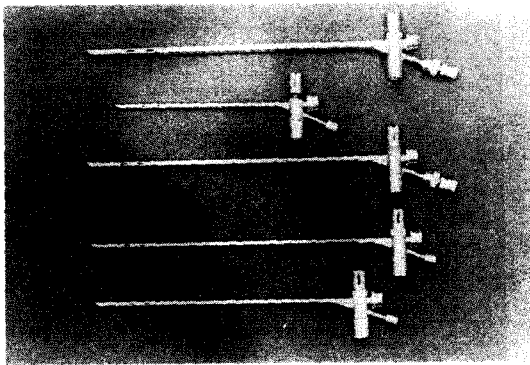


Fig. 1. Doesel-Huzly Pediatric Ventilating Bronchoscopes(Karl-Storz CO.).




Fig. 2. Ventilating bronchoscope and accessories.

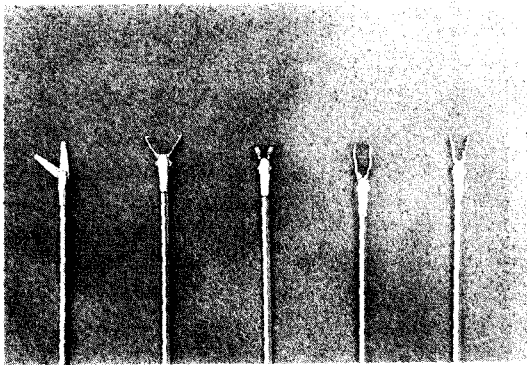


Fig. 3. Types of forceps for rigid bronchoscopy




Fig. 4. Storz-Hopkins telescope using rod-lens system comparing with traditional optical endoscope.

술자는 기관지경의 window를 통해 기관과 좌, 우 기관지를 관찰하여 이물의 존재여부를 탐색한다. 이물이 확인되면 먼저 이물이 없는 쪽의 병변 유무를 관찰하고, 다시 기관지경을 이물 앞까지 전진시켜 이물의 종류, 크기, 모양, 기관지 내벽과의 관계, 이물반응에 의한 병변의 정도 등을 파악한다. 이때 기관지경을 너무 깊이 집어넣어 이물이 더욱 밀려 들어가지 않도록 주의해야 한다. 이물의 상태에 따라 여러형태의 이물감자 중 적당한 것을 선택하고 tip의 방향을 정한 다음 삽입정도를 파악하기 쉽게 기관지경의 길이에 맞춰 감자에 미리 표시를 해둔다. 이러한 관찰과 준비가 끝나면 감자를 삽입하여 이물을 제거하게 되는데, 기관지경 내로 마취제를 흡입시켜 마취 하는 경우나 manuel ventilation technique을 사용하는 경우에는 기관지경의 window를 열고 감자를 넣어야 하므로 술자는 이를 마취의에게 통고하여 산소포화상태가 충분한가를 확인 후 감자를 삽입해야 한다. 이때 window를 열고 조작할 수 있는 시간은 45초 이하이므로²⁸⁾ 마취의, 보조 술자와 간호사들이 옆에서 환자상태를 세심히 관찰하여야 한다. 그러나 한정된 시간에 반드시 구애받을 필요는 없고 monitor 상의 산소포화도가 충분히 유지되고 있거나, 심전도상에 큰 변화가 없다면 45초 이상의 어느정도 긴 시간 동안도 조작을 할 수 있다. 이물감자로 이물을 잡을 때에는 기관지경을 약간 후퇴시켜 기관지경과 이물사이에 간격을 두게하고, 끝을 벌려 양끝이 기관지 내벽에 살짝 닿게 하면서 전진시켜 내벽과 이물사이로 들어가게 한 후 이물을 잡는다. 소아에서 기관지경에 감자를 넣어 조작할 때는 시야가 가려져 잘 보이지 않게 되므로 이물을 잡을 때는 손에 오는 촉감도 같이 이용해야 하며, 식물성인 경우 너무 세게 이물을 잡아 으깨지지 않도록 가벼운 힘으로 잡아야 한다. 요즘은 telescope을 연결할 수 있는 감자를 사용하여 작은 내경의 기관지경을 사용하는 경우라도 보다 더 밝고 확대된 시야를 얻을 수 있어 더욱 정확하게 이물을 관찰하고 쉽게 이물을 제거할 수 있게 되었다. 이물을 잡은 것이 눈으로 보이거나 손의 감촉으로 느껴지면 잡은채로 감자를 약간 후퇴시켜 이물이 기관지경을 통과할 수 있는지 파악한 후, 이물이 기

관지경에 걸려 더 이상 움직이지 않으면 기관지경과 함께 제거하고, 기관지경을 통과하는 것은 감자를 후진시켜 제거한다. 이물이 제거되는 동안에는 이물을 놓치지 않도록 주의해야 하며 기관지경에서 눈을 떼서는 안된다. 특히 기관지경과 이물을 같이 제거하는 경우 후두부위를 통과할 때 이물이 걸려 떨어지기 쉬우므로 주의를 요한다. 일단 이물이 제거되더라도, 식물성 이물은 여러조각이 있을 수 있고, 제거도중에 부서져서 남은 조각이 있을 수도 있으며, 이물에 의한 분비물이나 농(pus)을 제거하기 위하여 반드시 기관지경을 다시 삽입하여 관찰해야 한다. 모든 이물이 제거되었다고 판단되면 기관지경을 통해 ventilation하면서 환자의 호흡음을 청진하여 호전 여부를 관찰 하고, 충분히 분비물을 흡인해 낸 후 기관내벽이나 후두의 손상 여부를 관찰하면서 기관지경을 제거한다. 마취를 깨울 때는 환자의 상태에 따라 기관지경의 제거 후 다시 기관내 삽관을 시행하거나, 마스크를 이용할 수 있다.

5. 합병증

강직형 기관지경술후의 합병증은 주로 기구조작 및 마취와 연관되어 나타나게 된다. Lukomsky등은 3,449례의 강직형기관지경술 시행 후 5.0%에서 합병증의 발생을 보고 하였는데 그 중 48례(1.4%)의 major complication 가운데 16례가 마취와 연관된 것 들이며 30례는 기관지경술 자체에 의한 것이었고, 125례(3.6%)의 minor complication가운데 63례(1.8%)가 마취와 연관되어 발생하고, 62례(1.8%)가 기관지경술 자체와 관련된 것이라 하였다²⁹⁾. 기도이물을 위한 기관지경술 시행 후 발생할 수 있는 합병증들로는 Vane등이 131례의 소아 기도이물을 기관지경술로 제거한 후 46례(35%)에서 무기폐에 의한 발열(27례), 기흉(2례), 폐렴증상(11례)의 경미한 합병증발생을 보고하였고, 심각한 합병증의 발생은 드물다고 하였다³⁰⁾.

Lockhart등은 기관지경술과 관련된 합병증중 가장 많은 것은 후두 및 성문하부의 부종이고 이는 기관지경의 크기 선택과 관련이 있다고 하였다. 또한 기관지경을 통한 ventilation시 호기(exhalation)가 수동적이어서 미처 호기가 끝나기 전에 다음 흡

기가 시작되게 되므로 이로 인해 이산화 탄소가 적절히 배출되지 못하고 점차적인 흉강내 가스량과 분압이 증가하게 되어 정맥환류 (venous return)와 심박출량(cardiac output)이 감소하게 되며, 이와 같은 기압외상(barotra-uma)으로 폐기종, 중격동기종 및 기흉등이 발생할 수 있다고 한다⁵⁷⁾. Redleaf 등은 강직형기관지경술 후, 기도내에 물리적 외상이 없었으나 기흉을 동반하지 않으면서 중격동기종과 피하기종이 발생된 예를 보고하였다⁴⁹⁾. 국내의 보고에서도 김등⁸⁾은 성문하부종이 가장 많은 합병증으로 스테로이드를 포함한 보존적 요법으로 치료되었으며, 그 외의 합병증들을 보고한 문헌들을 종합하여 보면 402례의 환기형 기관지경술 후 58례(14.4%)에서 발생하였으며 폐렴 23례(48.9%), 무기폐 10례(21.3%),기흉 및 중격동 기종 4례(8.5%)의 순이었다(Table 8).

6. 장. 단점

Lukomsky등은 전반적인 시술후의 합병증은 강직형기관지경술에서 굴곡형 기관지경술보다 많으나 치료적 목적으로서는 강직형 기관지경술이 더 유용하다고 하였다⁵⁹⁾.

강직형 기관지경술의 가장 큰 장점은, 굴곡형 기관지경술시는 시술동안 적절한 기도유지가 방해받게되는 반면, 기도 유지에 문제가 있는 경우에도 항상 적절한 기도를 확보할 수 있다는 것이며⁶⁰⁾, 특히 소아에 있어서는 진단적 기관지경술과 치료적 기관지경술에서 모두 강직형 기관지경술이 최적의 방법으로 되어있다. 강직형 기관지경술의 문제점으로는 앞에서 설명한 것과 같이 전신마취를 해야하며 튜브를 통한 ventilation으로 인한 문제점이 발생할 수 있다는 것과, 단단한 튜브형의 관을 사용하게 되므로 후두 및 기도내벽에 물리적 손상을 줄 수 있다는 것이다. 또한 심한 심장질환이 있거나, 심근경색증, 심한 체기형이 있는 환자, 여러원인에 의한 개구장애가 있는 환자에서는 강직형 기관지경술의 시행이 불가능하다.

IV. 결 론

기도이물의 진단과 치료에 있어, 특히 소아의 경

우, 전신마취하에 강직형 내시경술을 시행하는 것이 가장 적절한 방법이다. 기관지경술 후 많지는 않으나 여러 가지 합병증이 발생할 수 있으므로, 그 이환율을 줄이기 위해서는 가능한한 경험있는 의사가 시행해야하며, 술자 뿐 아니라 마취의사, 간호사 등, 수술에 관여하는 모든 사람의 신속하고 긴밀한 협조아래 시행되어야 한다.

References

1. 고준영,서용빈,우홍균 : 최근 경험한 흥미있는 기도이물 3중례. 한이인지 22 :111-115, 1979
2. 김광현, 동헌중, 정하원 등:기도이물 200례에 대한 임상적 고찰. 한이인지 34 :808-815, 1991
3. 김광현,이무훈 김상윤 등:Ventilating Bronchoscopy에 의한 기관지이물의 제거. 한이인지 27 : 393-401, 1984
4. 김승희,이종원,조재식 : 식도 및 기도이물에 대한 임상적 고찰. 한이인지 32 : 558-566, 1989
5. 김영호,정명현,강상훈 등 :유소아 기도이물의 임상적고찰. 한이인지 36 : 1321-1326, 1993
6. 김운석, 장철호, 김정현 등 : 식도 및 기도이물의 통계적 고찰. 한이인지 27 : 307-311, 1984
7. 김종남 : 기도 및 식도이물에 관한 연구. 한이인지 27:276-281,1984
8. 김종훈,김중강,이우녕:Ventilating bronchoscopy하에 제거한 기도이물. 한이인지 31 : 827-822, 1988
9. 김주형, 태 경, 신용성 등 : 기도이물의 임상적 고찰 .한이인지 31: 821-826, 1988
10. 김중태,이양선 : 3년 6개월간 체류한 의치기관지이물에 대하여.한이인지 16 :45-48, 1973
11. 김진호,고재천; 식도 및 기도이물에 대한 통계적 고찰. 한이인지 31 : 97-103, 1988
12. 김홍수,윤용주, 이은철 :후두전적출술후의 회귀한 기관지이물 1례.한이인지 28 : 218-220, 1985
13. 마도훈,이양선,이만진 등: 과거 8년간 경험한

- 식도 및 기도이물의 임상적 고찰. 한이인지 32:923-938, 1989
14. 박근목,우영태,김은우 등 : 식도 및 기도이물의 통계적 고찰. 한이인지 20 :25-30, 1977
 15. 박순일,김재선, 강대형 등 : 외과적 수술로 제거한 기도 및 식도이물 5례. 한이인지 21 : 105-109, 1978
 16. 박순재, 이병돈, 박자룡 등 : 이비인후과 영역의 이물에 관한 통계적 고찰. 한이인지 29 : 848-858, 1986
 17. 박용구, 송기준, 김홍곤 등 : 기도이물의 임상적 고찰. 한이인지 25 : 357-362, 1982
 18. 박용수,김주룡, 안원모 등 : 기관지이물 1례. 한이인지 22 : 64-66, 1979
 19. 박춘근,이상철,엄재욱 등:이비인후과 영역의 이물에 대한 고찰. 한이인지 31 : 984-992, 1988
 20. 백창환,김종훈: 장기간 체류한 식물성 기관지 및 식도이물. 한이인지 25 : 767-772, 1982
 21. 성창섭,조태환,김세웅 등 :장기간 체류한 기관지 및 식도이물. 한이인지 25 767-772, 1982
 22. 신용성, 채우석, 김경래 등 : 후두전적출술후의 회귀한 기관지이물로 인하여 발생한 전기관 및 기관지폐쇄증 치험 1례. 한이인지 33 : 643-646, 1990
 23. 오경균 :유소아의 기도이물. 한이인지 24 : 303-308, 1981
 24. 유헌희, 강병길, 추윤수 등 : 식도 및 기도이물의 통계적 고찰. 한이인지 19:87-93, 1976
 25. 윤동빈, 서정열, 김 훈 : 식도 및 기도이물의 통계적 고찰. 한이인지 31 : 657-662, 1988
 26. 이동수, 옥홍남, 문성무 등 : 식도 및 기도이물의 통계적 고찰. 한이인지 20: 57-59, 1977
 27. 이만용, 서병도, 송화석 : 흥미있는 기도이물례. 한이인지 11: 77-81, 1968
 28. 이병현, 김기령 : 8년간 잔류하였던 좌측기관지이물의 적출례. 한이인지 1: 21-24, 1958
 29. 이양선,이웅렬,이인환 등: 최근 경험한 흥미있는 기도 및 식도이물 3례. 한이인지 28 : 513-518, 1985
 30. 이양선, 이재창, 송계원 : 최근 본 교실에서 경험한 흥미있는 기도이물에 대하여. 한이인지 10: 61-64, 1967
 31. 이양선, 지중민, 박준식 등 : 기도이물과 오진. 한이인지 19:79-82,1976
 32. 이양선, 지중민, 송재권 등 : 최근 본 교실에서 경험한 흥미있는 기관지 이물에 대하여. 한이인지 21 : 129-131, 1978
 33. 이현구, 엄재욱, 권혁진 등 : 식도 및 기도이물의 통계적 고찰. 한이인지 26 : 670-675, 1983
 34. 이화식, 송인관, 이기주 등 : 최근 경험한 기도이물 7례. 한이인지 25 : 759-766, 1982
 35. 정태성, 최종준, 윤종준 등 : 식도 및 기도이물 160례에 대한 고찰.한이인지 31 : 330-335, 1988
 36. 조병호 : 무기폐를 동반한 기관지이물 2례. 한이인지 12 : 51-54, 1969
 37. 조진규,이종담, 서정범 : 기도이물 40례에 대하여. 한이인지 17: 41-47, 1974
 38. 천 표, 장병일, 추광철 등 : 식도 및 기도이물에 대한 통계적 고찰. 한이인지 19 :31-35, 1976
 39. 추희숙 : 기관지이물 2중례. 한이인지 24 : 411-414, 1981
 40. 한현인, 김종갑, 임순광 등 : 내시경술로 제거에 실패한 기관지 및 식도이물. 한이인지 32 : 753-755, 1989
 41. 함태영, 노영수, 강성섭 : 종격동 기종을 동반한 기관지이물 1례. 한이인지 24:422-425, 1981
 42. 홍성태, 김춘길, 유흥균 : 유소아의 기도이물에 대한 임상적 고찰. 한이인지 29 :859-867, 1986
 43. Boyd AD: *Chevalier Jackson: The father of american bronchoscopy-goscopy. Ann Thorac Surg 57 : 502-505, 1994*
 44. Caglayan S,Erkin S,Coteli I,et al : *Bronchial foreign body vs asthma. Chest 96 : 509-511, 1989*
 45. Casson AG,Guy JR : *Foreign body aspiration in adults. Can J Surg 30 : 193-194, 1987*
 46. Charton GA, Burns AM, Jollico J,et al:

- Anesthesia for diagnostic bronchoscopy: sequential Mida-zolam/Fulumazelin compared with intermittent thiopenton. J Cardiothorac Anesth 3 : 26-28, 1989*
47. Fieselmann JF, Zavala DC, Keim LW : *Removal of foreign bodies(two teeth) by fiberoptic bronchoscopy. Chest 72 : 241-243, 1977*
 48. Godden DJ,Willey RF, Fergusson RJ et al : *Rigid bronchoscopy under intravenous general anesthesia with oxygen Venturi ventilation. Thorax 37 : 532-534, 1982*
 49. Redleaf MI, Fennessy JJ : *Pneumo-mediastinum after rigid broncho-scopy. Ann Otol Laryngol 104 : 955-956, 1995*
 50. Gupta AK, Berry M : *Detection of a radiolucent bronchial foreign body by computed tomography. Pediatr Radiol 21 : 307-308, 1991*
 51. Hayashi AH, Gillis DA, Bethune D, et al : *Management of foreign body bronchial obstruction using endoscopic laser therapy. J Pediatr Surg 25 : 1174-1176, 1990*
 52. Halmers RA, Sanderson DR : *Rigid bronchoscopy. The forgotten art. Clin Chest Med 16 : 393-399, 1995*
 53. Horimoto Y, Kasuya T, Yoshizawa M, et al : *An unusual tracheal foreign body in a neonate. Pediatr Radiol 16 : 420-421, 1986*
 54. Inglis AF, Wagner DV : *Lower complication rates associated with bronchial foreign bodies over the last 20 years. 101 : 61-66, 1992*
 55. Limper AH,Prakash UB : *Trache-obroncheal foreign bodies in adults. Ann Intern Med 112 : 604-609, 1990*
 56. Linegar AG, von Oppell UO, Hegemann S, et al : *Tracheobronchial foreign bodies. Experience at Red Cross Children's Hospital. S Afr Med J 82 :164-167, 1992*
 57. Lockhart CH,Elliot JL : *Potential hazards of pediatric rigid broncho-scopy. J Pediatr Surg 19:239-242, 1984*
 58. Losek JD : *Diagnostic difficulties of foreign body aspiration in children. Am J Emerg*
 59. Lukomsky GI,Ovchinnikov AA, Bilal A : *Complications of broncho-scopy under general anesthesia and flexible fiberoptic bronchoscopy under topical anesthesia. Chest 79 : 316-321, 1981*
 60. Macdonald JB : *Fiberoptic bronchoscopy today: a review of 255 cases. Br Med J 27 :753-755, 1975*
 61. Mu L,He P,Sun D : *Inhalation of foreign bodies in Chinese children:a review of 400 cases. Laryngoscope 101 : 657-660,1991*
 62. Muntz HR : *Therapeutic rigid bronchoscopy in the neonatal intensive care unit. Ann Otol Rhinol Laryngol 94 : 462-465, 1985*
 63. Nussbaum E : *Usefulness of miniature flexible fiberoptic bronchoscopy in children. Chest 106 :1438-1442,1994*
 64. Perrin G,Colt HG,Martin C,et al : *Safety of interventional rigid bronchoscopy using intravenous anesthesia and spontaneous assisted ventilation. A prospective study. Chest 102 :1526-1530, 1992*
 65. Ramser ER,Beamis JF : *Laser bronchoscopy. Clin Chest Med 16 : 415-426,1995*
 66. Riley RH, Mau TK, Prentice DA : *Rigid bronchoscopy during high frequency jet ventilation in the emergency department. Med J Aust 157 : 357-358, 1992*
 67. Shilid JA,Snow JB : *Bronchology. In:Disease of the Nose, Throat, Ear, Head and Neck (ed. Ballenger JJ), 15th Ed. Philadelphia, Lea & Febiger, pp1209-1220, 1996*
 68. Vane DW, Prichard J, Colville CW, et al : *Bronchoscopy for aspirated foreign bodies in children. Experiences in 131 cases. Arch Surg 123 : 885-888, 1988*
 69. Wiseman NE,Sanchez I,Powell RE : *Rigid bronchoscopy in the pediatric age group:*

- diagnostic effectiveness. J Pediatr Surg 27 : 1294-1297, 1992*
70. Wolach B, Raz A, Weinberg J, et al : *Aspirated foreign bodies in the respiratory tract of children: even years experience with 127 patients. Int J Pediatr Otorhinolaryngol 30 : 1-10, 1994*
71. Zavala DC, Rodes ML : *Foreign body removal: a review of 255 cases. Ann Otol Rhinol Laryngol 84 : 650-656, 1984*
72. Zavala DC, Rodes ML, Richardson RH, et al : *Editorial: Fiberoptic and rigid bronchoscopy: The state of the art. Chest 65 : 605-606, 1974*