

재팽창성 폐부종

-3례 보고-

오덕진*·이영*·임승평*·유재현*

=Abstract=

Reexpansion Pulmonary Edema

Duck Jin Oh, M.D.*, Young Lee, M.D.*, Seung Pyeung Lim, M.D.*, Jae Hyeon Yu, M.D.*

Reexpansion pulmonary edema is a rare complication of the treatment of lung collapse secondary to pneumothorax, pleural effusion, or atelectasis but occasionally life threatening. Generally, reexpansion pulmonary edema is believed to occur only when a chronically collapsed lung is rapidly reexpanded by evacuation of large amounts of air or fluid. This complication is heralded by tachypnea, unilateral rales, and profuse expectoration of frothy secretion within several hours of reexpansion. Increased duration of pneumothorax and the use of suction are important factors in the generation of reexpansion pulmonary edema. We had experienced 3 cases of reexpansion pulmonary edema. In the two cases the pneumothorax had been present for several days, and, after insertion of a chest tube, pulmonary edema developed unilaterally but improved with supplemental oxygen. In the third case, massive pleural effusion was present, and, after insertion of a chest tube, pulmonary edema developed unilaterally, followed by cardiac arrest. He died of pulmonary edema inspite of resuscitation.

(Korean J Thorac Cardiovasc Surg 1996;29:581-4)

Key words : 1. Pulmonary edema, re-expansion
2. Pneumothorax
3. Pleural effusion

증례 1

17세 남자가 7일전 시작된 정도의 호흡곤란과 좌측 흉부불쾌감을 주소로 내원하였다. 환자는 임상적, 방사선학적 소견상 좌측 폐가 완전히 허탈된 기흉의 소견을 보여 (그림 1) 즉시 폐쇄식 흉관삽관술을 시행하고 20cm H₂O의 음압을 걸었다. 그러나 이후 환자는 점차 호흡곤란이 심해지고 청색증이 나타났으며 심한 기침과 함께 오심, 구

토, 빈호흡(분당 30회), 빈맥(분당 111회)과 저혈압(수축기혈압, 70mmHg)의 소견을 보였다. 가슴청진상 좌측폐 전체에서 나음이 심하게 청진되었으며 동맥혈 가스분석상 저산소증과 호흡성 산증(pH:7.25, Pco₂:46, Po₂:56, Base Excess:-6.3, O₂ saturation:84%)의 소견을 나타내었고 단순흉부촬영소견상 좌측 폐 일측성 폐부종소견을 볼 수 있었다(그림 2). 산소 마스크로 산소를 주입하면서 중환자 실로 옮겨져 집중관리하였다. 이후 환자의 상태는 점차 호

* 충남대학교 의과대학 흉부외과학교실

* Department of Thoracic and Cardiovascular Surgery, College of Medicine, Chungnam National university, Taejeon

논문접수일:95년 10월 23일 심사통과일:95년 11월 24일

통신저자: 오덕진, (301-040) 대전직할시 중구 대사동 640, Tel. (042) 220-7371, Fax. (042) 253-3287

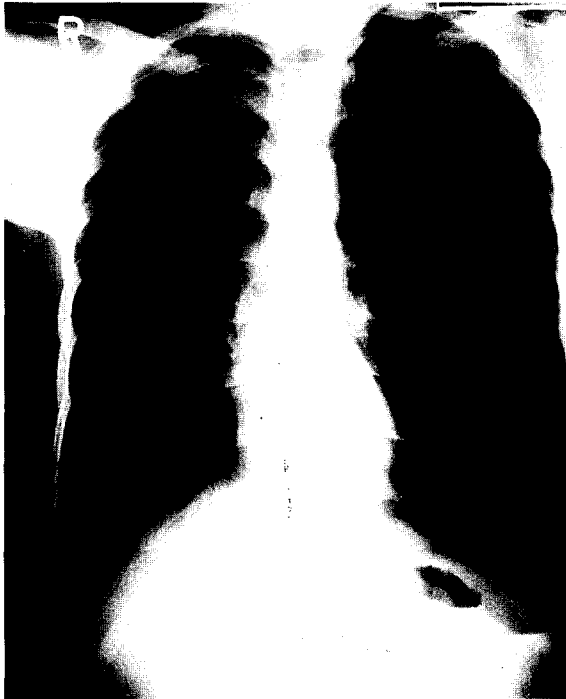

그림 1. 내원시의 단순흉부사진



그림 2. 흉관삽관직후의 단순흉부사진

전되어 24시간 후 동맥혈 가스분석에서 저산소증과 산중은 교정되었다. 공기누출이 10일간 계속되어 쇠기형 폐절제수술을 시행받고 입원 21일째되는날 퇴원하였다.

증 례 2

19세 남자가 5일전 시작된 호흡곤란과 우측 흉통을 주소로 개인병원에 내원하여 시행한 단순흉부촬영상 우측 폐가 완전히 허탈된 기흉 소견을 보여 폐쇄성 흉관삽관술을 시행하였으나 점차 호흡곤란이 심해져 본원으로 전원되었다. 전원당시 혈압 130/90mmHg, 맥박 분당 102회, 호흡 분당 30회, 체온 37.6℃ 였으며 호흡곤란과 흉통, 심한 기침 및 거품이 섞여있는 객담 소견을 보였다. 가슴 청진상 우측폐 전체에서 나음이 청진되었으며 산소마스크로 분당 6L 산소를 주입하면서 실시한 동맥혈 가스분석상 저산소증(pH:7.42, Pco₂:35, Po₂:70, Base Excess: -0.6, O₂ saturation:94%)의 소견을 나타내었고 단순흉부촬영상 우측폐에 일측성 폐부종 소견을 볼 수 있었다(그림 3). 중환자실로 입원하여 산소마스크와 기관지확장제(amino-phylline), 이노제(lasix) 치료를 병행하였다. 6시간 후 환자상태는 호전되어 산소마스크로 분당 5L 산소를 주입하면

서 실시한 동맥혈 가스분석상 저산소증은 교정되었다(Po₂:154). 심한 공기누출이 5일간 계속되어 Bullotomy를 시행받고 입원 10일째되는날 퇴원하였다.

증 례 3

61세 남자가 심한 흉통을 주소로 내과에서 제4기 폐암으로 치료중이었다. 환자는 극심한 흉통으로 마약성 진통제로 조절하고 있었고, 간헐적인 기침이 있었으나 호흡곤란 증세는 호소하지 않았다. 환자는 최근 호흡곤란증세와 함께 단순흉부촬영소견상 우측 흉수 소견을 보여 흉막천자로 약 1500mL의 혈액성 흉수를 배액하여 호흡곤란 증세는 호전되었으나 3일 후 다시 심한 호흡곤란을 호소하였다. 단순흉부촬영소견상 우측에 다량의 흉수가 있었으며(그림 4) 동맥혈 가스분석상 저산소증(pH:7.38, Pco₂:27, Po₂:75, Base Excess: -6.3, O₂ saturation:95%) 소견을 나타내어 폐쇄성 흉관삽관술을 시행하여 약 2000mL의 흉수를 배액하였다. 이후 일시적으로 호흡곤란증세는 해소되었으나 다시 수시간후부터 흉분상태와 함께 호흡곤란 및 저혈압(수축기혈압, 70mmHg)의 소견을 보였다. 가슴

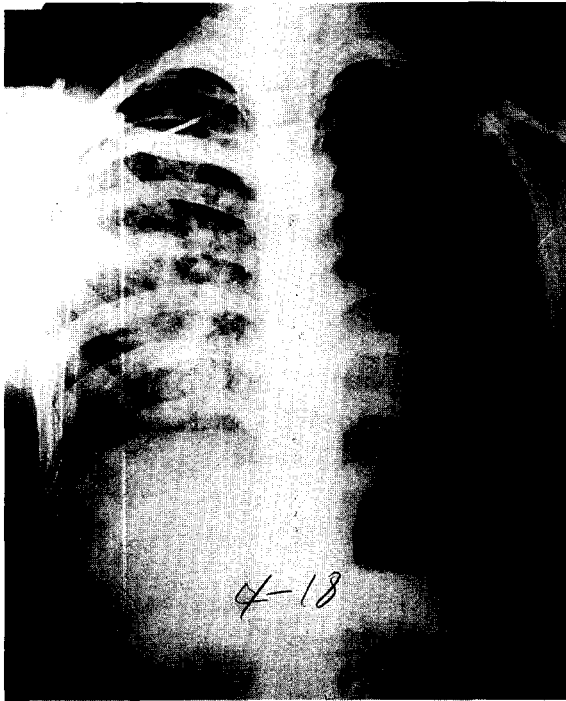


그림 3. 전원시의 단순흉부사진

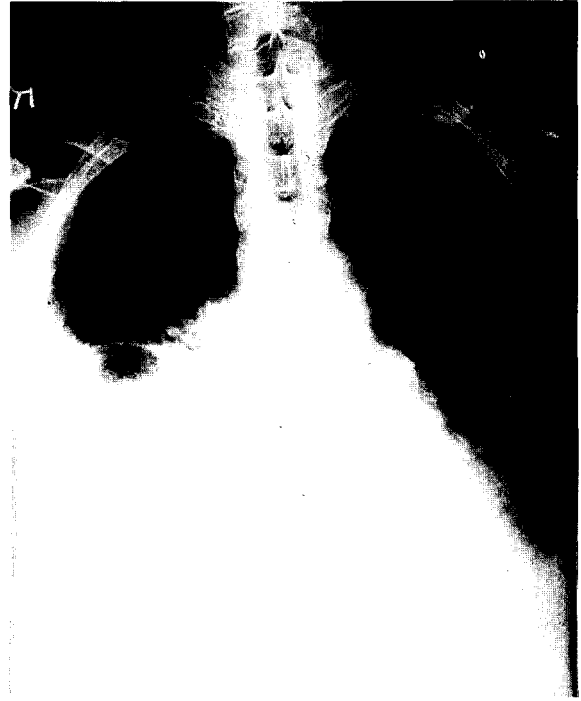

그림 4. 흉관삽관직전의 단순흉부사진

청진 소견상 우측폐 전체에서 나음이 청진되었다. 동맥혈 가스분석상 좀더 심해진 저산소증(pH:7.35, Pco₂: 32, Po₂: 49, Base Excess: -5.8, O₂ saturation: 83%)의 소견을 나타내었고 단순흉부촬영상 우측폐에 일측성으로 폐부종이 발생한 것을 볼 수 있었다(그림 5). 즉시 산소마스크를 통해 고농도의 산소를 주입하면서 생리식염수를 투여하고 강심제(dopamine)를 투여 하였으나 증세 호전없이 수축기 혈압 50mmHg 이하 저혈압이 지속되어 폐쇄식 흉관삽관술 시행 12시간 후 사망하였다.

고 찰

재팽창성 폐부종은 기흉이나 흉수 또는 무기폐로 인해 오랜시간동안 폐허탈이 있는 상태에서 빠른 속도로 공기나 많은 양의 흉수를 일시에 제거함으로써 폐가 갑자기 재팽창될때 올 수 있는 매우 드문 합병증이다. 폐부종이 가벼울때는 산소 흡입으로 호흡곤란의 해결이 가능하지만 때로는 급속도로 폐부종이 악화되어 호흡부전으로 사망에 이를 수 있는 심각한 상태에 빠지기도 한다. 1958년 Carlson 등은 기흉후에 발생한 재팽창성 폐부종을 처음 보고하였고 이후 여러 사람들에 의해 많은 증례 보고 및 문헌 고찰이 있어 왔고 국내에서는 1991년 지청현 등에 의한

증례 보고가 있었다¹⁾. 1988년 Mahfood 등은 재팽창성 폐부종의 발생기전은 확실하지는 않지만 여러 요소들이 복합적으로 관여하는 것으로 폐허탈 기간, 재팽창 방법, 폐혈관 투과성 증가, 기도 폐쇄, 계면 활성제 결여, 폐동맥압 변화 등이 포함된다고 하였다²⁾. 1978년 Sewell 등은 염소를 이용한 실험을 통하여 폐허탈 시간이 길어질수록 폐포 팽창과 수축에 중요한 역할을 하는 폐 계면활성제가 감소되고 정상적인 폐에 비해 산소 분압이 감소되며 폐포-폐동맥 산소분압차가 증가되고 또한 높은 음압으로 재팽창시킬수록 폐 모세혈관 관류압과 폐동맥 혈류량이 증가되어 폐실질내 수분이동이 촉진되어 재팽창성 폐부종이 잘 생길수 있다고 설명하였다³⁾. 대부분의 저자들은 재팽창성 폐부종 발생의 가장 중요한 요소는 폐허탈 기간(대부분 3일이상)과 음압을 사용한 급속한 재팽창이라고 주장하고 있다⁴⁾. 1853년 Pinault 등은 많은 양의 흉수를 제거한후 발생한 재팽창성 폐부종을 처음 보고하였다. Hartley 등은 2L 이하의 흉수를 제거할때는 드물지만 3L 이상 흉수를 갑자기 제거할때 일측성 폐부종이 올 가능성이 있으며 증상은 즉시 또는 몇 시간후부터 시작되며 대부분은 24~48 시간내에 회복되지만 심한 경우에는 급성 호흡부전으로 사망에 이른다고 하였다. 재팽창성 폐부종은 극소수에서 반대쪽에 생긴 보고가 있지만 거의 대부분 동측에 발생하며 폐

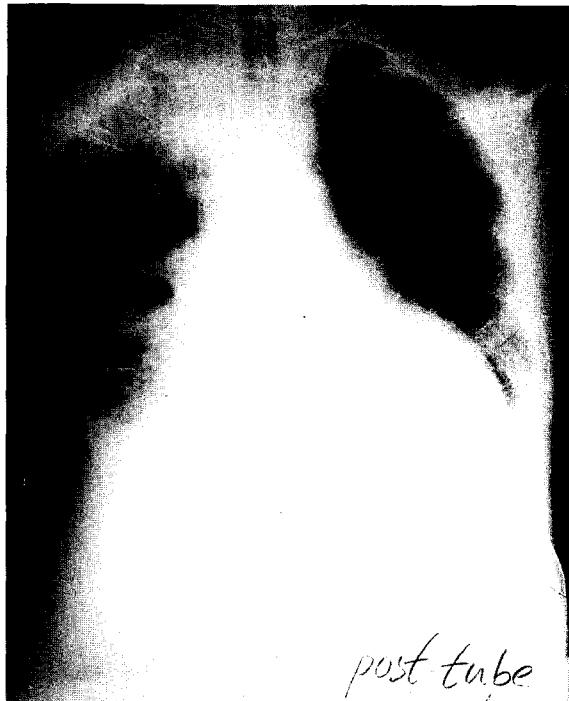


그림 5. 흉관삽관직후의 단순흉부사진

부종이 시작된 시기는 Saade 등에 따르면 흉막천자나 폐쇄식 흉관 삽관술을 시행한 수분에서부터 시작하여 24시간이 지난후에 시작되는 등 다양했지만 대개 5시간 이내에 폐부종이 발생하며 임상양상은 단지 폐부종의 방사선학적 소견만 나타나는 경우에서 부터 호흡부전 및 속, 혼수, 사

망 등이 초래될 수 있으며 치료는 방사선학적 소견만 있는 경우는 특별한 치료가 필요치 않으며 정도의 저산소증이 있는 경우는 산소흡입으로 호흡곤란의 해결이 가능하지만 심한 경우에는 인공호흡기 부착과 호기말 양압법을 동시에 실시하면 좋은 결과를 얻을 수 있고 저혈압이 동반되거나 기타 혈액학적인 이상소견은 혈액보충이나 약물요법을 실시하여야 한다고 하였다⁹⁾.

본 충남대학교 의과대학 흉부외과학교실에서는 상당기간이 지나고 완전 폐허탈이 동반된 기흉을 치료하는중에 발생한 재팽창성 폐부종 2례와 일시에 많은 양의 흉수를 제거한후에 발생한 재팽창성 폐부종 1례를 경험하였기에 문헌고찰과 함께 보고하는 바이다.

참 고 문 헌

1. 지청현, 김원곤, 조규석, 박주철, 유세영. 재팽창성 폐부종. 대흉외지 1991;24:797-801
2. Mahfood S, Hix WR, Aaron BL, Blaes P, Watson DC. Reexpansion pulmonary edema. Ann Thorac Surg 1988;45:340-5
3. Sewell RW, Fewel JG, Grover FL, Arom KV. Experimental evaluation of reexpansion pulmonary edema. Ann Thorac Surg 1978;26:126-32
4. Kernodle DS, DiRaimondo CR, Fulkerson WS. Reexpansion pulmonary edema after pneumothorax. South Med J 1984;77:318-22
5. Palvin DJ, Raghu G, Rogers TR, Cheney FW. Reexpansion hypotension, a complication of rapid evacuation of prolonged pneumothorax. Chest 1986;89:70-4

=국문초록=

재팽창성 폐부종은 기흉이나 흉수 또는 무기폐로 인해 오랜 시간동안 폐허탈이 있는 상태에서 빠른 속도로 공기나 많은 양의 흉수를 일시에 제거함으로써 폐가 갑자기 재팽창될때 올 수 있는 매우 드문 합병증으로 때로는 사망에 이를 수 있는 심각한 상태에 빠지기도 한다. 재팽창성 폐부종의 가장 중요한 요소는 폐허탈기간(대부분 3일이상)과 음압을 사용한 급속한 재팽창이라고 생각되어진다. 본원에서는 재팽창 폐부종 3례를 경험하였는데 2례에서는 수일동안 경과된 기흉환자에서 폐쇄식 흉관삽관술 직후에 일측성으로 폐부종이 발생하였으며 산소흡입만으로 증상이 호전되었다. 다른 1례에서는 다량의 흉수로 폐쇄식 흉관삽관을 통해 약 2000 mL의 흉수를 배액한후 일측성으로 폐부종이 발생하였으며 이어 심정지가 발생하여 심폐소생술에도 불구하고 흉관삽관술 시행 12시간만에 사망하였다.