

삼첨판막 심내막염

문 광 덕* · 김 대 영* · 이 재 훈* · 양 수 호* · 지 행 옥* · 김 영 학* · 정 원 상* · 김 혁*

=Abstract=

Tricuspid Valve Endocarditis

Kwang Deok Moon, M.D.*, Dae Young Kim, M.D.*, Jae Hun Lee, M.D.*, Soo Ho Yang, M.D.*,
Heng Ok Jee, M.D.*, Young Hak Kim, M.D.*, Won Sang Chung, M.D.*, Hyuck Kim, M.D.*

Some tricuspid valve endocarditis can be controlled effectively with specific antibiotic treatment. However, surgical intervention is necessary when there are continuing sepsis, moderate or severe heart failure, multiple pulmonary emboli, and echocardiographically demonstrated vegetations.

We are reporting a 19 year-old male patient who was admitted for the treatment of infective endocarditis. He previously had an operation for ventricular septal defect (perimembranous type) about 9 years ago.

An echocardiogram showed a large vegetation on the anterior cusp area and a left to right shunt through VSD, which was previously closed with dacron patch. A valve replacement in addition to antibiotic therapy was recommended for the patient.

The patient underwent on operation; tricuspid valve replacement was done with St. Jude medical valve prosthesis (33 mm), and in addition to above procedure, removal of vegetation and direct closure of VSD were done.

Postoperative echocardiogram showed that replaced tricuspid valve functioned well and vegetation and shunt flow were not observed. The patient recovered without complication and discharged at Postoperative day 25.

Early aggressive surgical intervention is indicated to optimize surgical results, and this case seems to be a typical right sided bacterial endocarditis, which is caused by residual VSD. We are reporting a case of tricuspid valve endocarditis with a review of the literature.

(Korean J Thorac Cardiovasc Surg 1996;29:440-3)

Key words : 1. Tricuspid valve
2. Endocarditis

증 례

환자는 19세 남자로서 내원 20일전부터 생긴 흉부불편감 (chest discomfort)를 주소로 내원하였다. 9년전 perimembranous type의 VSD (Ventricular Septal Defect)로 진단

받고 수술받은 병력이 있었다.

내원당시 이학적소견상 혈압 90/60mmHg, 맥박수 92회/분, 체온 37.8℃, 호흡수 28회/분이었고 청진상 Grade III/VI의 수축기심잡음이 심첨부와 흉골우연중상부에서 청진되었다. 환자의 NYHA 기능상분류는 class III이었다.

* 한양대학교 의과대학 흉부외과학교실

* Department of Thoracic and Cardiovascular Surgery, College of Medicine, HanYang University

논문접수일: 95년 8월 22일 심사통과일: 95년 12월 11일

통신저자: 문광덕, (133-792) 서울시 성동구 행당동 17, Tel. (02) 290-8461

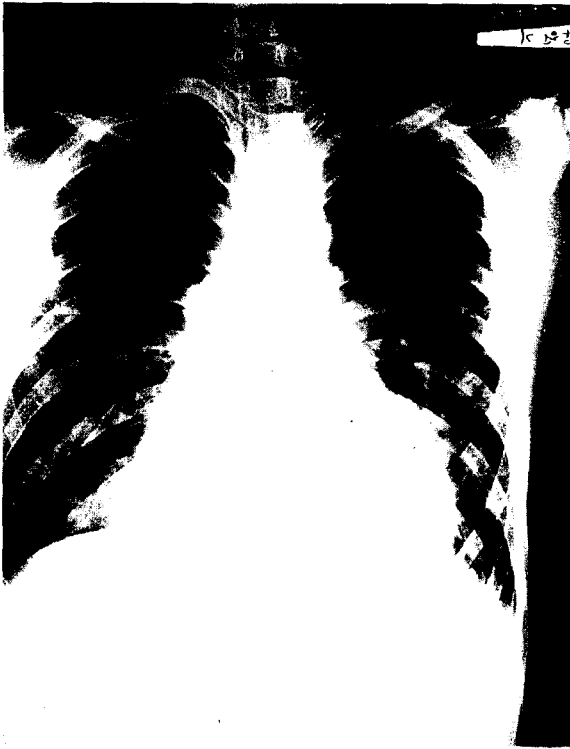

그림 1. Preoperative chest x-ray

흉부 단순X선 소견상 좌측 폐하부에 peribronchovascular infiltration 소견있었으나 심비대의 소견은 없었다(그림 1).

심전도는 완전 우각블록의 소견을 보였다(그림 2).

내원 당일 시행한 심초음파에서 삼첨판의 전엽부에 증식증(Vegetation)의 소견이 보였고, 과거에 VSD를 봉합했던 부위에 leakage를 통한 좌우단락이 관찰되었다. 심박출률(Ejection Fraction)은 83%로 정상이었다(그림 3).

내원당시 혈액검사상 WBC 8300/mm³, hemoglobin 11.7gm/dl이었고, PLT 95,000/mm³이었다. 혈액배양검사상 staphylococcus aureus가 자랐고 이 균주에 감수성이 있는 항생제인 vancomycin과 gentamycin을 15일간 사용하였다.

잔여 VSD가 원인이 되어 발생한 감염성심내막염과 삼첨판막 폐쇄부전으로 진단하고 수술을시행하였다.

수술은 체외순환하여 28℃ 전후의 중등도 저체온으로 대동맥을 차단하고 심정지액을 사용하여 심마비를 유도하였다. 우심방절개술을 하여 삼첨판의 전엽부에 증식증과 판엽의 천공소견이 있었고, perimembranous septum 주위로 3mm 크기의 작은 잔여 VSD가 관찰되었다. St. Jude Medical 양엽 판막(size 33mm)으로 삼첨판막대치술을 시행하였고 잔여VSD는 단순봉합으로 폐쇄하였다. 술후 감염을 방지하기위하여 감수성이있는 항생제인 vancomycin

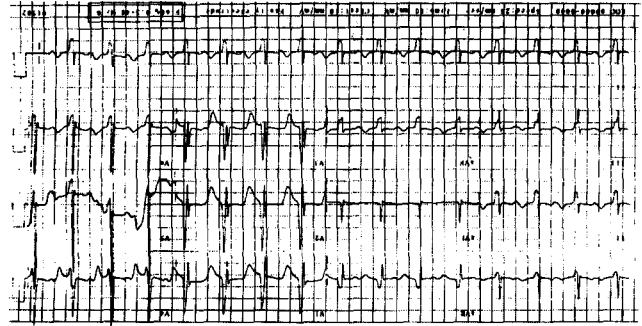


그림 2. Preoperative EKG

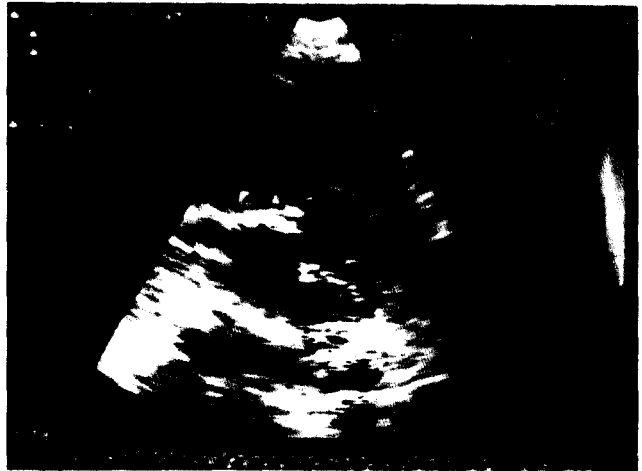

그림 3. Preoperative echocardiography

과 amikacin을 사용하였고, 술후 3일째 WBC 8,700/mm³으로 정상화되었다.

술후 1일째와 5일째에 시행한 혈액배양검사상 세균이 배양되지 않았고, warfarin으로 환자의 PT(prothrombin time)를 30~40% 정도로 조절하였다. 술후 11일째에 시행한 심초음파에서 치환된 삼첨판막의 기능은 좋았고, leakage의 소견도 없었으며 심박출률은 82%로 정상이었다(그림 4).

환자는 별다른 문제없이 술후 18일째에 내과로 전과되었다가 퇴원하였다.

고 찰

감염성 심내막염은 세균이나 진균의 감염에 의해 심장 판막, 심내막 또는 혈관내막의 감염으로 인해 생기는 염증 반응이고, 심질환의 가장 무서운 합병증중의 하나이다. 세

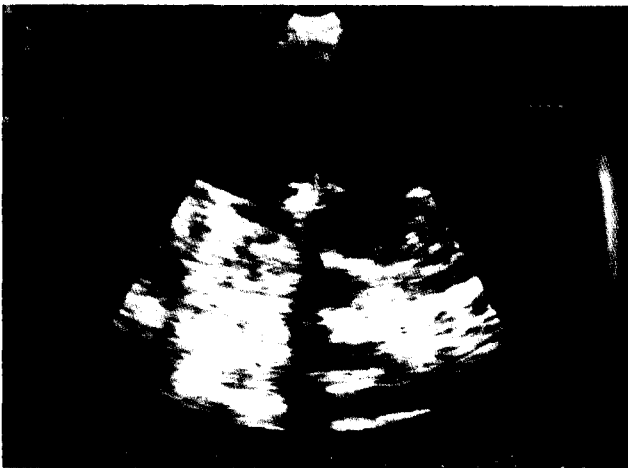

그림 4. Postoperative echocardiography

균중 연쇄상구균은 아급성의 병변을 일으키고, 포도상구균은 급성병변을 일으키는 것으로 알려져 있다. Zakrzewski 등¹⁾은 소아에서 1:2,000 미만의 빈도로 감염성 심내막염이 생긴다고 하였고, 최근의 빈도는 1:4,500~1:2,700 정도인 것으로 보고되고 있다. Weinstein과 Rubin²⁾은 감염성 심내막염 환자의 평균 연령은 34세라고 하였다. 그러나 1979년 Kaplan 등³⁾은 감염성 심내막염이 20세 미만에서 시작되는 경우가 20% 이상이고, 어느 연령층에서나 생길 수 있다고 보고하였다. Van Hare 등⁴⁾은 대부분의 환자에서 심혈관계의 병변, 특히 심장판막의 병변이 있지만 없는 경우도 17%나 된다고 보고하였다. 심내막염이 발생하는 기전에는 대부분 2가지 요건이 선행되는데, 첫번째는 혈류에 감염원이 있고, 둘째는 심혈관계에 선천성 혹은 후천성의 병변이 존재한다는 것이다. 혈류에 감염원이 생기게 되는 경우는 치과적 처치, 외과적 처치로 생기는 경우가 많고, 환자의 면역체계에 이상이 생겨 오는 경우도 있다. 심혈관계의 이상이 있는 경우 혈류의 와류가 생기게 되는 압력차가 있는 곳은 어디에서든지 증식증(vegetation)이 생길 수 있고, 심내막이나 혈관내막에 손상을 줄 수 있다. 이 손상부위에 혈소판과 섬유소가 침착하여 망상구조를 이루게 되고, 계속 커져서 혈전을 형성하게 된다. 이를 비세균성 심내막염이라고 한다. 이때 연쇄상구균 또는 포도상구균의 감염이 있게 되면 심내막염이 생기게 되고, 이로 인해 혈소판 침착이 더욱 증진된다. 또한 혈소판의 lysosomal granule이 분해효소와 활동성 단백질을 분비하여 심내막염의 진행과정을 가속화 시킨다. 실험적인 연구에서 망상구조에 혈류의 세균 감염원이 침착하면 압력차가 있는 원위부에 감염소가 생기게 된다는 보고가 있다. 임상증

상은 감염소가 있는 부위에 따라 다르다. 좌측심장을 침범하였을 경우에는 말초성 혈전이 생겨서 혈전원위부에 허혈성괴사, 동맥류 등이 생길 수 있고, 이때 증상은 혈전이 침범한 부위별로 다양하게 나타난다. 우측심장을 침범한 경우는 드물고 별다른 증상이 없는 경우가 많다. 연쇄상구균 감염시는 약간의 미열이 있는 경우가 대부분이다. 포도상구균 감염시는 40℃ 정도의 고열이 있는 경우가 많다. 또한, 청진상 새로운 심잡음이 들리거나 기존의 심잡음이 변하는 경우에는 판막의 파괴, 건삭단열 등 혈행에 변화가 생겼음을 의미하고, 곧 심부전이 올 가능성이 많으므로 외과적 치료를 적극적으로 검토해야 한다. 그의 근육통, 관절통, 두통, 무기력증, 식욕상실 등의 비특이적 증상이 있고, 출혈성 반점, Osler nodes, Janeway lesion이 나타나는 경우는 드물다. 검사실 소견으로는 혈액배양검사서 세균이 검출되고, 빈혈, 혈뇨, 백혈구 증다증, 류마티오이드인자 양성 등의 소견이 진단에 도움이 된다. 또한, 필수적으로 심초음파검사를 시행하여 판막손상 정도, 건삭단열 여부, 혈전의 존재여부, 증식증의 유무를 확인하여야 한다. 감염성 심내막염시 적극적인 조기 항생제 치료가 필수적이고, 혈액배양 및 감수성 검사에서 나온 결과를 토대로 하여 감염원에 감수성이 있는 살균성 항생제와 정균성 항생제를 복합적으로 사용함을 원칙으로 한다. 항생제 치료가 성공적으로 되면 심내막염은 대부분 치료가 되는데, 손상받은 심내막이나 혈관내막에 내피화가 되며, 세균에 대한 식세포 작용이 진행되어 치유되며 때로는 석회화, 섬유화되기도 한다. 심내막염시 수술의 적응증은 환자의 혈액학적 상태, 임상적 경과, 감염부위에 의해 결정되는데 중증의 패혈증, 심부전이 진행되는 경우, 말초혈전 색전증, 심초음파상 증식증이 있는 경우는 초기에 적극적으로 수술을 하는 것이 결과가 좋다. 감염성 심내막염의 이환율과 수술 후 사망율은 감염소의 부위와 패혈증의 정도, 감염을 일으킨 균주에 따라 결정된다. 예후가 불량함을 예측할 수 있는 요소로는 고령의 환자, 인공판막 심내막염, 그람 음성 또는 포도상구균에 의한 심내막염, 대동맥판막 침범 등이 있고, 이와는 대조적으로 MVP(mitral valve prolapse), 심실중격 결손증, 연쇄상구균감염시는 사망률이 낮다고 한다⁵⁾. 또한, 사망은 진단시에 존재하는 비가역적인 합병증이 주원인이 되고 심초음파상 증식증이 있는 경우가 없는 경우보다는 사망률이 높다고 하였다. 본 증례에서는 혈액배양 검사상 포도상구균에 의한 감염이었고, 심초음파상 증식증도 있어서 초기에 적극적인 수술요법을 하여 결과가 좋았던 것으로 생각된다.

삼첨판막에 기계판막치환시는 thromboembolism과

thrombosis가 생길 가능성이 대동맥판막이나 승모판막 치환술에서보다 높다는 문제점이 있다. 저자들이 경험한 본 증례는 삼첨판막의 전엽부에 증식증이 있는 감염성 심내막염을 초기에 적극적인 수술을 시행하여 좋은 결과를 얻었음을 보여주고 있다.

참 고 문 헌

1. Zakrzewski TK, JD. *Bacterial endocarditis in infants and children*. J Pediatr 1975;67:1179
2. Weinstein L, Rubin RH. *Infective Endocarditis-Prog Cardiovasc Dis* 1973;16:329
3. Kaplan EL, Rich H, Gersony W, et al. *A collaborative study of infective endocarditis in the 1970s: emphasis on infections in patients who have undergone cardiovascular surgery*. Circulation 1979;59:327
4. Van Hare GF, Ben-Shachar G, Liebman J, et al. *Infective endocarditis in infants and children during the past 10 years: a decade of change*. Am Heart J 1984;107:1235-40
5. Gersony WM, Hayes CJ. *Bacterial endocarditis in patients with pulmonary stenosis, aortic stenosis, or ventricular septal defect*. Circulation 1977;56:(Supp I):84

=국문초록=

삼첨판막 심내막염은 감수성이 있는 항생제에 효과적으로 치료될 수 있다. 그러나 패혈증이 지속되거나, 중증의 심부전, 다발성 폐 색전증 그리고 심초음파상 증식증 (vegetation)이 있는 경우는 수술이 필요하다.

19세된 남자환자가 감염성심내막염으로 입원하였다.

환자는 9년전에 perimembranous type의 VSD로 수술받은 병력이 있다.

심초음파상 삼첨판의 전엽부에 커다란 증식증의 소견이 보였고, 과거에 VSD를 봉합했던 부위에 누출 (leakage)을 통한 좌우단락이 관찰되었다.

항생제치료와 함께 인공판막치환술을 시행하였다.

St. Jude Medical 양엽판막 (size 33mm)으로 삼첨판막 대치술을 시행하였고 잔여 VSD는 단순봉합으로 폐쇄하였다.

술후 시행한 심초음파검사서 치환된 삼첨판막의 기능은 좋았고, 증식증과 좌우단락의 소견은 보이지 않았다. 환자는 합병증없이 술후 25일째에 퇴원하였다.

저자들이 경험한 본 증례는 잔여 VSD로 인해 생긴 감염성심내막염을 초기에 적극적인 수술을 시행하여 좋은결과를 얻었음을 보여준다. 이에 문헌고찰과 더불어 보고하는 바이다.