

# 중격동에 발생한 다발성 신경섬유종증 -3례 보고-

편승환\* · 정일영\* · 최필조\* · 우종수\*

=Abstract=

## Neurofibromatosis (Von Recklinghausen's Disease) in Mediastinum -3 case-

Seung Hwan Pyun, M.D.\*, Ill Young Jung, M.D.\*, Phil Cho Choi, M.D.\*, Jong Soo Woo, M.D.\*

We report three cases of posterior mediastinal tumor in Von Recklinghausen's disease on 12-years old boy, 8-years-old girl and 6-years-old boy. Especially the last case was combined with "Dumbbell" neurilemmoma of cervical spine. In the first case, preoperative CT scan showed a homogeneous large mass in the posterior mediastinum. But the mass did not show intraspinal invasion on the chest MRI scan. In the last case, cervical spine CT with thecal enhancement shows dumbbell shaped neurofibroma, compressed spinal cord and thecal sac. In three cases we removed all the masses successfully and the patients were discharged safely without significant problem.

(Korean J Thorac Cardiovasc Surg 1996; 29: 120-4)

**Key words :** 1. Neurofibromatosis  
2. Mediastinal neoplasm

### 증례 1

환자는 12세 된 학생으로서 신체 검사에서 우연히 발견된 중격동 종괴와 4~5년 전부터 만져지는 좌측 안면과 목의 결절을 주소로 내원하였다. 환자는 나이에 비해 작아보였고(키:137cm, 몸무게:32kg), 상대적으로 머리가 컸었다. 좌측 저작근 주위로 움직이는 딱딱한 결절(1×1cm)이 세개가 만져졌고, 좌측 흉쇄유양근 주위로 다수의 작은 결절이 촉진되었다. 좌측 흉쇄골 연접부가 돌출되어 있었으며, 척추를 따라서도 작은 결절들이 촉진되었다. 환자의 복부에는 다수의 cafe au lait 반이 관찰되었고(Fig. 1), 양쪽 액와부에는 작은 다갈색의 주근깨(freckles)가 관찰되었

다(Fig. 2). 흉부 청진상 호흡음과 심음은 이상소견이 없었으며, 기타의 모든 이학적 소견 및 검사소견은 정상이었다. 과거력상 3살때 폐렴을 앓은 것 외에는 건강하게 성장했으며, 가족력상에도 상기 질환을 의심할만한 특이한 병력은 없었다. 술전 단순 흉부 X-선상 좌측 중격동에 위치한 종괴가 보였고(Fig. 3), 흉부 CT 촬영상 좌측 후중격동, 폐상엽, 그리고 흉벽의 외측을 따라 다수의 종괴가 관찰되었다(Fig. 4). 흉부 MRI 촬영상 종괴가 척수강 내로의 침범이 없는 것을 확인하고 좌측 개흉술을 실시하였다(Fig. 5). 수술은 전신마취 하에서 이중관으로 기도삽관하였고, 환자를 우측 횡위위로 눕혀 좌측 네번째 늑골 상연으로 접근하였다. 흉강 내의 유착은 거의 없었고, 한개의 막으로

\* 동아대학교 의과대학 흉부외과학교실

\* Department of Thoracic and Cardiovascular Surgery, College of Medicine, Dong-A University

논문접수일: 95년 5월 22일 심사통과일: 95년 8월 28일

통신저자: 편승환, (602-103) 부산광역시 서구 동대신동 3가 1, Tel. (051) 247-6600, Fax. (051) 247-8753

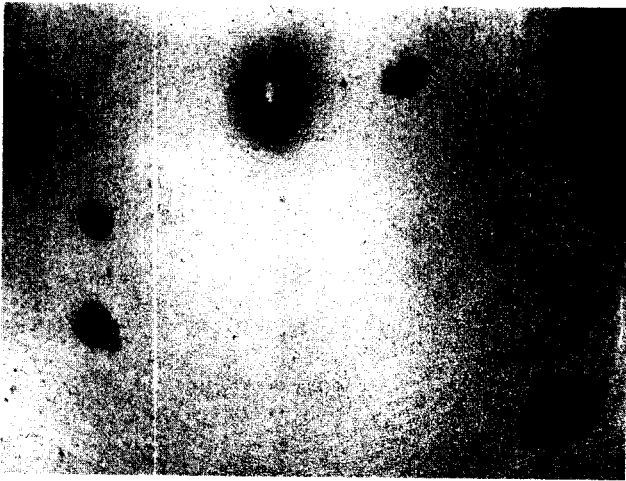


Fig. 1. Multiple Cafe-au lait spot on abdomen




Fig. 3. Preoperative chest PA shows left mediastinal mass.

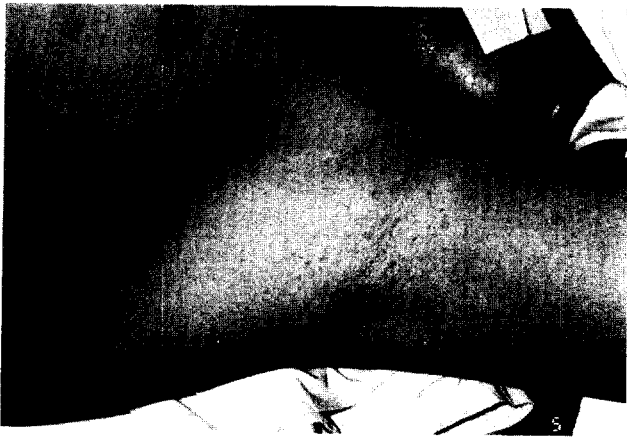


Fig. 2. Multiple brownish axillary freckles

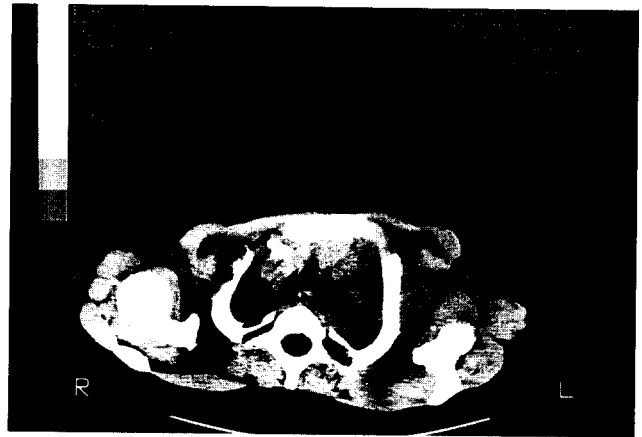

Fig. 4. Preoperative chest CT shows multiple masses in posterior mediastinum, along the left lateral upper chest wall.

잘 싸여진 계란 크기의 종괴와 그 옆으로 집합결절이 있었고, 첫번째 늑간으로 퍼져 나간 흉막 외 집합결절이 있었다. 종괴와 척추는 잘 분리되었고, 종괴 옆의 집합결절은 횡격막 신경과 내측 유두동맥을 싸고 있었으며, 종괴더미 아래로 대동맥궁, 좌측 쇄골하 동맥, 좌측 총경 동맥이 지나가는 것을 확인하였다(Fig. 6). 횡격막 신경과 내측 유두동맥이 손상되지 않도록 종괴를 조심스럽게 제거하였다. 흉막 외로 퍼진 결절은 견인기를써서 피부와 대흉근을 들어 올려 시야를 확보한 후 모두 제거하였다. 지혈을 철저히 하고 두개의 흉관(24Fr)을 삽관하였으며, 사강이 생기지 않게 흉벽을 닫고 수술을 끝냈다. 제거한 종괴는 6×5cm의 불균일한 점액질 종괴와 그 외에 분홍빛의 섬유조

직들이었다(Fig. 7). 조직 소견상 점액성 간질에 불규칙한 방추상세포(spindle cell)가 신경절세포(ganglion cell)와 섞여 있었고, 미성숙 혹은 악성 세포는 없어 신경절 신경종(ganglioneuroma)으로 확진되었다(Fig. 8). 수술후 환자는 좌측 눈꺼풀이 약간 처지고 측동 소견(Horner 증후군)을 보였으나 외형상 큰 문제 없이 차차 호전되었고 술후에 촬영한 단순 X선 소견상 횡격막의 모양이 정상적으로 보여 우려했던 횡격막 신경 손상은 배제되었다(Fig. 9). 이후 환자는 특별한 문제 없이 18일째 퇴원하여 건강하게 생활하고 있으며, 얼굴과 목의 결절은 추후 성형외과에서 수술하기로 하였다.

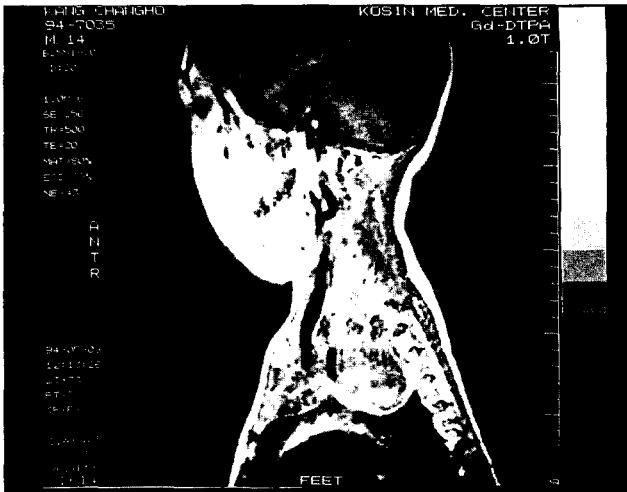

Fig. 5. Preoperative chest MRI shows right posterior mediastinal soft tissue mass without intraspinal invasion.

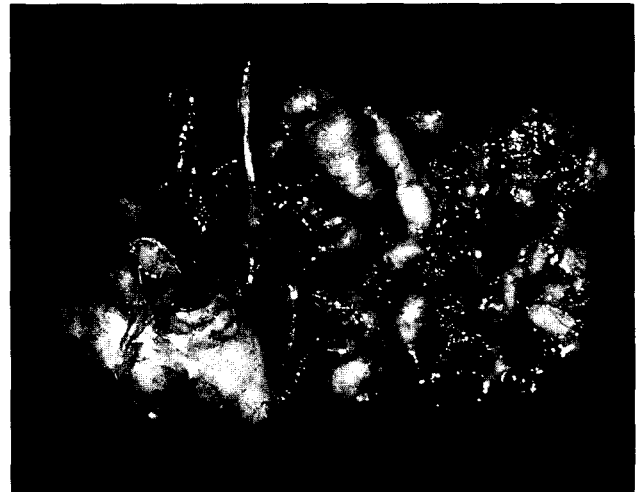

Fig. 7. Removed masses after operation



Fig. 6. Operative finding shows egg-sized single mass and multiple masses in posterior mediastinum.

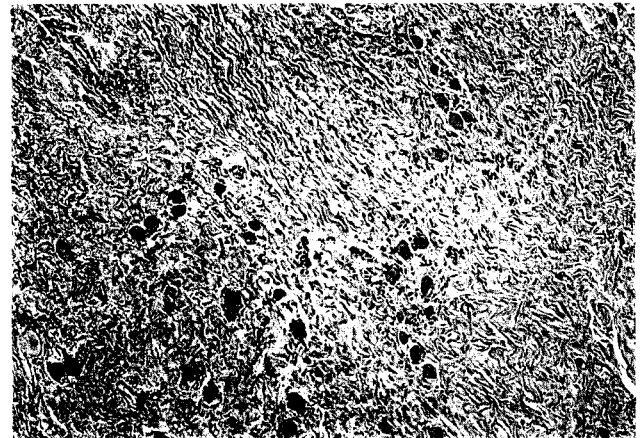


Fig. 8. Histologic finding shows irregular spindle cells mixed with ganglion cells in interstitium. Immature and malignant cells are not show.

## 증 례 2

환아는 8세된 여아로 우측 서혜부 탈장으로 수술위해 타 병원에 내원했다가 단순흉부 X-선상 종격동의 종괴가 우연히 발견되어 본원으로 전원되었다. 신체 전반에 걸쳐서 cafe au lait 반이 있었고, 액와부 주근깨가 관찰되었다. 그 외의 이학적 소견과 검사실 소견은 모두 정상이었다. 단순 흉부 X-선상 좌측 후종격동에 위치한 4×5cm 크기의 균일한 종괴가 대동맥궁과 경계지어 위치하였다. 개흉술을 실시하여 종괴를 제거하였는데, 작은 결절들이 흉부 교

감신경절, 식도, 미주신경, 흉부 대동맥을 따라 퍼져있었다. 조직검사에서 신경절신경종(ganglioneuroma)으로 확진되었다. 술후에 이 환자도 약간의 Horner 증후군이 관찰되었으나 차차 호전되었다.

## 증 례 3

환아는 6세된 남아로서 후경부와 좌측 어깨에 만져지는 딱딱한 결절과 좌측 상지의 쇠약을 주소로 내원하였다. 좌측 옆구리와 등에도 작은 결절들이 만져졌다. 흉부와 배부



Fig. 9. Postoperative chest PA

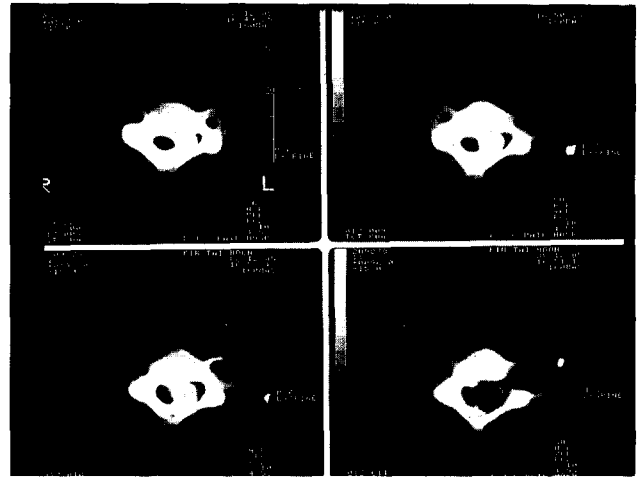


Fig. 10. Cervical spine CT C6 level with thecal enhancement shows dumbbell shaped neurofibroma, compressed spinal cord and enhanced thecal sac.

에는 다수의 cafe au lait반이 관찰되었다. 이학적 검사소견은 정상이었으며 과거력과 가족력 상에도 특별한 병력은 없었다. 흉부 CT 촬영상 후 중격동에 잘 경계지워지는 균질의 종괴가 좌측 액와혈관들을 변형시키고 있었다. 경추 myelo-CT 상 아령(dumbbell) 모양의 신경섬유종이 척수를 압박하는 소견을 보였다(Fig. 10). 좌측 개흉술을 실시하여 척추와 잘 분리되는 종괴를 제거하였고, 나중에 신경외과에서 경추 뒤로 절개를 넣어 후궁절제술로 척추를 압박하고 있는 종괴를 제거하였다.

### 고 찰

Von Recklinghausen's disease, neurofibromatosis I,는 피부에 다수의 cafe au lait 반과 다수의 말초 신경 종양, 다양한 이형성적 부전(신경계, 피부, 골, 내분비계, 혈관, 내장 기관)을 동반할 수 있는 상염색체 우성 유전질환이다. 유전자는 17번 염색체의 장완에 13 kilobase의 큰 영역을 차지한다. 발생빈도는 출생아 3000명중 1명꼴로 발생하며, 50%에서는 돌연변이로 생긴다고 한다. 신경 섬유종은 슈만세포와 신경주변 섬유아세포(perineural fibroblast)에서 유래된다. 지각신경의 신경섬유종은 피하 결절(fusiform enlargement or plexiform neuroma)을 만든다. 신경섬유종은 13% 정도에서 악성으로 변화 하는데 40대 이후에 많으며, 보고된 바로는 미분화 육종(undifferentiated sarcoma), 지방육종(liposarcoma), 횡문근육종(rhabdomyosarcoma) 등이 있고, 이런 자체 악성 변화외에도 타장기의

악성종양 병발 또한 많이 보고되었다<sup>1)</sup>. 예를들면 폐암, 갈색세포종(pheochromocytoma), 혈관주위세포종, 난소종양, 갑상선암, 소화기계암(glandular; somatostatin-rich carcinoid of periampullary region of duodenum, metachronous biliary tract cancer, small bowel adenoma, pancreatic cystadenoma, rectal melanoma) 등이 있다. 빈도는 남자에서 60% 정도로 많이 발생하고 연령은 40대에서 가장 많으며 30대, 50대 등의 순서로 발생한다. 임상증상은 대부분 소아기에 걸쳐서 서서히 나타나며 가장 흔한 소견은 cafe au lait 반인데, 보통 출생시 보이며 커감에 따라 크기가 커지고 많아진다. 6개 이상, 1.5 cm 이상이면 진단적 의미를 가진다고 한다<sup>2)</sup>. 다른 피부병변으로는 액와부 주근깨(axillary freckle(22%))가 있다. 근골격계의 병변은 골조화 혹은 낭포를 형성하거나 골발육의 장애를 나타내기도 한다. 측만증을 포함한 척추의 병변은 10% 정도에서 보이고, 두개골 및 안면골과 장골의 기형 또한 잘 동반된다. 첫 증례의 경우, 환자의 머리가 유난히 크고 고르지 않았으며 안면의 형태가 대칭적이지 않았다. 나이에 비해 유난히 어려 보였고 키도 작았다. 두개강 내의 종양 중 가장 많은 것은 시신경과 시색의 신경교종(glioma)이며, 청각신경 등에도 침범하여 안구 돌출증, 시력 감소, 녹내장 등의 증상을 야기하고, 후기에는 간질, 지능저하(10%) 등을 일으키기도 한다. 흉부쪽에는 드물지만 중격동 후방의 신경종, 폐 실질내 낭포성 폐질환 등을 야기할 수 있다. 그리고 본증은 감염, 중독, 외상, 임신, 월경으로 악화되기도 한다. 진단은 임상적 배경으로 흔히 이루어지며, 모호한 경우에는

신경섬유종의 생검자체가 진단적일 수 있다. CT scan과 MRI scan이 두개강내와 종격동에 위치한 신경섬유종을 진단하는데 유용하며 특히 종격동에 위치한 경우 조영증강후의 CT scan상 중심부는 낮은 증강을 보이고, 변연부는 조영 증강 소견을 보이며, 주로 흉부 교감신경절을 따라 가장 잘 생긴다<sup>3)</sup>. 이때 대부분은 무증상이며, 단순 흉부 X-선상에서 발견될 수 있고 기침, 호흡부전, 흉벽통, Horner 증후군 등이 있을 수 있다. 저자들의 경험에서도 종양은 한개의 종괴로 존재하기 보다는 횡격막 신경, 흉부 교감신경간, 식도, 대동맥궁 등의 구조물을 따라 퍼져있는 양상을 보여 박리가 어려웠으며, 모두 수술좌 안면부에 경미한 Horner 증후군을 보였다. X-선 상에서는 균일한 음영을 보이고, 흉추와 연결해 있으며, 늑골과 추체의 미란과 추간공이 넓어진 소견을 보일 수 있다(dumbbell type)<sup>4)</sup>. 이런 경우는 MRI scan이 유용하며, 정확한 위치는 척수 조영술로 판단한다. 치료는 대부분 외과적인 절제술을 해야하며 일부는 악성화 되어 계속 침습하여 결국 치명적일 수 있다. 척수내와 두개강내의 신경 섬유종은 수술로 치료 가능하나 시신경교종(glioma)과 같이 심부에 위치한 종양은 방사선으로 치료하는데 결과는 만족스럽지 못하다. 척추에 생긴 아령 모양(dumbbell type)의 신경종은 척수 압박으로 인해 시간이 경과하면 치명적인 손상이 있을 수 있으므로 응급 후궁절제술이 필요하다<sup>5)</sup>. 사망율은 다발성종

양으로 인해 중추 신경계의 침범과 성인에서의 악성 변화 및 기타 합병증(두개강내 출혈, 두개강 내압 증가)으로 인해 높아진다. 때로는 치명적이기도 한 상기 합병증들은 나이에 따라 증가하며 사망하는 경우는 성인에서만 국한한다고 생각된다<sup>6)</sup>. 최근 동아대학교 병원 흉부외과에서는 종격동 내에 종괴를 가지며, 피부병변을 동반한 Von Recklinghausen's disease 환자에서 개흉술을 통해 종양을 성공적으로 제거한 수술 3례를 경험하였기에 문헌고찰과 함께 보고하는 바이다.

## 참고 문헌

1. Fuller CE, William GT. *GI manifestation of type 1 neurofibromatosis*. Histopathology. 1991;19(1):1-11
2. Crowe FW, Schull WJ. *Diagnostic importance of Cafe-au lait spot in Neurofibromatosis*. Ach Int Med 1953;91:758-66
3. Bourgouin PM. *Plexiform Neurofibromatosis of the Mediastinum: CT appearance*. AJR 1988;151:461-3
4. Shields TW. *Primary tumors and cyst of the Mediastinum* In: Shields TW. *Gen. thoracic surgery*. 3rd edition. Lea & Febiger 1989;1096-123
5. 박영환, 이진우, 김범식, 노태훈, 성우현, 윤수환. Dumbell 신경종양 대흉외지 1990;23:556-60
6. Koszyca B, Moore L, Byard RW. *Lethal manifestation of Neurofibromatosis type 1 in childhood*. Pediatric pathol 1993 Sep-Oct;13(5):573-81